

На правах рукописи

Ндари Мохамед

**Состояние нервных волокон роговицы после различных методик
факохирургии**

3.1.5. – Офтальмология

Автореферат

диссертации на соискание ученой степени

кандидата медицинских наук

Москва – 2024

Диссертационная работа выполнена в Федеральном государственном автономном образовательном учреждении высшего образования «Первый Московский государственный медицинский университет имени И.М. Сеченова» Министерства здравоохранения РФ (Сеченовский Университет)

Научный руководитель:

академик РАН, доктор медицинских наук,
профессор

Аветисов Сергей Эдуардович

Официальные оппоненты:

Лоскутов Игорь Анатольевич, доктор медицинских наук, ГБУЗ МО «Московский областной научно-исследовательский клинический институт имени М.Ф. Владимирского», заведующий офтальмологическим отделением

Пашинова Надежда Федоровна, доктор медицинских наук, доцент ООО «Современные Медицинские Технологии» Офтальмологический центр «Эксимер», главный врач

Ведущая организация: Федеральное государственное бюджетное учреждение «Национальный медицинский исследовательский центр глазных болезней имени Гельмгольца» Министерства здравоохранения РФ

Защита состоится 17 марта 2025 г. в 14–00 на заседании диссертационного совета 24.1.174.01 при Федеральном государственном бюджетном научном учреждении «Научно–исследовательский институт глазных болезней» по адресу: 119021, Москва, ул. Россолимо, д. 11, корпус А, Б.

С диссертацией можно ознакомиться в библиотеке и на сайте www.niigb.ru Федерального государственного бюджетного научного учреждения «Научно-исследовательский институт глазных болезней имени М.М. Краснова»

Автореферат диссертации разослан « ____ » _____ 2024 г.

Ученый секретарь диссертационного совета,
доктор медицинских наук

Иванов М.Н

ОБЩАЯ ХАРАКТЕРИСТИКА РАБОТЫ

Актуальность темы и степень её разработанности:

Как известно, чувствительная иннервация роговицы осуществляется имеющими радиальное направление длинными цилиарными нервами (глазная ветвь тройничного нерва). Различают «толстые» миелиновые А-волокна (только на периферии роговицы) и безмиелиновые более тонкие С-волокна, располагающиеся в центральной зоне. Нервные волокна роговицы (НВР) обеспечивают не только чувствительность, но и трофическую функцию. Топографически выделяют суббазальные НВР, субэпителиальное нервное сплетение и стромальные НВР [Patel D.V., McGhee C.N., 1968]. Суббазальные НВР располагаются между Боуеновой мембраной и базальным эпителием. По данным конфокальной микроскопии эти НВР выглядят в виде «бисерных» (англ. beaded), четких, линейных, гомогенно рефлексивных структур. Кроме этого, отмечается дихотомическое деление и тонкие связывающие нервы волокна (англ. Y-shaped и H-shaped, соответственно). Субэпителиальное нервное сплетение локализуется между Боуеновой мембраной и передней стромой. НВР сплетения слабо контрастны, имеют зернистую структуру и окончания иррегулярной формы. Стромальные НВР располагаются в передних и средних слоях стромы роговицы и визуализируются в виде более дихотомически разветвленных, толстых линейных структур различной ориентации.

Современные возможности прижизненного исследования НВР связаны с внедрением в клиническую практику конфокальной микроскопии и объективизацией исследования за счет не только качественной, но и, главным образом, количественной оценки их состояния [Patel D.V., McGhee C.N., 1968; Oliveira-Soto L., Efron N., 2001]. В качестве количественных критериев рассматривают различные показатели: диаметр НВР [Grupcheva C.N., Wong T., Riley A.F. et al., 2002; Niederer R., Perumal D., Sherwin T. et al., 2007], плотность, длину НВР и их ветвей [Sivaskandarajah G.A., Halpern E.M., Lovblom L.E et al.,

2013], коэффициенты анизотропии и симметричности направленности НВР [Аветисов С.Э., Сурнина З.В., Новиков И.А., Махотин С.С., 2015].

Различные по своей направленности оперативные пособия, предполагающие удаление хрусталика и объединяемые термином «факохирургия», занимают первое место в структуре офтальмохирургических вмешательств. «Золотой» стандарт факохирургии включает такие технологические приемы как микроинвазивность (отсутствие необходимости шовной герметизации разрезов), сохранность капсульного мешка, возможность имплантации через микроразрез и внутрикапсулярной фиксации интраокулярной линзы. В последние годы в качестве методов выбора микроинвазивной факохирургии рассматривают факоэмульсификацию: стандартную ультразвуковую и гибридную (фемтолазерную) [Малюгин Б.Э., 2014; Анисимова С.Ю., Анисимов С.И., Новак И.В., 2016; Бикбов М.М., Бурханов Ю.К., Усубов Э.Л., 2014; Аветисов С.Э., Мамиконян В.Р., Юсеф Ю.Н., Юсеф С.Н., Иванов М.Н., Аветисов К.С., 2014]. Кроме этого, до настоящего времени в ряде осложненных ситуаций применяют экстракапсулярную экстракцию катаракты.

Характер и степень изменений различных структурно-функциональных показателей роговицы после факохирургии являются общепринятыми качественными критериями «успешности» проведенного вмешательства. При этом вопрос влияния факохирургии на состояние НВР остается недостаточно изученным. При анализе изменений чувствительности роговицы и плотности суббазального нервного сплетения после ультразвуковой факоэмульсификации с использованием темпорального и верхнего роговичного тоннельного разрезов отмечено снижение чувствительности роговицы в проекции «тоннеля» в первые три месяца после операции, более выраженное при применении темпорального разреза.

Кроме этого, отмечено уменьшение плотности НВР в суббазальном сплетении [KimH., ChungJ., KangS. et al., 2009]. В другом исследовании выявлено утолщение НВР после стандартной ультразвуковой факоэмульсификации [Сметанкин И.Г., Агаркова Д.И., 2012]. Кроме этого,

отмечено снижение чувствительности роговицы (функции НВР) в проекции катарактального» разреза [Oh T., Jung Y., Chang D. et al., 2012; Sitompiu R., Sancoyo G.S., Hutauruc J.A. et al., 2008].

Ряд сообщений касаются изменений эпителия роговицы (структуры, анатомически и функционально близкой к НВР) после микроинвазивной факохирургии [Calabuig- Goena M., Lopez-Miguel A., Marques-Fernandez V. et al., 2015; Kanellououlus A., Asimellis G., 2014; Zheng T., Yang J., Hu J. et al., 2016]. На основе спектральной оптической когерентной томографии переднего сегмента глаза выявлено увеличение толщины эпителия роговицы в первую неделю после факохирургии. Аналогичные результаты были получены еще в одном исследовании, в котором для оценки состояния эпителия помимо оптической когерентной томографии использовали конфокальную лазерную микроскопию: в первую неделю после операции выявлено уменьшение толщины эпителия роговицы.

В одном из исследований в контексте подтверждения «работоспособности» разработанного алгоритма оценки состояния нервных волокон роговицы показана принципиальная возможность изменения последних на клинических моделях, связанных с различными элементами хирургического воздействия на роговицу (эксимерлазерные вмешательства, сквозная кератопластика, факохирургия). При этом в последнем случае использованы недостаточное количество показателей, характеризующих изменения нервных волокон, и ограниченные сроки наблюдения [Сурнина З.В., 2023].

Ряд обстоятельств свидетельствуют о необходимости проведения более подробных исследований в отношении изменений НВР после факохирургии.

1. Исторически в оценке состояния НВР преобладали функциональные и малоинформативные методы альгезиметрии (т.е. определения чувствительности роговицы). Развитие методов конфокальной микроскопии роговицы позволяет перейти от качественных к более объективным количественным критериям структурного анализа состояния НВР.

2. В клинической практике может возникать необходимость в факохирургии при наличии выраженных в той или иной степени изменений НВР (состояние после кератопластики и эксимерлазерной кераторефракционной хирургии, кератоконус, сухой синдром).

3. При гибридной факоэмульсификации нельзя исключить побочного воздействия фемтолазерного излучения на НВР, учитывая коаксиальное направление лазерного воздействия в процессе капсулотомии и фрагментации ядра хрусталика с одной стороны, и высокую плотность НВР в центральной зоне роговицы – с другой.

4. Новые возможности в изучении данного вопроса открывают современные диагностические цифровые технологии, которые обеспечивают возможность разработки новых алгоритмов как получения, так и архивирования информации.

Цель настоящего исследования: сравнительная динамическая оценка изменений НВР после различных методик факохирургии.

Для достижения поставленной цели определены следующие **задачи:**

1. Разработка алгоритма объективной количественной оценки состояния НВР после факохирургии.

2. Динамическая оценка изменений НВР после различных методик факохирургии:

- стандартной ультразвуковой факоэмульсификации,
- гибридной факоэмульсификации,
- экстракапсулярной экстракции катаракты.

3. Разработка практических рекомендаций по применению методик факохирургии в т.н. осложненных ситуациях (на фоне изменения НВР различной этиологии).

Научная новизна:

- 1) Впервые на основе современных цифровых технологий оценки состояния НВР получены объективные данные об их изменении в разные сроки после проведения различных методик факохирургии.
- 2) Впервые выявлены определённые закономерности восстановления структуры НВР в различные сроки послеоперационного наблюдения у пациентов после разных методик факохирургии.
- 3) Впервые проанализированы изменения длины и плотности НВР до и после различных методик удаления катаракты.

Теоретическая и практическая значимость работы:

- 1) Определено, что ход и структура НВР характерно меняются в зависимости от типа факохирургии и сроков послеоперационного наблюдения.
- 2) Впервые выявлены сроки восстановления НВР в зависимости от метода факохирургии.
- 3) Разработанный алгоритм анализа конфокальных изображений позволяет оценить ход и структуру НВР после различных вариантов факохирургии.
- 4) Выявлено объективное влияние сформированного в результате хирургии разреза на ход и структуру НВР.

Методология и методы диссертационного исследования:

Методологической основой диссертационной работы явилось применение комплекса методов научного познания. Диссертационная работа выполнена в соответствии с принципами научного исследования. При выполнении работы соблюдены схема и этапы научного исследования. В настоящей работе сочетаются методологии качественных и количественных исследований. Работа выполнена в дизайне проспективного, когортного клинического исследования с

использованием клинических, инструментальных, аналитических и статистических методов.

Положения, выносимые на защиту:

1) Разработанный алгоритм анализа может быть использован в качестве критерия оценки состояния НВР после различных методик факохирургии.

2) Самое длительное восстановление нервов после хирургического вмешательства определено у пациентов, которым была проведена экстракапсулярная экстракция катаракты.

3) К сроку наблюдения 6 месяцев после вмешательства происходит восстановление структуры НВР независимо от метода факохирургического вмешательства.

4) К сроку наблюдения 8 – 10 месяцев происходит относительно полное восстановление структуры нервных волокон роговицы.

5) Длина и плотность нервных волокон роговицы уменьшается после проведения хирургии катаракты, при этом к сроку наблюдения 8-10 месяцев происходит относительное восстановление длины и плотности НВР.

Степень достоверности работы:

Достоверность проведенного исследования и полученных результатов определяется достаточным и репрезентативным объемом материала исследования с использованием современных методов исследований. В работе использовано современное сертифицированное офтальмологическое, аналитическое и лабораторное оборудование. Исследование проведено в стандартизированных условиях на материале, достаточном для выполнения поставленных задач. Анализ материала и статистическая обработка полученных

данных выполнены с применением современных методов и в соответствии с современными стандартами сбора и обработки научных данных.

Апробация результатов исследования:

Основные положения диссертации доложены и обсуждены на всероссийской научно-практической конференции с международным участием в 2020 году (Москва, МНТК «Микрохирургия глаза» Всероссийская научно-практическая конференция с международным участием); международной конференции «Осенние рефракционные чтения», 2020 год; международной конференции «Осенние рефракционные чтения», 2022 год.

Личный вклад автора в проведенное исследование:

Личный вклад автора состоит в непосредственном участии в подготовке и проведении всех исследований, апробации результатов, подготовке публикаций и докладов по теме работы. Обработка и интерпретация полученных результатов выполнена лично автором.

Реализация результатов работы:

Разработанный алгоритм анализа конфокальных изображений у пациентов, готовящихся к факохирургии, внедрен в практику ФГБНУ «НИИ ГБ».

Публикации:

По теме диссертации опубликовано 4 печатных работы, 3 из которых – в журналах, входящих в перечень рецензируемых журналов и изданий, определенных ВАК.

Структура и объем диссертационной работы:

Диссертация изложена на 88 страницах машинописного текста и состоит из введения, обзора литературы, материалов и методов исследования, результатов собственных исследований, заключения, выводов и списка

литературы. Работа иллюстрирована 15 рисунками и 8 таблицами. Библиографический указатель содержит 188 источников (83 отечественных и 105 зарубежных).

СОДЕРЖАНИЕ РАБОТЫ

Материалы и методы исследования:

Для выполнения поставленных в данной работе задач были использованы как стандартные, так и специальные (уточняющие) методы исследования. Все использованное в работе клинико-диагностическое оборудование сертифицировано и разрешено для практического применения на территории РФ. Исследования проведены в трех группах пациентов в возрасте от 50-и до 73-х лет, которым были выполнены стандартная ультразвуковая, гибридная факоэмульсификация (ФЭ), а также экстракапсулярная экстракция катаракты (по 35 операций в 1 и 2 группе, 18 операций – в 3 группе).

Оценку состояния нервных волокон роговицы проводили при помощи лазерной конфокальной микроскопии с использованием авторского программного обеспечения. Для количественной оценки состояния нервов использовали два коэффициента: анизотропии (KΔL) и симметричности направленности (Ksym), в качестве дополнительных критериев использовали оценку длины основных нервных волокон роговицы, а также плотность отростков НВР. Критерии исключения при формировании групп: наличие сопутствующих глазных заболеваний, офтальмохирургические вмешательства в анамнезе, сахарный диабет первого и второго типа, другие системные заболевания. Оценку состояния НВР после стандартной ультразвуковой, гибридной ФЭ, а также после экстракапсулярной экстракции катаракты проводили до, через 7 – 10 дней, 2 – 2,5 мес, 6 мес и 8 – 10 месяцев после вмешательства.

Стандартную ультразвуковую ФЭ выполняли на установках «Infiniti Vision System» (Alcon, США) и Stellaris (Baush&Lomb, США). Операция включала следующие основные этапы:

- тоннельный, самогерметизирующийся разрез протяженностью 2,0 мм и шириной 2,0 – 2,5 мм в вертикальном меридиане роговицы;
- передний круговой непрерывный капсулорексис диаметром 5,0 – 6,0 мм;
- гидродиссекцию ядра и хрусталиковых масс;
- коаксиальную факофрагментацию и эмульсификацию;
- удаление хрусталиковых масс (бимануальная ирригация-аспирация);
- имплантацию «эластичной» интраокулярной линзы (ИОЛ).

В процессе гибридной ФЭ фемтосекундную лазерную установку VICTUS («Technolas Perfect Visison», Германия) применяли только для переднего капсулорексиса и предварительной фрагментации ядра. Инфракрасный фемтосекундный лазер был настроен на частоту обновлений 80 кГц, длину импульса от 230 до 550 фс и длину волны 1023 нм. Суммарно интерфейс «лазер – роговица» состоял из апланационной линзы, иммерсионного раствора между линзой и роговицей, вакуумного кольца и трубки. Для фемтолазерной капсулотомии лазерную систему центрировали по зрительной оси, уровень энергии находился в пределах 6700 нДж с расстоянием между точками и слоями 5 и 2 мкм, соответственно.

В процессе фемтолазерной фрагментации ядра паттерн лазерного воздействия включал 8 радиальных разрезов при мощности излучения 6700 нДж. После этого переходили непосредственно к хирургическому этапу гибридной ФЭ, в процессе которого применяли описанные выше приемы стандартной ультразвуковой методики (тоннельный разрез, гидродиссекцию, эмульсификацию и аспирацию фрагментов ядра и хрусталиковых масс, имплантацию эластичной ИОЛ с помощью инжектора). Фемтолазерный этап

гибридной ФЭ, как правило, не превышал 5 – 10 мин, а пауза между этапами – 10 минут.

В процессе экстракапсулярной экстракции (III группа пациентов) в миллиметре от лимба выполняли роговичный разрез протяженностью от 10.00 до 02.00 часов циферблата, тангентную капсулотомию в верхней трети передней капсулы, экспрессию ядра, промывание хрусталиковой сумки, межкапсульную имплантацию интраокулярной линзы и удаление центральной части передней капсулы. Разрез герметизировали с помощью непрерывного х-образного нейлонового шва с погружным узлом.

Статистический анализ и оценка достоверности получаемых результатов проведены с помощью программ Microsoft Excel 2010 и Statistica 8.0. Количество исследований в группах было достаточным для применения методов параметрической статистики. При распределении всех исследуемых показателей, близком к нормальному, в качестве характеристик распределения использовали среднее и стандартное отклонение ($M \pm \delta$), а при сравнении параметров – параметрические критерии и тесты (t-test - критерий Стьюдента и парный критерий Стьюдента). Различия (P) считали достоверными при величине указанных критериев менее 0,05.

РЕЗУЛЬТАТЫ СОБСТВЕННЫХ ИССЛЕДОВАНИЙ

Характер и степень изменений различных морфофункциональных показателей роговицы после факохирургии являются общепринятыми качественными критериями «успешности» проведенного вмешательства. При этом вопрос влияния факохирургии на состояние НВР остается недостаточно изученным.

При анализе средних величин т. н. эффективного времени ультразвука в процессе ультразвуковой и гибридной ФЭ (группы 1 и 2, соответственно) выявлена тенденция к уменьшению этого показателя в последнем случае ($3,11 \pm 0,21$ и $2,99 \pm 0,32$ сек, соответственно).

Ранее на основе использованного в настоящем исследовании алгоритма количественной оценки состояния НВР было выявлено, что возрастные изменения НВР проявляются в виде усиления извитости волокон – коэффициент анизотропии направленности при этом снижается, а симметричности – наоборот, увеличивается. Выявленная тенденция усиливается при сахарном диабете [Сурнина З.В., 2015].

Средние исходные значения коэффициентов анизотропии и симметричности направленности, а также длины и плотности основных ветвей НВР представлены в табл.1. В табл. 2 и 3 представлена динамика средних значений различных показателей состояния НВР в различных группах. Обозначения 1, 2, 3, 4 и 5 в этих таблицах соответствуют срокам обследования (до, через 7 – 10 дней, 2 – 2,5, 6, 8-10 мес после операции, соответственно).

Таблица 1.

Средние исходные показатели состояния НВР ($M \pm \delta$) в различных группах.

Показатель	Группа I	Группа II	Группа III
$K_{\Delta L}$	$2,73 \pm 0,75$	$2,91 \pm 0,62$	$2,62 \pm 0,61$
K_{sym}	$0,91 \pm 0,04$	$0,92 \pm 0,06$	$0,89 \pm 0,05$
Длина основных ветвей НВР (mm/mm^2)	$39,3 \pm 4,8$	$32,9 \pm 4,6$	$34,4 \pm 5,1$
Плотность основных ветвей НВР ($ед/mm^2$)	$5,1 \pm 1,2$	$6,2 \pm 1,4$	$5,2 \pm 1,7$

Таблица 2.

Средние показатели коэффициентов анизотропии ($K_{\Delta L}$) и симметричности (K_{sym}) направленности НВР ($M \pm \delta$) в различных группах.

Группа	Показатель	Сроки обследования				
		1	2	3	4	5
I	$K_{\Delta L}$	2,73 ±	2,37±	2,48±	2,61±0,4	2,69±0,41*
		0,75	0,44*	0,61*	4*	
I	K_{sym}	0,91	0,81±	0,91±	0,91±0,0	0,92±0,05
		±0,04	0,07	0,37*	6*	
II	$K_{\Delta L}$	2,91 ±	2,54±	2,63±	2,79±0,4	2,84±0,42
		0,62	0,71*	0,61	3*	
II	K_{sym}	0,91	0,95±	0,93±	0,87±0,0	0,89±0,06
		±0,06	0,03	0,06*	5	
III	$K_{\Delta L}$	2,62 ±	2,21±	2,17±	2,53±0,3	2,59±0,38
		0,61	0,51*	0,45	9*	
III	K_{sym}	0,89±0	0,92±	0,84±	0,93±0,0	0,91±0,07
		,05	0,07	0,07	4*	

* различия по сравнению с исходными данными статистически достоверны ($p \leq 0,05$)

Независимо от методики вмешательства при внутригрупповом анализе отмечена тенденция к выраженному уменьшению коэффициента анизотропии направленности ($K_{\Delta L}$) и незначительному увеличению симметричности направленности (K_{sym}) НВР [Аветисов С.Э. , Новиков И.А., Сурнина З.В., Махотин С.С., 2019]. Через 2-2,5 мес после вмешательства наиболее существенное и достоверное снижение коэффициента анизотропии направленности НВР наблюдали после экстракапсулярной экстракции катаракты, а наименее выраженное – после гибридной факохирургии.

Таблица 3.

Средние показатели длины и плотности основных НВР ($M \pm \delta$) в различных группах.

Группа	Показатель	Сроки обследования				
		1	2	3	4	5
I	Длина основных НВР (мм/мм ²)	39,3 ± 4,8	22,6 ± 6,1*	24,3 ± 5,5*	32,7 ± 4,2*	34,6 ± 3,7
I	Плотность основных НВР (ед/мм ²)	5,1 ± 1,2	3,2 ± 1,1*	4,4 ± 0,8	4,9 ± 1,6*	3,9 ± 1,4*
II	Длина основных НВР (мм/мм ²)	32,9 ± 4,6	21,5 ± 5,4*	26,7 ± 5,8	33,7 ± 6,1	29,7 ± 6,2
II	Плотность основных НВР (ед/мм ²)	6,2 ± 1,4	4,7 ± 2,1*	4,9 ± 1,2	5,3 ± 1,5*	3,7 ± 1,2
III	Длина основных НВР (мм/мм ²)	34,4 ± 5,1	19,1 ± 3,9	21,3 ± 4,3*	26,8 ± 3,4*	31,3 ± 5,3
III	Плотность основных НВР (ед/мм ²)	5,2 ± 1,7	2,2 ± 0,9*	3,4 ± 1,3*	3,8 ± 1,6	3,9 ± 1,8

* различия по сравнению с исходными данными статистически достоверны ($p \leq 0,05$)

Независимо от методики факохирургии через 6 мес после вмешательства имела место тенденция к близкому к исходному уровню восстановлению коэффициентов. Следует отметить, что после микроинвазивных методик (I и II группы) динамика восстановления была более выраженной, а после экстракапсулярной экстракции (III группа) коэффициент анизотропии стал приближаться к исходному уровню только к концу 6 месяца наблюдения, а

коэффициент симметричности так и не восстановился полностью в указанные сроки наблюдения. Относительного восстановления удалось достичь к 8 – 10 месяцам наблюдения.

Указанные выше изменения коэффициентов направленности сопровождались схожими нарушениями протяженности и плотности ветвей НВР. Так, через 6 мес после стандартной ультразвуковой факоэмульсификации и гибридной факохирургии отмечено «отставание» в восстановлении только одного показателя – длины или плотности основных НВР, соответственно. После экстракапсулярной экстракции в эти сроки сохранялось достоверное снижение обоих показателей.

В ранее проведенных исследованиях были изучены функциональные и структурные изменения НВР после стандартной ультразвуковой факоэмульсификации. При оценке чувствительности роговицы и плотности суббазального нервного сплетения после этого вмешательства с использованием темпорального и верхнего роговичного тоннельного разрезов выявлено снижение обоих показателей в первые три месяца после операции, более выраженное при применении темпорального разреза [Kim H., Chung J., 2009]. В другом исследовании выявлено утолщение НВР после стандартной ультразвуковой ФЭ [Сметанкин И.Г., Агаркова Д.И., 2012]. Возможность снижения чувствительности роговицы (функции НВР) в проекции роговичного разреза отмечено и в других исследованиях. Кроме этого имеется ряд сообщений, в которых была показана возможность как увеличения, так и уменьшения толщины эпителия роговицы (структуры, анатомически и функционально близкой к НВР) после микроинвазивной факохирургии [Calabuig- Goena M., Lopez-Miguel A., 2015].


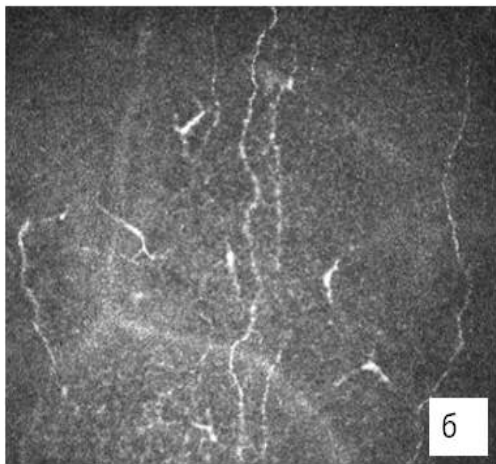
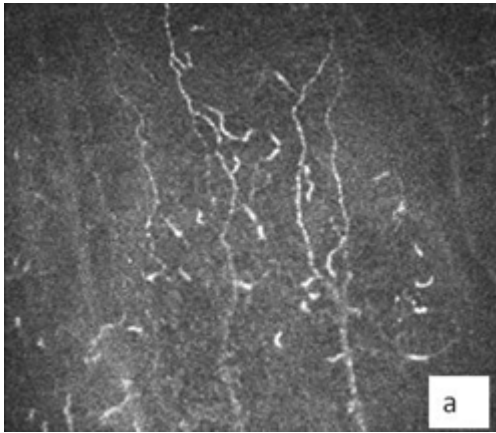
Результаты, полученные в настоящем исследовании, свидетельствуют о потенциальной возможности изменений НВР независимо от методики факохирургии, при этом в сроки наблюдения до 6 мес прослеживается четкая тенденция к восстановлению различных показателей, характеризующих

состояние НВР. К факторам, индуцирующим изменения НВР, следует отнести их пересечение в процессе выполнения хирургического разреза (существенно более выраженное при экстракапсулярной экстракции) и энергетическое воздействие на роговицу при применении микроинвазивных методик в результате ультразвуковой эмульсификации ядра хрусталика.

Менее выраженные изменения показателей НВР при гибридной факохирургии по сравнению со стандартной ультразвуковой факоэмульсификацией возможно объясняются отмеченным выше уменьшением энергетической нагрузки на роговицу (эффективное время ультразвука в процессе фрагментации и эмульсификации ядра хрусталика в среднем составило $3,11 \pm 0,21$ и $2,99 \pm 0,32$, соответственно). Наиболее выраженные изменения состояния НВР ожидаемо отмечены после экстракапсулярной экстракции, выполнение которой сопровождается существенным увеличением протяженности роговичного разреза.

В целом, изменения, происходящие в результате факохирургии можно рассматривать как транзиторное нарушение структуры НВР. В раннем послеоперационном периоде во всех группах наблюдения при отсутствии изменений толщины НВР были значительно извиты, что отражают соответствующие коэффициенты, а длина и соответственно плотность основных НВР уменьшена. Высокая регенераторная способность НВР проявляется в постепенном восстановлении их структуры независимо от методики факохирургии.

На *рис. 1 - 3* наглядно представлены клинические примеры, иллюстрирующие результаты исследования НВР после различных методик факохирургии.



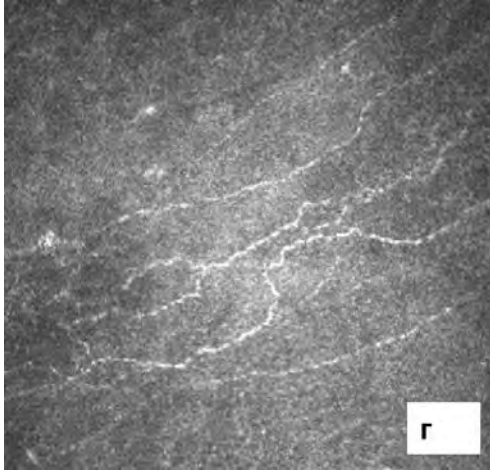

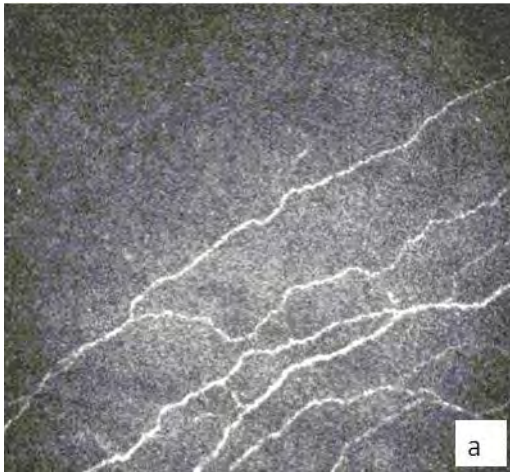


Рис. 1. Результаты исследования НВР пациентки А. до (А. $K_{\Delta L} = 2,63$; $K_{sym} = 0,89$), через 7 дней (Б. $K_{\Delta L} = 2,28$; $K_{sym} = 0,95$), 2 мес (В. $K_{\Delta L} = 2,43$; $K_{sym} = 0,90$) и 6 мес (Г. $K_{\Delta L} = 2,54$; $K_{sym} = 0,9$) после стандартной ультразвуковой ФЭ.



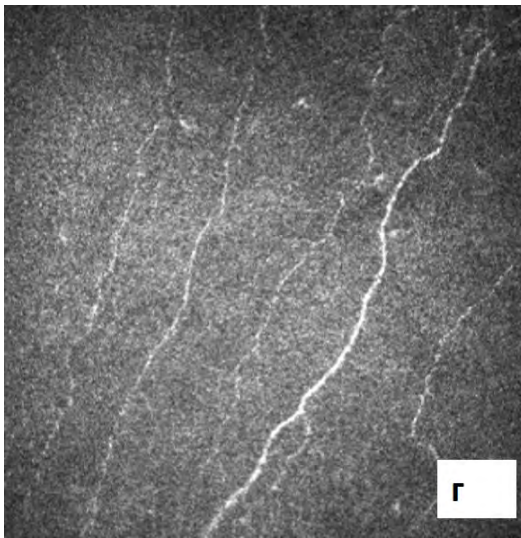

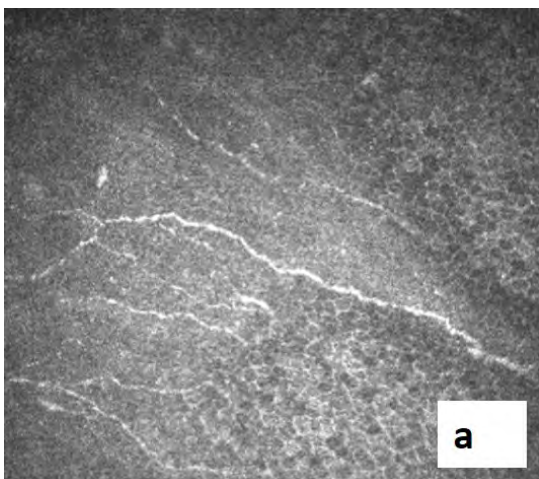


Рис. 2. Результаты исследования НВР пациента X. до (А. $K_{\Delta L}= 2,98$; $K_{sym}= 0,93$), через 7 дней (Б. $K_{\Delta L}=3,08$; $K_{sym}= 0,86$), 2 мес (В. $K_{\Delta L}=2,55$; $K_{sym}=0,90$) и 6 мес (Г. $K_{\Delta L}=2,98$; $K_{sym}= 0,91$) после гибридной ФЭ.



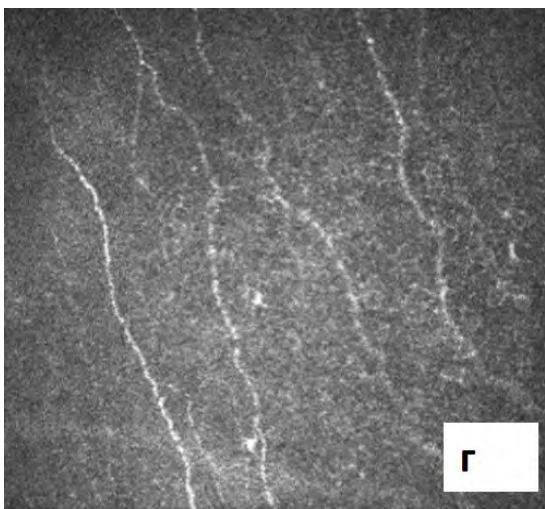




Рис. 3. Данные конфокальной микроскопии роговицы пациента В. до операции (А. $K_{\Delta L}=2,68$; $K_{sym}=0,9$), через 7 дней (Б. $K_{\Delta L}=2,18$; $K_{sym}=0,96$), 2 мес (В. $K_{\Delta L}=2,13$; $K_{sym}=0,94$) и 6 мес (Г. $K_{\Delta L}=2,47$; $K_{sym}=0,93$) после экстракапсулярной экстракции катаракты.

На основе метода конфокальной микроскопии роговицы с применением авторского алгоритма анализа конфокальных снимков были проанализированы количественные показатели структуры нервных волокон роговицы у пациентов после различных вариантов хирургического удаления катаракты. За основу анализа приняты изменения коэффициентов анизотропии и симметричности направленности НВР, характеризующие извитость нервного волокна, а также нарушение длины и плотности основных НВР. Отмечена тенденция к уменьшению коэффициента анизотропии направленности и увеличению коэффициента симметричности направленности, что может косвенно говорить об увеличении извитости нервных волокон и выраженному нарушению их хода и структуры, также отмечено снижение длины и плотности НВР у пациентов всех групп, подвергшихся факохирургии.

Наиболее выраженные количественные изменения структуры НВР наблюдали у пациентов, перенесших экстракапсулярную экстракцию катаракты, что сопровождалось более длительным периодом восстановления.

ВЫВОДЫ

1. Впервые на достаточном клиническом материале (35 пациентов (35 глаз) после стандартной ультразвуковой, 30 пациентов (30 глаз) после гибридной ФЭ, а также 18 пациентов (18 глаз) после экстракапсулярной экстракции катаракты) на основе разработанного метода анализа состояния НВР проведена динамическая оценка изменений структуры и хода НВР после факохирургических вмешательств.

2. Независимо от методики факохирургии отмечены увеличение

извитости и нарушение хода НВР, проявляющиеся в уменьшении коэффициента анизотропии направленности, увеличении коэффициента симметричности направленности, снижении длины и плотности волокон;

3. Отмечено, что в ранние сроки наблюдения (7 - 10 дней) выявляется самое выраженное уменьшение коэффициента анизотропии во всех группах наблюдения. При этом наиболее выраженные изменения структуры НВР имеют место после экстракапсулярной экстракции;

4. Активность регенерации в сроки наблюдения 2 – 2,5 мес после вмешательства была более выражена в группе пациентов, подвергшихся гибридной факоэмульсификации (высокие значения коэффициента анизотропии) и, напротив, более длительное восстановление структуры НВР (низкие значения коэффициента анизотропии) в указанные сроки имело место после экстракапсулярной экстракции катаракты.

5. Динамические изменения показателей состояния НВР в сроки до 6 мес после факохирургии свидетельствуют об общей тенденции восстановления структуры НВР после различных методик факохирургии.

6. Полученные данные свидетельствуют о возможности применения разработанного алгоритма с анализом структуры нервного волокна в качестве метода уточняющего вариант факохирургии в так называемых осложнённых ситуациях, связанных с дооперационными изменениями роговицы.

Практические рекомендации

1) Апробированный метод оценки состояния НВР может быть включен в комплексное офтальмологическое обследование пациентов с катарактой и предстоящей операцией по замене хрусталика.

2) Предлагаемые количественные показатели (коэффициенты $K_{\Delta L}$ и K_{sym}), а также показатели длины и плотности НВР могут быть использованы для оценки динамики послеоперационного восстановления после факохирургии.

3) Согласно разработанному алгоритму, могут быть отобраны пациенты группы риска с изначально низким коэффициентом анизотропии и значительно уменьшенной длиной и плотностью основных НВР, что в дальнейшем будет способствовать адекватному подбору тактики хирургического лечения.

Список работ, опубликованных по теме диссертации:

1. Аветисов К.С., Юсеф Н.Ю., Сурнина З.В., Аветисов С.Э., Ндари М. Изменения нервных волокон роговицы после микроинвазивной факохирургии (предварительное сообщение) // **Вестник офтальмологии. - 2020. - Т. 136, №2. - С. 6-12.**
2. Аветисов С.Э., Сурнина З.В., Аветисов К.С., Ндари М. Влияние факохирургии на состояние нервных волокон роговицы // **Вестник офтальмологии. - 2020. - Т. 136, № 5-2. - С. 283-288.**
3. Аветисов К.С., Юсеф Н.Ю., Сурнина З.В., Аветисов С.Э., Ндари М. Состояние нервных волокон роговицы после микроинвазивной факохирургии // **Современные технологии в офтальмологии. - 2020. - №4 (35). - С. 365-366**
4. Аветисов С.Э., Сурнина З.В., Аветисов К.С., Ндари М., Георгиев С., Луцкан И.П. Состояние нервных волокон роговицы после экстракапсулярной экстракции катаракты // **Якутский медицинский журнал. - 2022. - № 4 (80). - С. 30 – 32**

Список сокращений:

K_{AL} – коэффициент анизотропии направленности нервных волокон роговицы

K_{sym} – коэффициент симметричности направленности нервных волокон роговицы

НВР – нервные волокна роговицы

ИОЛ – интраокулярная линза

ФЭ – факоэмульсификация