Федеральное государственное бюджетное научное учреждение
«Научно-исследовательский институт глазных болезней»

На правах рукописи

ПЛЮХОВА АННА АНАТОЛЬЕВНА

Прогностические факторы и кастомизированный подход к анти-VEGF терапии при экссудативной форме возрастной макулярной дегенерации.

3.1.5. Офтальмология

Диссертация на соискание ученой степени
доктора медицинских наук

Москва – 2022

ОГЛАВЛЕНИЕ

СПИСОК СОКРАЩЕНИЙ И УСЛОВНЫХ ОБОЗНАЧЕНИЙ В ТЕКСТЕ ……..4

ВВЕДЕНИЕ ……....5

ГЛАВА 1. ОБЗОР ЛИТЕРАТУРЫ

1.1 Определение возрастной макулярной дегенерации (ВМД)**…….17**

1.2 Факторы риска развития ВМД**…….....17**

1.3 Патофизиология ВМД**…….....18**

1.4 Классификация ВМД**……....23**

1.5 Типы хориоидальной неоваскуляризации при ВМД**…….27**

1.6 Различные типы жидкости у пациентов с эВМД**……...29**

1.7 Новые качественные признаки активности эВМД**……39**

1.8 Отслойки ретинального пигментного эпителия**……46**

1.9 Разрывы ретинального пигментного эпителия**……...……...51**

1.10 Анти-VEGF терапия при эВМД**……57**

1.11 Сравнение клинических и real-time исследований эффективности анти-VEGF терапии ВМД**……...59**

1.12 Ассоциация анти-VEGF препаратов с прогрессированием МА**……68**

1.13 Безопасность анти-VEGF терапии**……80**

ГЛАВА 2. МАТЕРИАЛ И МЕТОДЫ ИССЛЕДОВАНИЯ……84

ГЛАВА 3. РЕЗУЛЬТАТЫ СОБСТВЕННЫХ ИССЛЕДОВАНИЙ…....106

3.1. Оценка долгосрочного профиля безопасности препаратов ранибизумаб, бевацизумаб и афлиберцепт**……...…106**

3.2. Сравнительный анализ эффективности препарата ранибизумаб и афлиберцепт**……..…124**

3.3. Анализ эффективности лечения препаратом афлиберцепт**……..133**

3.4. Результаты применения нового фиксированного режима T&E**……155**

3.5 Анализ влияния различных типов жидкости на функциональные результаты лечения препаратом афлиберцепт**……..169**

3.5.а Анализ вариабельности и флюктуации различных типов жидкости**..183**

3.6 Анализ влияния различных типов неоваскуляризации на функциональные результаты лечения препаратом афлиберцепт**……...199**

3.7 Анализ влияния ОРПЭ на долгосрочные результаты лечения**…….209**

3.8 Анализ риска возникновения разрывов РПЭ**……..…..221**

3.9 Анализ развития макулярной атрофии у пациентов с ВМД на фоне анти-VEGF терапии. Отдаленные результаты**……245**

ЗАКЛЮЧЕНИЕ……..……274

ВЫВОДЫ……..…275

ПРАКТИЧЕСКИЕ РЕКОМЕНДАЦИИ…….……277

СПИСОК ЛИТЕРАТУРЫ……...…….279

СПИСОК СОКРАЩЕНИЙ И УСЛОВНЫХ ОБОЗНАЧЕНИЙ В ТЕКСТЕ

АФ- аутофлюоресценция

ВМД- возрастная макулярная дегенерация

ГА- географическая атрофия

ИВИ- интравитреальные инъекции

ИЗАГ – индоцианин зеленая ангиография

ИР- снимки глазного дна в инфракрасном режиме

ИРЖ- интраретинальная жидкость

МА- макулярная атрофия

эВМД- экссудативная форма возрастной макулярной дегенерации

ОКТ- оптическая когерентная томография

ОРПЭ- отслойка ретинального пигментного эпителия

ПХВ- пахихириоидальная хориоваскулопатия

РАП- ретинальная ангиоматозная пролиферация

РПЭ- ретинальный пигментный эпителий

СРЖ- субретинальная жидкость

ХНВ- хориоретинальная неоваскуляризация

ФАГ- флюоресцентная ангиография

ФДТ - фотодинамическая терапия

AFB- афлиберцепт

BVZ - бевацизумаб

PRN (Pro Re Nata)- По потребности

PDGF фактор роста тромбоцитов

T&E (Treat and Extend) - Лечи и продлевай

SD-ОКТ -спектральная оптическая когерентная томография

RBZ - ранибизумаб

VEGF (англ. vascular endothelial growth factor) — фактор роста эндотелия сосудов

ВВЕДЕНИЕ.

Всемирная организация здравоохранения определяет ВМД как одну из основных причин слепоты в мире в связи со старением населения в большинстве развитых стран. [2,457] По данным мировой статистики количество человек с нарушением зрительный функций составляет 1,3 миллиарда, большинство из этого числа люди старше 50 лет. Данный факт в сочетании с увеличением средней продолжительности жизни, указывает на высокие риски появления проблем со зрением у лиц старшей возрастной группы. Возрастная макулярная дегенерация (ВМД) - одно из распространенных глазных заболеваний, ведущих к снижению зрения. [6,190,385]

С клинической точки зрения ВМД делится на два разных подтипа: неэкссудативная и экссудативная (эВМД). В настоящее время эВМД представляет собой одну из основных причин необратимого снижения зрения у пациентов старше 65 лет в промышленно развитых странах. Хотя она и менее распространена, чем неэкссудативная, чаще связана с острой и тяжелой потерей центрального зрения: ее патогенез обусловлен образованием патологических хориоидальных неоваскуляризаций (ХНВ) в макулярной зоне, прорывающей мембрану Бруха в область субретинального пигментного эпителия и/или в субретинальное пространство. При развитии хориоидальной неоваскуляризации причинами низкого зрения могут являться появление жидкости и / или кровоизлияния под ретинальным пигментным эпителием сетчатки (РПЭ), в субретинальном пространстве и / или интраретинально [6,15,29,99,369]. Наличие жидкости и последующее образование фиброзных рубцов приводит к обширным структурным повреждениям и необратимым функциональным потерям. Таким образом, клиническая картина заболевания полиморфна, что не может не отражаться

на исходе заболевания. Однако современные клинические протоколы в лучшем случае учитывают только тип неоваскуляризации, но не ее активность. По нашему мнению, активность неоваскулярной мембраны имеет прогностическое значение как в вопросе эффективности терапии, так и сохранении зрительных функций, так же наличие атрофии и/или разрывов РПЭ.

Согласно данным экспериментальных и клинических исследований, сосудистый эндотелиальный фактор роста (VEGF) – ключевой компонент развития хориоидальной неоваскуляризации [4,32]

20 лет разработки в области лечения ВМД и заболеваний глазного дна продвинулись вперед и включают также препараты, как: ингибиторы фактора роста эндотелия сосудов. Середина 2000-х была захватывающим временем, связанным с появлении на медицинском рынке различных лекарств, предназначенных для лечения ВМД, макулярных отеков различного генеза. Управление по санитарному надзору за качеством пищевых продуктов и медикаментов в декабре 2004 года одобрило Macugen (пегаптаниб, затем от Eyetech, теперь Bausch + Lomb) -препарат для терапии эВМД [272]. Он показал некоторую способность поддерживать, но не улучшать зрение. Но даже это было благом в эпоху, когда неуклонное, прогрессирующее снижение зрительных функций было уделом большинства пациентов с ВМД. Годом позже была показана, эффективность Авастина (бевацизумаба, Genentech) в восстановлении утраченного зрения, предлагая недорогое, но не зарегестрированного в офтальмологии [286], и опережая по выходу на рынок лекарственного препарата Lucentis (ранибизумаб, Genetech) той же компании, который появился на рынке в 2006. Третий вариант, Eylea (афлиберцепт, Регенерон), был одобрен в 2011 году. Эти новаторские методы терапии произвели революцию в лечении сосудистых заболеваний сетчатки и установили новый стандарт лечения. Сегодня они являются препаратами первой линии для лечения неоваскулярной формы ВМД, диабетического макулярного отека и

кистозного макулярного отека, возникшего в результате окклюзии вен сетчатки.[6,7,35,62,192,208,271,283,388]

Современное лечение неоваскулярной формы ВМД с применением анти-эндотелиального фактора роста (VEGF) эффективно предотвращает прогрессирующее падение зрения, однако только у 30-40% пациентов наблюдается улучшение зрения [68].

Хотя международные клинические исследования продемонстрировали способность пациентов сохранять зрение, на фоне проводимой Анти-VEGF терапии, в 90% случаев, процент из реальной клинической практики намного ниже и приближается к 50%. Данный факт можно объяснить как отсутствием индивидуального подхода к лечению конкретного больного,так и некомполаентность пациентов к проводимой терапии. Проблема состоит и в том, что большинству больных, чтобы сохранить и улучшить зрение необходимо проводить интравитреальное введение анти-VEGF препаратов на регулярной основе. В то же время у большинства пациентов имеются сопутствующие заболевания, а также они зависят о своих родственников, которые должны отвезти их на повторный визит к врачу, что в свою очередь ведет к нарушению графика проведений инъекций [62,80].

Клинические исследования показали, что высокая максимально корригируемая острота зрения (МКОЗ) в начале лечения анти-VEGF препаратами является хорошим прогностическим признаком для сохранения высоких зрительных функций [25]. Эти данные подчеркивают, что начало терапии должно проводиться до того, как произошло необратимое повреждение нейросенсорных клеток сетчатки. В свою очередь, данное обстоятельсво указывает на важность ранней диагностики эВМД и правильной интерпретации полученных данных.

На сегодняшний день большинство современных исследований направлены на поиск лучших альтернатив частым инъекциям. Дело не только в удобстве; есть надежда, что более последовательное лечение также поможет людям сохранить свое зрение.

Создание стратегии применения анти-VEGF препаратов, основанной на персонализированном подходе, должно привести к улучшению зрительных функций и к снижению инвалидности по зрению у пациентов с эВМД.

.

Степень разработанности темы исследования.

Степень разработанности проблемы определяется прежде всего разнообразием клинической картины и наличием различных схем проведения анти-VEGF терапии в реальной клинической практике, что сильно отличается от рандомизированных клинических исследований. Имеется множество публикаций о безопасности анти-VEGF терапии в рандомизированных клинических исследованиях, но в реальной клинической практике эти результаты не систематизированы, что побудило нас провести метаанализ работ, посвященных безопасности применения анти-VEGF препаратов у пациентов с экссудативной формой ВМД. Проблемам анти-VEGF терапии посвящён ряд российских и иностранных исследований таких авторов, как Нероев В. В., Зайцева О. В., Нероева Н. В., Бобыкин Е. В., Фурсова А. Ж., Лоскутов И. А., Файзрахманов Р. Р., Будзинская М. В., Астахов Ю. С., Мошетова Л. К., Бойко Э. В., Педанова Е. К., Панова И. Е., Шадричев Ф. Е., Holz F. G., Nguyen V., Rosenfeld P. J., Freund K. B., Heier J.S., Spaide R. F., Löwenstein A., Schmidt-Erfurth U., Bressler N. M.

В работах перечисленных авторов уделяется большое внимание современным аспектам патогенеза и терапии ретинальной патологии, молекулярно-генетическим основам развития возрастной макулярной дегенерации, вариабельности фенотипов ее течения , генетическому полиморфизму, роли и специфике спектральной оптической когерентной томографии и ангио-ОКТ в диагностике и определении критериев

активности ,разработке опросников и регистрационных карт для проведения скрининга возрастной макулярной дегенерации, причинам недостаточной эффективности анти-VEGF терапии, прогностическим факторам эффективности антиангиогенной терапии при неоваскулярной возрастной макулярной дегенерации, анти-VEGF терапии и качеству жизни пациентов, а также сравнительной характеристике рандомизированных исследований и реальной клинической практики.

В многоцентровом клиническом исследовании SEVEN-UP показано, что средняя острота зрения пациентов, выбывших из исследований MARINA и ANCHOR и получавших повторное лечение по мере необходимости, последовательно снижалась. Эти данные указывают на необходимость индивидуального подбора режима терапии и обоснованность терминов «рефрактерная неоваскулярная ВМД» и «рецидивирующая неоваскулярная ВМД». Новые анти-VEGF препараты, афлиберцепт и бролуцизумаб, обладают более высокой эффективностью связывания и более широким спектром активности по сравнению с бевацизумабом и ранибизумабом [,12 15,24,27, 61,433]. Переключение режима терапии на афлиберцепт может быть эффективным у пациентов, резистентных к другим препаратам. Помимо этого, вовлечение в механизм развития экссудативной формы ВМД других патологических процессов кроме повышенной экспрессии VEGF диктует необходимость использования комбинированной терапии для лечения этой группы пациентов.

Большинство экспертов отмечают необходимость разработки алгоритма ведения пациентов с возрастной макулярной дегенерацией, основанного на персонализированной оценке всех клинических проявлений заболевания (тип ХНВ, степень атрофии, целостность РПЭ, присутствие различных типов жидкости), что и является целью нашего исследования.

Цель исследования.

Разработка оптимальной стратегии применения анти-VEGF терапии, основанной на принципах индивидуализации у пациентов с экссудативной формой возрастной макулярной дегенерации

Задачи.

1. Провести сравнительный анализ безопасности и эффективности применения ранибизумаба и афлиберцепта у пациентов с экссудативной формой возрастной макулярной дегенерации.
2. Выявить клинические признаки, влияющие на эффективность (успешность) проведения анти-VEGF терапии у пациентов с ВМД.
3. Изучить режимы проведения анти-VEGF терапии и разработать оптимальный режим с учетом клинических особенностей активности хориоидальной неовскулярной мембраны.
4. Изучить влияние различных типов жидкости на результаты лечения. Разработать новые качественные критерии эффективности проводимой анти-VEGF терапии у пациентов с ВМД.
5. Провести анализ влияния отслойки ретинального пигментного эпителия и разрыва ретинального пигментного эпителия на результаты анти-VEGF терапии у пациентов с ВМД.
6. Выявить предикторы развития макулярной атрофии на фоне анти-VEGF терапии у пациентов с ВМД.

Научная новизна.

1. Впервые использованы подходы математического анализа безопасности анти-VEGF терапии препаратами ранибизумаб, бевацизумаб и афлиберцепт у пациентов с эВМД.
2. Разработан и применён в реальной клинической практике фиксированный режим T&E, основанный на персонализированном подходе к анализу активности хориоидальной неоваскуляризации у пациентов с ВМД.
3. Выделены значимые комбинации предикторов успешности (высокой эффективности) анти-VEGF терапии препаратами ранибизумаб и афлиберцепт у пациентов с эВМД.
4. Определены предикторы формирования разрывов ретинального пигментного эпителия при серозных васкулярных и многослойных фиброваскулярных отслойках ретинального пигментного эпителия
5. Впервые проведен комплексный анализ макулярной атрофии как патологического состояния у пациентов с хориоидальной неоваскуляризацией при ВМД. Оценены факторы риска развития МА, выявлены закономерности развития данного состояния

Теоретическая и практическая значимость исследования.

Сформирована научная концепция персонализированного подхода к ведению пациентов с эВМД. разработана стратегия индивидуального шестимесячного плана лечения, основанного на результатах обследования и частоте межинъекционных рецидивов заболевания с целью достижения максимальной эффективности проводимой терапии. На основе изучения персональных клинических данных и прогностических потребностей предложен алгоритм построения индивидуальных запланированных

инъекционных графиков , позволяющий обеспечивать максимальные результаты при меньшем количестве осмотров.

В ходе исследования показаны преимущества стратегии применения индивидуального подхода T&E с мониторингом функциональных и структурных показателей при максимальном стремлении к «сухой макуле».

Доказана необходимость контроля стабильного состояния сетчатки с минимизацией вариабельности ее толщины и флюктуаций с целью уменьшения риска возникновения субретинального фиброза.

Выявлены и охарактеризованы факторы риска развития разрывов РПЭ: высота ОРПЭ > 200 мкм (p = 0,0043); ≤ 3 месяцев от начала терапии (p = 0,000188), дефекты РПЭ на вершине (p = 0,002415) и у основания (p = 0,007549) и геморрагическая ОРПЭ (p = 0,004371).Обоснована необходимость тщательного ежемесячного обследования, включая IR, SD-ОКТ и АФ с использованием детальной программы анализа ОКТ-сканов , с целью диагностики микротрещин у основания и на вершине не доступных для визуализации при обычном исследовании. При наличии нескольких факторов риска или их увеличения с целью повышения безопасности антиангиогенной терапии и профилактики риска развития разрывов предложена тактика адаптированного режима с возможной пролонгацией межинъекционного интервала на 2 недели и дальнейшим продолжением лечения при уменьшении складок РПЭ или исчезновении линии гиперотражения.

Основные положения диссертации, выносимые на защиту.

1. Несмотря на эффективность и безопасность анти-VEGF терапии в лечении пациентов с экссудативной формой ВМД изучение причин низких отдаленных функциональных результатов в позднем периоде остается серьёзной проблемой. Основными причинами снижения МКОЗ на фоне проведения терапии являются : полная и неполная атрофия наружных слоев

и РПЭ (p=0,05), наличие субретинального гиперрефлективного материала (p=0,04) и геморрагической отслойки ретинального пигментного эпителия (p=0,04).

2. Основным фактором успешной стратегии применения анти-VEGF препаратов, основанной на персонализированном подходе, у пациентов с экссудативной формой ВМД является использование разработанного фиксированного режима лечения до купирования признаков активности заболевания. При увеличении интервала необходимо учитывать совокупность следующих признаков активности: отсутствие ИРЖ, СРЖ, жидкости под РПЭ (фиброваскулярный компонент), субретинального гиперрефлективного материала и новых кровоизлияний. При наличии хотя бы одного из них межинъекционный интервал должен составлять : -1/+2 недели в течение загрузочных ИВИ, -2/+4 недели в течение периода поддерживающих ИВИ.
3. Значимыми предикторами развития разрывов РПЭ у пациентов с серозными васкулярными и многослойными фиброваскулярными являются: высота ОРПЭ > 200 мкм (p = 0,0043); ≤ 3 месяцев от начала терапии (p = 0,000188), дефекты РПЭ на вершине (p = 0,002415) и у основания (p = 0,007549 и геморрагическая ОРПЭ (p = 0,004371),
4. Оценка персисистенции жидкости на протяжении всего периода лечения должна проводиться по анализу флюктуации и вариабельности центральной толщины сетчатки (4 квартиль как при анализе вариабельности, так и флюктуации в фовеа и парафовеолярной зоне, которые являются факторами риска развития субретинального фиброза (p=0,05)).
5. Предикторами развития макулярной атрофии в течение первого года терапии является наличие отслойки ретинального пигментного эпителия и жидкости под ним (p = 0,001), а также тип неоваскуляризации (РАП), во второй год – интраретинальная жидкость (p = 0,006952). Развитие полной атрофии наружных слоев связано с активностью заболевания (p=0,05376) и вводимым препаратом (афлиберцепт) (p = 0,035467), полной атрофии

наружных слоев и РПЭ – с нейродегенеративными изменениями (p = 0,04), неполной атрофии РПЭ и наружных слоев – с активностью заболевания (p=0,007) и количеством интравитреальных инъекций более 6 в течение 1 года (p=0,04). Не обнаружено влияния активности заболевания, влияния препарата и режима введения на возникновение или развитие неполной атрофии наружных слоев сетчатки.

Методология и методы диссертационного исследования.

Методологической основой диссертационной работы явилось использование комплекса методов и основных принципов научного познания. Работа реализована в дизайне когортного исследования с использованием клинических, инструментальных, аналитических и статистических методов.

Внедрение результатов в практику

Результаты исследования внедрены в клиническую практику ФГБНУ «НИИ глазных болезней» и кафедры глазных болезней ФГБОУ ВО «Первый МГМУ им. И.М. Сеченова» (Сеченовский университет), в учебные программы преподавания глазных болезней ординаторам и аспирантам ФГБНУ «НИИ глазных болезней».

Результаты исследования внедрены в клиническую практику.

Результаты исследования внедрены в клиническую практику ФГБНУ «НИИ глазных болезней», в учебные программы преподавания глазных болезней ординаторам и аспирантам ФГБНУ « НИИ глазных болезней».

Личный вклад автора в проведенное исследование.

Личный вклад состоит в выполнении всех операций, непосредственном участии в проведении клинических исследований, апробации результатов исследования, подготовке докладов и публикаций по теме диссертации. Вся обработка и интерпретация полученных результатов выполнена лично автором**.**

Степень достоверности и апробации результатов.

Степень достоверности результатов исследования подтверждена достаточным и репрезентативным объёмом выборок. Работа выполнена в стандартизированных условиях. Анализ результатов проведен с применением сбора и обработки научных данных. Основные работы изложены в ходе следующих научных мероприятий: XIV офтальмологическая конференция, «Рефракция-2019». Самара. 2019; Школа Ретинологии 2020 Краснодар; Офтальмологические образовательные университеты. Москва онлайн. 2020; Научно-практическая конференция «Общая и военная офтальмология», посвященная 100-летию профессора В.В.Волкова, Санкт-Петербург. 2021 ; Вся Россия, «Новые технологии в офтальмологии», Россия, Казань. 2021; 18-я Всероссийская научно-практическая конференция с международным участием. 2021 ;Неоваскулярная ВМД: ключевые аспекты диагностик, причины эффективной и неэффективной терапии. Общество офтальмологов г.Владимир и области 2021; Заболевания органов зрения. Сочи. 2021; 19-я Всероссийская научно-практическая конференция с международным участием «Современные технологии лечения витреоретинальной патологии» Уфа. 2022

Публикации.

По теме диссертации опубликовано 26 научных работ, из них 13 – в журналах, входящих в перечень журналов, рекомендованных ВАК. Получен 1 патент РФ на изобретение.

Структура и объём диссертационной работы.

Диссертация изложена на 339 страницах машинописного текста и состоит из введения, обзора литературы, материалов и методов исследования, результатов собственных исследований, заключения, выводов, практических рекомендаций и списка используемой литературы. Работа иллюстрирована 62 таблицами, 73 рисунками. Библиографический указатель содержит 487 источников (415 зарубежных и 72 отечественных).

ГЛАВА 1. ОБЗОР ЛИТЕРАТУРЫ

1.1 Определение возрастной макулярной дегенерации.

Возрастная макулярная дегенерация– это хроническое прогрессирующее многофакторное заболевание, характеризующееся дегенеративным процессом в ретинальном пигментном эпителии (РПЭ), мембране Бруха и хориокапиллярах центральной зоны глазного дна со вторичным поражением нейроэпителия (НЭ) и являющееся основной причиной потери центрального зрения среди людей старшей возрастной группы [36,328].

В экономически развитых странах ВМД является лидирующей причиной инвалидности по зрению среди лиц старше 65 лет. По результатам мета-анализа 39 популяционных исследований, охвативших 129 664 человека пяти этнических групп, в настоящее время в мире насчитывается приблизительно 200 миллионов пациентов с ВМД, а к 2040 год ожидается увеличение данных показателей до 288 миллионов [163]. На данное заболевание приходится примерно 9% всех случаев слепоты. Так же необходимо отметить, что распространенность ВМД заметно возросла в последние годы: в Германии число лиц с (в основном бессимптомной) ранней стадией ВМД увеличилось с 5,7 млн в 2002 г. до 7 миллионов в 2017 году, что составляет рост на 23% за 15 лет. В то же время, и поздние стадии ВМД, приводящие к необратимому снижению зрения, стали более распространенными (в Европе от 360 000 до 490 000 человек). Рост показателей заболеваемости может быть связан не только с увеличением продолжительности жизни населения, но и с появлением более точных методов диагностики. В любом случае, влияние демографических факторов на заболеваемость ВМД стали определяющими, что можно увидеть в скорректированной по возрасту статистике (с 24% у лиц в возрасте от 65 до 74 лет до более чем 44% у пациентов в возрасте от 70 до 95 лет). В ближайшем будущем увеличение численности населения возрастной группы старше 60 лет неизбежно вызовет рост распространенности ВМД в

развитых странах. [4,5,37,115,136,162,312]

Все это заставляет рассматривать ВМД как значимую медико-социальную проблему. В Российской Федерации масштабных эпидемиологических исследований по ВМД не проводилось. По данным федерального статистического наблюдения (форма No12) «Сведения о числе заболеваний, зарегистрированных у пациентов, проживающих в районе обслуживания медицинской организации», в 2018 году в Российской Федерации всего зарегистрировано 319340 больных с дегенерацией макулы и заднего полюса (H35.3) [37].

1.2 Факторы риска развития ВМД

Основным фактором риска развития ВМД является возраст. Рост числа и доли пожилых людей в популяции является глобальной демографической тенденцией, и, следовательно, число людей с ВМД резко возрастет в течение следующих 20 лет. Тем не менее, последние несколько десятилетий имеются большие успехи в понимании механизмов клеточного старения на генетическом, белковом и уровне органелл, а также некоторых более сложных ассоциаций между окружающей средой и старением. Они сформировали парадигму изменения старения во всех тканях, включая сетчатку, и подчеркнули аддитивные эффекты патологии и «естественного» старения [57].

Таким образом, биологическое старение — это не болезнь, а скорее повышение восприимчивости к развитию болезни. В случае с сетчаткой потеря функций митохондриями, увеличения генерации ROS, оксидативное повреждение и накопление липофусцина, нарушение иммунного ответа и изменения в мембране Бруха делает сетчатку более восприимчивой к факторам окружающей среды, таким как никотиновый дым и солнечный свет. В то же время имеет значение и наличие системных заболеваний. На сегодняшний день наибольшей связью между возрастными изменениями и

патогенезом ВМД являются накопление липофусцина и изменения в мембране Бруха. Липофусцин наблюдается в друзах даже на ранней стадии ВМД, имеет самую высокую плотность в центральной зоне сетчатки, светочувствителен, присутствует в зонах с повышенным риском развития ВМД по данным аутофлуоресценции глазного дна [5,310,142,324,430].

Изучение анамнеза и эпидемиологические исследования у пациентов с ВМД выявили важную роль влияния внешних факторов в определении риска развития заболевания, включая такие, как курение, приводящее к относительному риску (RR)> 2, рацион питания и ожирение (RR> 2), пищевые добавки (отношение шансов (OR) ~ 0,6). Показано, что все перечисленные факторы влияют на патогенез ВМД. Так же доказано, что женщины и люди со светлым цветом кожи страдают чаще. Кроме того, исследования, основанные на изучении семей и популяций, также показали, что пациенты с ВМД несут значительную генетическую нагрузку, демонстрируя более чем 45% согласованность, обнаруженную у монозиготных и дизиготных близнецов, а также соотношение рецидивов и рисков в 3-6 раз больше среди братьев и сестер, чем у населения в целом [68,134,212,313, 328,450,463,482].

Помимо курения, в последние годы были идентифицированы множественные аллели генетического риска ВМД. Двумя наиболее важными из них являются полиморфизмы в CFH (фактор комплемента H) и ARMS2 (возрастная предрасположенность к макулопатии 2). На эти два аллеля вместе приходится до 45% риска развития ВМД. Кроме того, в ряде исследований выявлена связь ВМД с индексом массы тела, сердечно-сосудистыми заболеваниями и артериальной гипертензией [1,58,59,357,425,455].

В связи с этим изучение генетических основ ВМД явилось ранним бенефициаром достижений в области генетических и геномных технологий, где разработка как аналитических платформ (генотипирование,

секвенирование), так и статистических методов нашла раннее практическое применение в этой области.[328,335]

До появления технологии расшифровки генома в целом, исследования были сосредоточены на более традиционных инструментах, таких как связывание и поиск ассоциаций генов-кандидатов. Показано, что ВМД ассоциирована с двумя генами: *ABCA4* (АТФ-связывающая кассета подсемейства А4) и *APOE* (аполипопротеин Е), оба из которых взаимосвязаны с незначительным риском развития ВМД. *ABCA4* - это патогномоничный ген для болезни Штаргардта, ретинопатии, клинические симптомы которой частично совпадают с ВМД [78]. *APOE* - ген, связанный с болезнью Альцгеймера, неврологическим дегенеративным расстройством, патологические особенности которого схожи с ВМД. Тем не менее, несмотря на первоначальное выявление данных генов, подход к поиску генов-кандидатов практически не увенчался успехом в выявлении генетических факторов, способствующих развитию ВМД. Это отчасти было обусловлено ограниченными размерами когорты, несовершенными статистическими методиками и неясными механизмами, препятствующими способности определять гены-кандидаты, а также частично из-за недооценки редких и распространенных вариаций геномов человека [79,251,328].

В эпоху, следующую за завершением проекта генома человека и Международного проекта HapMap, традиционные семейные исследования сохранили свою практическую значимость, примером чему является семейное связывание карт локуса ВМД на 1q25-q31 и на 10q26. Тем не менее, трансформативный генетический прогресс при ВМД был обусловлен гипотезой распространенных вариаций аллелей, изученной в рамках исследований «геномической» ассоциации (GWAS) [137,172]. Примечательно, что анализ GWAS по 96 случаям и 50 контрольным образцам привел к получению значимого по всему геному сигнала ($p<10^{-7}$) на 1q32 распространенного однонуклеотидного полиморфизма (SNP) на гене, кодирующем *CFH*, и в результате выявлен полиморфизм в

неравновесном сцеплении, *Y402H*. Неравновесное сцепление - неслучайное распределение частот аллелей разных локусов, которое может быть обусловлено не только тесным генетическим сцеплением генов, но и наличием адаптивного преимущества конкретной комбинации аллелей, частота которой в результате возрастает в сравнении с ожидаемой согласно случайному распределению. Данный полиморфизм, *Y402H*, оказался общей предрасполагающей аллелью, повышающей риск развития ВМД в 2-7 раз [228].

Вскоре после идентификации локуса *CFH*, другое исследование GWAS, выполненное на 96 опытных случаях и 130 контрольных, выявило сигнал на уровне генома на 10q26, еще одного первичного локуса для ВМД, содержащего гены-кандидаты *ARMS2/HTRA1* (восприимчивость к возрастной макулопатии 2 / HtrA сериновой пептидазы 1), кодирующей белок неизвестной функции и сериновую протеазу, соответственно [172,467]. После этого дополнительные исследования GWAS с прогрессивно увеличивающимся размером когорты привели к идентификации более ассоциированных с развитием ВМД локусов, но многие из локусов этих локусов имели менее значительный вклад в ВМД.

В совокупности эти исследования выделяют два ключевых момента. Во-первых, они показали, что для ВМД сочетание редких и распространенных аллелей может в значительной степени соответствовать тяжести течения заболевания, а кодирующие аллели с большим функциональным эффектом могут иметь гораздо больший вклад в предрасположенность к ВМД. Во-вторых, отмечено, что ВМД сильно отличается от большинства других заболеваний, изученных к настоящему времени. Несмотря на ряд исключений, генетическая архитектура ВМД включает несколько генов, в которых распространенные аллели с умеренной степенью пенетрантности составляют значительную часть генетической нагрузки, с редкими вариантами кодирования в тех же самых генах, которые вносят вклад в популяционную нагрузку [5,143].

Так же имеются работы, изучающие влияние микроэлементов на развитие ВМД. Были найдены значительно более высокие уровни кадмия, кобальта, железа и цинка, в то время как уровни меди были снижены в водянистой влаге пациентов с наличием ВМД по сравнению со здоровой категорией людей. Уровни марганца и селена не показали существенных различий между двумя группами.

Имеются данные о том, что окислительный стресс участвует в образовании друз, а также в патогенезе и прогрессировании ВМД. Гидроксильные радикалы чрезвычайно реакционноспособны, вызывая перекисное окисление липидов, разрывы нитей ДНК и деградацию биомолекул. В частности, в фоторецепторах, где существует высокое напряжение кислорода и высокая концентрация легко окисляемых полиненасыщенных жирных кислот, необходимо жестко контролировать активные формы кислорода, чтобы избежать окислительного повреждения. Окислительный стресс и воспаление связаны с риском возникновения ВМД . В реакции Фентона железо реагирует с перекисью водорода (H2O2) с образованием гидроксильных радикалов, наиболее реакционноспособных и токсичных из активных форм кислорода (АФК). Дегенерация сетчатки также наблюдалась при наследственных заболеваниях, приводящих к перегрузке железом, включая ацерулоплазминемию, наследственный гемохроматоз, нейродегенерацию, связанную с пантотенаткиназой, и атаксию Фридрейха. У пациентов с ВМД содержание железа было выше в водянистой флаге, по сраынению с контрольной группой без ВМД [230,449].

В некоторых исследованиях также было обнаружено, что дислипидемия и метаболическая дисфункция связаны с риском возникновения ВМД, но предполагаемые причинно-следственные связи четко не продемонстрированы. Друзы, образующиеся при ВМД, напоминают атеросклеротические отложения в стенках сосудов, которые обычно наблюдаются у пациентов с высоким риском сердечно-сосудистых заболеваний, но исследования возможной связи между ВМД и

атеросклерозом на сегодняшний день дали противоречивые результаты. Взаимосвязь между более высоким ИМТ и поздней формой ВМД может быть объяснена общими факторами риска (например, гипертонией) или потенциальными не измеряемыми вмешивающимися факторами (например, факторами питания). Хотя основные механизмы, связанные с метаболическим синдромом, до конца не изучены, измененная клеточная передача сигналов в путях воспаления и оксидативного стресса может способствовать изменению в клеточных структурах, повышенному старению и повреждению органов-мишеней. В одном исследовании измеряли плазменные липопротеины В и А-1, основные белки липопротеинов низкой плотности и высокой плотности (ЛПНП и ЛПВП, соответственно), и не обнаружили связи с возрастным заболеванием макулярной области 46. Интересно, что более поздние исследования показали, что ЛПВП, который защищает от сердечно-сосудистых заболеваний, на самом деле был связан с повышенным риском возникновения ВМД [161,366].

1.3 Патофизиология ВМД.

Патофизиология возрастной макулярной дегенерации характеризуется дегенеративными изменениями, затрагивающими наружные слои сетчатки, РПЭ, мембрану Бруха и, в меньшей степени, хориокапилляры. Ранние патологические изменения при ВМД включают базальные отложения в мембране Бруха. Эти отложения, которые могут быть обнаружены только при гистологии, а не при осмотре глазного дна, бывают двух различных типов: базально-ламинарные, состоящие из белка базальной мембраны и протяженного коллагена, расположенного между плазмой пигментного эпителия сетчатки и базальной мембраной, и базально-пластинчатые. линейный, который более специфичен для ранней возрастной дегенерации желтого пятна и состоит в основном из

мембранного материала, расположенного снаружи базальной мембраны пигментного эпителия сетчатки в мембране Бруха. Сочетание этих отложений со вторичными изменениями пигментного эпителия сетчатки приводит к образование друз [167]. В друзах было идентифицировано множество различных молекул, в том числе гликоконъюгаты и компонентов, обнаруженные в атеросклеротических бляшках, включая витронектин, аполипопротеины B и E, альфа-кристаллин, компоненты комплемента, HtrA1 и липиды. Макрофаги были найдены в регрессирующих друзах, что позволяет предположить, что макрофаги привлекаются для устранения накопленных с возрастом отложений в мембране Бруха. [5,179,239,303,305,386]

Дискретные узелки или твердые друзы, состоящие из гиалиноподобного материала, обнаруживаются между пигментным эпителием сетчатки и мембраной Бруха. Мягкие друзы часто бывают большими и связаны с отслойкой пигментного эпителия сетчатки и диффузно-аномальными изменениями мембраны Бруха [389].

Поздняя стадия возрастной макулярной дегенерации характеризуется наличием неоваскуляризации, экссудативных изменений или субретинального рубца при эВМД. При атрофической форме ВМД происходит потеря пигментного эпителия сетчатки. [39,375]

Наиболее частой причиной неоваскуляризации в глазном яблоке, является фактор роста эндотелия сосудов (VEGF). VEGF впервые был идентифицирован как сигнальный белок сосудистой проницаемости. Ген VGEF кодирует семейство гликопротеинов, генерируемых путем альтернативного сплайсинга, основной функцией которых является образование кровеносных сосудов de novo (эмбриональное развитие) и ангиогенез (образование новых кровеносных сосудов из ранее существовавших сосудов) путем активации клеточных сигнальных путей.

Члены семейства VEGF (VEGF-A, VEGF-B, VEGF-C, VEGF-D и VEGF-E, а также плацентарный фактор роста (PGF)) представляют собой белки с

молекулярной массой приблизительно 40 кДа. Биологическая активность VEGF-A зависит от протеолитических процессов; продукты, полученные в результате этой деградации, по-разному взаимодействуют с рецепторами VEGF-R1 и VEGF-R2. В группе белков белок VEGF-A индуцирует сосудистую пролиферацию и миграцию эндотелиальных клеток и необходим как для физиологического, так и для патологического ангиогенеза [260,429].

При некоторых заболеваниях, таких как ревматоидный артрит, ишемия сердца, псориаз, рост опухоли и диабетическая ретинопатия, а также при ВМД важную роль играет активность белка VEGF-A. Однако высвобождение VEGF при этих заболеваниях обусловлено разными факторами. Наиболее изученный механизм высвобождения VEGF-A связан с недостатком доступного кислорода. Когда клетки находятся в состоянии гипоксии, они производят транскрипцию фактора, индуцируемого гипоксией 1 (HIF-1), индуцирующего высвобождение VEGF-A (рис. 2(а)). VEGF-A представляет собой гепарин-связывающий гомодимерный гликопротеин, который действует через эндотелиально-специфические рецепторные тирозинкиназы, VEGFR1 (Flt1), VEGFR2 (KDR/Flk1) и VEGFR3 (Flt4), расположенные в эндотелиальных клетках и в других типах клеток. известно, что наиболее важным для ангиогенеза является рецептор VEGFR-2 [1,31,40,76,257,329,355].

Как только VEGF-A связывается с рецептором, активируются несколько сигнальных путей. Этими путями являются следующие: (1) сигнальный путь митоген-активируемой протеинкиназы- (MAPK-) p38, где эффекторный белок (белок теплового шока HSP27) действует путем реорганизации актина, (2) фосфатидилинозитол-3-киназа-(PI3K-) путь протеинкиназы AKT B, способствующий образованию оксида азота (ON), и (3) фосфолипаза C-gamma (PLCγ), запускающая высвобождение внутриклеточного кальция, способствующая выработке простагландинов и повышающая проницаемость сосудов. Три пути способствуют ангиогенезу.

При развитии ВМД существует баланс между ангиогенными и антиангиогенными факторами, и нарушение этого баланса способствует развитию сосудов de novo.

Другим фактором, связанным с функцией антиангиогенеза при ВМД, является тромбоспондин-1 (TSP-1). TSP-1 представляет собой гликопротеин с молекулярной массой 450 кДа, основной компонент альфа-гранул тромбоцитов, продуцируемый в различных типах клеток, таких как эндотелиальные клетки, моноциты, макрофаги и РПЭ. Одной из функций этого гликопротеина в исследованиях in vivo и in vitro является ингибирование ангиогенеза. Кроме того, было продемонстрировано, что его экспрессия зависит от локализации. На самом деле, в нормальных глазах он в основном расположен в базальной пластинке РПЭ, мембране Бруха (БМ), хориокапиллярах, стенке сетчатки и хориоидальных кровеносных сосудах, но при ВМД его экспрессия значительно снижена, особенно в мембране Бруха и choriocapillaris в субмакулярной области . Эти данные подтверждают гипотезу о том, что снижение экспрессии и активности антиангиогенных факторов способствует неоваскуляризации. Таким образом, можно предположить, что активности ангиогенного фактора VEGF недостаточно для усиления васкуляризации, а требуется снижение активности факторов-антагонистов.

Роль цитокинов в прогрессировании ВМД является спорной. Повышенные уровни интерлейкина-6 (ИЛ-6) в сыворотке крови связаны с повышенной заболеваемостью и прогрессированием ВМД, тогда как присутствие интерлейкина-8 (ИЛ-8) снижает развитие неоваскуляризации и, по-видимому, оказывает защитное действие [295].

На поздних стадиях ВМД клетки РПЭ погибают, но причины гибели клеток до сих пор до конца не изучены. Основываясь на гистологических образцах глаз донора с ВМД, предполагалось, что атрофические клетки РПЭ погибают по пути некротической гибели, при котором удаляются гипопигментированные клетки РПЭ, заполненные мембраносвязанным

меланолипофусцином, что приводит к усилению пигментации и увеличению клеточного тела в соседних клетках. Совсем недавно в отчетах Tarallo с соавторами выделили другие механизмы гибели клеток (такие как апоптоз и пироптоз), которые также, вероятно, способствуют гибели РПЭ. Однако остается открытым вопрос о том, какие факторы инициируют каскады гибели клеток при ВМД [204,437].

1.4 Классификация ВМД.

Классификация эВМД была впервые разработана в 1991 г. [5], основана на полученных результатах флюоресцентной ангиографии (ФА) и включала в себя: «классическую» или четко выраженную хориоидальную неоваскуляризацию (ХНВ) и «скрытую» или плохо определяемую, так же кровоизлияния в центральную зону сетчатки, высокую ОРПЭ.

Гистологическая классификация, предложенная Гассом в 1994 г. , содержала два разных типа: тип 1 (расположен под пигментным эпителием сетчатки (ПЭС) и тип 2 (под нейросенсорной тканью сетчатки). Подтипы эВМД, такие как полипоидная хориоидальная васкулопатия (ПХВ) и ангиоматозная пролиферация сетчатки (РАП), были дополнительно детализированы с появлением оптической когерентной томографии (ОКТ). С развитием мультимодальной визуализации была предложена новая анатомическая классификация, основанная на ФАГ и ОСТ. ОСТА может предоставить дополнительную информацию об ответе на лечение и резистентности к анти-VEGF за счет предоставления морфологической информации и количественных показателей (площадь, плотность сосудов, фрактальная размерность и т. д.), но клиническая значимость таких выводов до сих пор обсуждают. [49,97,165,206,226,314]

Модифицированная клиническая классификация ВМД

Общепринятой считается классификация ВМД, разработанная в ходе исследования возрастной глазной патологии (Age–Related Eye Disease Study – AREDS) (Chakravarthy U., 2013):

- Отсутствие ВМД (категория 1 AREDS) – контрольная группа в исследовании AREDS, отсутствие или небольшое количество мелких друз (диаметр <63 микрон) с 5 – летним риском развития поздней стадии 1,3%.
- Ранняя стадия ВМД (категория 2 AREDS) – множественные мелкие друзы, небольшое число друз среднего размера (диаметр от 63 до 124 микрон) или начальные изменения пигментного эпителия сетчатки с 5 – летним риском развития поздней стадии 18%.
- Промежуточная стадия ВМД (категория 3 AREDS) – множество друз среднего размера, по крайней мере, одна большая друза (диаметр ≥ 125 микрон) или атрофия РПЭ, не затрагивающая центральной ямки.
- Поздняя стадия ВМД (категория 4 AREDS) характеризуется одним или несколькими из следующих признаков (при отсутствии других причин) с 5 – летним риском развития поздней стадии на парном глазу 22%:

  - атрофия ПЭС и хориокапиллярного слоя в области центральной ямки сетчатки;

  - неоваскулярная макулопатия [191,193].

Экссудативная форма ВМД (модифицированная по MPS 1991, TAP 1999, VIP 2001, Измайлов А.С.) [9]:

- Преимущественно классическая ХНВ - хориоидальная неоваскуляризация, классический компонент занимает >50% площади поражения.
- Минимально-классическая ХНВ – классический компонент мембраны занимает <50% площади поражения.
- Скрытая ХНВ без классического компонента:
  - тип 1 – фиброваскулярная отслойка ПЭ;
  - тип 2 – просачивание из неопределенного источника по данным ФАГ.
- Предполагаемая ХНВ: геморрагия по краю ХНВ, зоны проминирующего

блока свечения хориоидеи (вследствие гиперплазии ПЭ или ретинального фиброза), серозная отслойка ПЭ;

● Ретинальная ангиоматозная пролиферация:

▪ 1-я стадия – интраретинальная НВ;

▪ 2-я стадия – субретинальная НВ;

▪ 3-я стадия:

А. Фиброваскулярная отслойка ПЭ.

Б. Ретино-хориоидальный анастомоз.

● Идиопатическая полиповидная хороидоваскулопатия.

По отношению к ретинальному пигментному эпителию (L.A. Yannuzzi)

● Тип 1 – МНВ залегает под РПЭ. Так же к данному типу относится полипоидальная хориоваскулопатия

● Тип 2 – МНВ над РПЭ.

● Тип 3 – интраретинальная неоваскуляризация (ретинальная ангиоматозная пролиферация). **1 стадия** — интраретинальная НВ; **2 стадия -** субретинальная НВ; **3 стадия:** а) фиброваскулярная отслойка ПЭ и б) ретино-хориоидальный анастомоз

ХНВ в зависимости от локализации может быть:

▪ субфовеолярной (располагается под центром фовеолярной аваскулярной зоны);

▪ юкстафовеолярной (в 1–199 мкм от центра фовеолярной аваскулярной зоны);

▪ экстрафовеолярной (в 200 мкм и более от центра фовеолярной аваскулярной зоны). [164,197,337,428].

1.5 Типы хориоидальной неоваскуляризации при ВМД

Экссудативная форма ВМД характеризуется развитием ХНВ – распространением новообразованных сосудов через дефекты мембраны Бруха под РПЭ или под НЭ.

Jung и др. в своем исследовании отметили, что 40% всех поражений относятся к 1 типу ХНВ, тогда как 34% к типу 3 и 17% — к типу 4.

Оставшиеся 9% приходились на 2 тип. В отдельном исследовании, проведённым Marsiglia с соавторами. было показано, что 47,0% ранее не леченных односторонних глаз с неоваскулярной ВМД имели поражения 1 типа, 24,1% - тип 3, 12,0% - типа 2 и 16,9% - 4 тип [267,212, 319,322].

По данным исследования PERSEUS (Проспективное исследование для оценки эффективности афлиберцепта в рутинной клинической практике у пациентов с неоваскулярной ВМД) у 25,4% пациентов были поражения 1-го типа, у 24,9% — 2-го типа и у 4,6% — 4-го типа [10,16, 452].

Wu Z. с соавторами проанализировал особенности изменений в сетчатке при переходе от ранней стадии ВМД к развитой на парном глазу у пациентов, проходящих лечение anti-VEGF терапией. Различные типы неоваскуляризации связаны с разными паттернами повреждений в тканях и, соответственно, степенью изменения остроты зрения. Было изучено 3 типа неоваскуляризации для того, чтобы более детально понять механизм возникновения заболевания и патологический рост сосудистой сети. В результате данного исследования авторы пришли к выводу, что неоваскуляризация 2 типа демонстрирует отличные от 1 и 3 типа морфологические изменения. Частота встречаемости гиперрефлективных очагов и отслойки ретинального пигментного эпителия была ниже, в то время как субретинальный гиперрефлективный материал присутствовал в большем количестве случаев. Обьём ОРПЭ, изменения во внутренней пограничной мембране и эллипсоидной зоне у пациентов со 2 типом неоваскуляризации были значительно выражены по сравнению с показателями пациентов 1 и 3 типов [405]. Всё это даёт возможность предположить, что патогенез и/или механизмы возникновения ХНВ у больных со 2 типом неоваскуляризации могут отличаться от двух других типов, и изменения в РПЭ, в том числе и ОРПЭ, – не основные признаки для данной группы [466].

Так же имеются сообщения, что ретикулярные псевдодрузы являются сопутствующим маркером 2 типа ХНВ. В исследовании, проведённом Ху К.,

псевдодрузы были обнаружены только в 3 из 22 глаз. Имеются сообщения, в которых говорится, что неоваскуляризация 2 типа возникает из-за механических повреждений в комплексе РПЭ-мембрана Бруха или вследствие разрыва хориоидеи [56]. 1 и 3 типы неоваскуляризации показали сходство в анализе морфологических изменений. Единственными статистически значимыми различиями между этими группами была наличие внутриретинальной затуманенности (чаще встречается у III типа ХНВ), в то время как серозная ОРПЭ более характерна для 1 типа. При 1 типе ХНВ серозные изменения развивались стремительно [374]. Неоваскулярные сосуды могут быть прикреплены к базальной поверхности РПЭ. Как было продемонстрировано с помощью ОКТ-ангиографии, во многих глазах субклиническая неоваскуляризация может медленно увеличиваться в течение многих лет и становиться симптоматической только при развитии значительной экссудации [28]. Учёные наблюдали быстрое увеличение ОРПЭ после манифестации ХНВ 1 типа . Потенциально необходимым условием экссудации при ХНВ 1 типа является развитие серозных изменений в РПЭ, а также истончение или дефекты РПЭ, которые могут вызвать разрушение гематоэнцефалического барьера [470]. Обнаружение интраретинальной затуманенности было тесно связано с ХНВ 3 типа [380,384,426,475]. Первым признаком поражений 3 типа было присутствие гиперрефлективного очажка во внешней сетчатке около друзеноидной ОРПЭ с истончением и/или дефектом в РПЭ. Анализ ОКТ у пациентов с неоваскуляризацией 3 типа показал наличие в большинстве случаев гиперефлективных очажков, в то время как субретинальная жидкость и разрывы РПЭ суб- и интраретинальных изменений с куполообразной ОРПЭ и ОРПЭ без явного пика встречается реже [54,63,118,119,169,198,309,403].

В работе Alessandro Invernizzi исходный размер поражения значительно различался среди 3 групп, при этом минимальные классические ХНВ имели самую большую ОРПЭ, затем следовали скрытые и преимущественно классические. На протяжении 5 лет терапии средние показатели МКОЗ были

значительно выше в группе со скрытой ХНВ, по сравнению с минимально- и преимущественно классической ХНВ. Это можно объяснить различным расположением новообразованных сосудов и их взаимосвязью с вышележащей сетчаткой. В то время как тонкая сеть новых сосудов, растущих между мембраной Бруха и РПЭ, наблюдаемая при скрытых ХНВ, может поддерживать РПЭ и внешнюю часть сетчатки с помощью питательных веществ, в свою очередь неоваскулярный комплекс, прорастающий в субретинальное пространство, необратимо нарушает функцию фоторецепторов и, как следствие, влияет на зрение. После начала лечения МКОЗ улучшалась в течение первых 12–24 мес, а затем медленно снижалась во всех группах. Через 5 лет терапии ни в одной из групп не было выявлено достоверной разницы средних значений МКОЗ по сравнению с исходными значениями. Данный анализ показал, что тип ХНВ влияет на отдаленные результаты только косвенно. Только возраст субъекта, размер поражения и исходная МКОЗ фактически оказывали значительное независимое влияние на МКОЗ через 5 лет в многофакторном анализе настоящего исследования [66,71,239,258].

В ретроспективном исследовании, проведенным Чешскими учеными, исходные функциональные и анатомические характеристики ранее не леченных больных с эВМД и различными типами ХНВ оценивались в реальной клинической практики. В исследование была включена относительно большая когорта (n = 135) пациентов, не получавших лечения, и для во всех группах наблюдалась прибавка МКОЗ на 6,4 буквы через 12 месяцев после регулярного режима лечения (6,5 ± 1,3 инъекции). В конце первого года лечения при 1 типе увеличение составило 6,7 букв, при 2 - 6,9 букв и при ПХВ - 2,8 буквы. Исследования Marsiglia и Jung показали аналогичные улучшения остроты зрения. Минимально классическая форма ХНВ (ПХВ) поддается лечению хуже из -за выраженных морфологических изменений сетчатки. 93,1% пациентов сохранили остроту зрения (потеря менее 10 букв ETDRS от исходного уровня) к концу 1 года терапии, что

пропорционально результатам исследования VIEW (8,4 буквами при среднем количестве ИВВ 7,5 ± 1,2) [340].

Опубликованный метаанализ Eleftheriadou с соавторами результатов лечения препаратом афлиберцепт при эВМД в реальной клинической, включающий 102 пациента показал, что среднее изменение МКОЗ у пациентов, получавших фиксированный режим в течение первого года лечения, вне зависимости от типа ХНВ составило 5,4 буквы по шкале ETDRS, при средней инъекционной нагрузке 7,3 ± 1,7 в первый год [184].

Полипоидная хориоидальная васкулопатия (ПХВ) – одна из основных причин экссудативных и геморрагических осложнений в области макулы [216,217,291, 474].

У пациентов с ПХВ отмечают наличие субретинальных кровоизлияний, жидкости, а также отлойки ретинального пигментного эпителия (РПЭ). Данные симптомы ассоциированы с так называемой субретинальной ветвящейся сосудистой сетью с наличием характерных «полипообразных» структур на концах сосудов [70,216,217, 474]. В связи с тем, что многие находки на глазном дне и по данным ОКТ аналогичны таковым при эВМД, для установления диагноза ПХВ необходимо проведение ангиографии с индоцианином зеленым (ИЗАГ) [44,70,290, 427,471,476]. Полипоидная хориоидальная васкулопатия относится к I типу субретинальной неоваскуляризации по классификации Gass [207], при которой рост неоваскулярного комплекса отмечают под РПЭ, но над мембраной Бруха [279,280].

Единого протокола лечения геморрагических и экссудативных осложнений ПХВ на сегодняшний день не существует, однако существующие терапевтические подходы включают фотодинамическую терапию (ФДТ), анти-VEGF терапию, их комбинацию, прямое лазерное воздействие на полипы и хирургическая коррекция значимых очагов субретинальных кровоизлияний или геморрагической отслойки сетчатки [52,156,456,460,461,462]. Фотодинамическую терапию активно применяют в

странах Азиатского региона в течение длительного периода времени [139,288,289]. Лечение методом ФДТ обычно применяют под контролем размера сосудистого комплекса по данным ИЗАГ ангиографии. Полипоидная хориоидальная васкулопатия имеет большее распространение в азиатской популяции, однако в связи с более широким внедрением ИЗАГ ангиографии отмечено увеличение частоты заболеваемости и в европейских странах [126,155,170,234,300,301,394].

В ряде работ показана эффективность анти-VEGF терапии для купирования избыточной экссудации, макулярного отека и кровоизлияний, ассоциированных с ПХВ [45,148,250,288,289,292,293,344,411]. Несмотря на наличие ретроспективных работ, количество проспективных исследований, посвященных оценке эффективности различных анти-VEGF препаратов при ПХВ, ограничено. Первыми стали доступны работы, посвященные возможности применения ранибизумаба при ПХВ. Они включают оценку эффективности и безопасности фотодинамической терапии с применением вертепорфина в комбинации с ранибизумабом (0,5 мг) или без такового у пациентов с симптоматической макулярной полипоидной хориоидальной васкулопатией со сроком наблюдения 6 месяцев (исследование EVEREST) [288], исследование эффективности интравитреального введения 0,5 мг ранибизумаба при ПХВ (PEARL) [21,22,141,289,292] и аналогичное исследование, при котором применяли высокие дозы ранибизумаба (2,0 мг; PEARL2) [291].

В литературе доступно одно проспективное рандомизированное исследование, посвященное эффективности интравитреальных инъекций 2,0 мг афлиберцепта на нелеченных глазах с экссудативной или геморрагической ПХВ [250]. В рамках 6-месячного наблюдения за пациентами из данного клинического исследования, получившего название EPIC, включены результаты терапии как ранее не леченных глаз, так и случаи предшествующей антиангиогенной терапии, включая лечение

высокими дозами ранибизумаба (1,0 или 2,0 мг) в течение 24 месяцев в рамках клинического исследования PEARL2 [294].

Полипоидная хориоидальная васкулопатия относится к основным причинам ликеджа и кровотечения в области макулы, а ответ на антиангиогенную терапию при данной патологии отличается от такового при типичной эВМД [20,198,290,293]. В рамках проспективного клинического исследования EPIC оценивали эффективность интравитреального введения афлиберцепта при ПХВ на глазах с подтвержденным диагнозом по данным ICG ангиографии [19,294,472]. В исследовании показано значительное снижение ликеджа и кровотечения в ответ на терапию афлиберцептом. У пациентов также отмечено статистически значимое снижение толщины сетчатки в области центральной ямки, а в 87% случаев – значимое уменьшение отслойки РПЭ. В рамках исследования PEARL (0,5 мг ранибизумаб) уменьшение отслойки РПЭ отмечено только в 50% случаев [292], а PEARL2 (2,0 мг ранибизумаб) – в 63% [293]. У одного пациента, включенного в исследование EPIC, выявлена персистирующая значительная отслойка РПЭ через 24 месяцев терапии высокими дозами ранибизумаба в рамках исследования PEARL2. После начала терапии афлиберцептом высокая васкуляризированная отслойка РПЭ снизилась через 3 месяца и оставалась плоской на 6 месяц наблюдения, что сопровождалось стабильными зрительными функциями [294]. В ряде исследований, посвященных терапии э ВМД, также показано лучшее уменьшение отслойки РПЭ при переключении с бевасцизумаба и ранибизумаба на афлиберцепт [46,138,350]. В данных исследованиях не проводили ИЗАГ ангиографию, однако отмечена бóльшая частота васкуляризированной отслойки РПЭ на глазах с ПХВ по сравнению с обычной эВМД [138,350].

Ранее было показано, что при применении фотодинамической терапии или ФДТ в комбинации с интравитреальными инъекциями антиангиогенных препаратов частота регрессии полипов выше по сравнению с другими

методами лечения. В рамках клинического исследования EVEREST через 6 месяцев после начала терапии отмечена 77,8% частота регрессии полипов на фоне комбинированного применения ФДТ и интравитреальных инъекций ранибизумаба, 71,4% - при применении только ФДТ и 28,6% - при монотерапии ранибизумабом . Вместе с тем статистически значимых различий между указанными группами при оценке зрительных функций не выявлено. Результаты исследования PEARL подтвердили относительно низкую частоту регрессии полипов – 33% через 6 месяцев [292] и 38% через 1 год после ежемесячного приема 0,5 мг ранибизумаба [293]. Необходимо отметить, что проспективные клинические исследования PEARL, PEARL2 и EPIC различны по дизайну, используемым препаратам и характеристикам пациентов с относительно небольшой выборкой, поэтому сравнения между ними не в полной мере статистически обоснованы. Вместе с тем оценку зрения по шкале ETDRS, ОКТ и ICG ангиографию проводили во всех трех исследованиях. Оценка полученных анатомических данных показала более высокий (67%) уровень регрессии полипов в исследовании EPIC, в то время как в исследовании PEARL он составил 33% через 6 месяцев после начала терапии [292], а в исследовании PEARL2 – 63% через аналогичный период [291], однако доза ранибизумаба (2,0 мг), использованная для достижения указанных значений уровня регрессии, коммерчески недоступна. У одного пациента из исследования EPIC, ранее получавшего высокие дозы ранибизумаба в исследовании PEARL2, отмечено наличие персистирующих полипов, регрессировавших через 6 месяцев после начала терапии афлиберцептом [294].

В связи с тем, что в половине случаев, включенных в исследование EPIC, отмечена МКОЗ 0,6 и выше, значительное улучшение зрительных функций (5 строчек и выше) на таких глазах не могло быть показано из-за эффекта «насыщения». В исследовании отмечено статистически незначимое улучшение средней МКОЗ в популяции пациентов с исходно высокими зрительными функциями, однако результаты анализа конечной точки

исследования показали, что ни у одного из пациентов не отмечено резкого снижения остроты зрения (5 строчек и более). В подавляющем большинстве случаев показана стабильность зрительных функций, а в 90% не выявлено снижения зрения более чем на 1 строчку через 6 месяцев после начала терапии афлиберцептом [294].

Отмечена более высокая резистентность к анти-VEGF терапии у больных ПХВ [19], однако согласно данным исследования EPIC в 71% глаз показан эффективность проводимой терапии на 6 месяц после 3 месяцев интравитреальных инъекций афлиберцепта ежемесячно [294]. Из данных пациентов только в 1 случае отмечен рецидив на 6 месяц, что потребовало дополнительной терапии афлиберцептом. У одного пациента после 24 месяцев терапии высокими дозами ранибизумаба в рамках исследования PEARL2 отмечена значимая регрессия персистирующих полипов на фоне интравитреальных инъекций афлиберцепта [294]. Подобный высокий уровень регрессии полипов при терапии афлиберцептом подтвержден и в работе Hosokawa и соавт., которые продемонстрировали 77,7% уровень регрессии полипов [250]. У другого пациента, ранее получавшего интравитреальные инъекции ранибизумаба в рамках исследования PEARL2, а также интравитреальные инъекции бевасцизумаба, персистирующая отслойка РПЭ с гиперрефлективными включениями была выявлена до его введения в клиническое исследование EPIC. После терапии афлиберцептом отмечено снижение центральной отслойки РПЭ с резорбцией субретинальных гиперрефлективных включений и улучшением МКОЗ с 0,1 до 0,45. У данного пациента отмечена лучшая динамика анатомических показателей и зрительных функций в ответ на терапию афлиберцептом по сравнению с другими анти-VEGF препаратами, что подтверждает гипотезу о дифференциальном подходе к назначению афлиберцепта пациентам, резистентным к ранибизумабу и бевасцизумабу [294].

Несмотря на безусловную значимость первого проспективного открытого клинического исследования эффективности афлиберцепта при

ПХВ, оно имело и ряд ограничений. В исследование были включены пациента, получавшие ФДТ и/или анти-VEGF терапию, что может затруднять интерпретацию полученных результатов. Помимо этого хорошие зрительные функции пациентов при начале лечения влияли на статистическую значимость результатов после лечения в связи с эффектом «насыщения» [294].

Результаты исследования EPIC позволяют отнести метод интравитреальных инъекций афлиберцепта при ПХВ к перспективным за счет выраженного эффекта в отношении ликеджа и кровотечений при данной патологии, а также регрессии ПХВ комплексов. Длительность терапии афлиберцептом меньше, а используемые дозы ниже (в 71% случаев использовали ежемесячный режим введения препарата в течение 6 месяцев) [294]. Возможным объяснением подобного усиленного эффекта при ПХВ служит лучшая связывающая способность афлиберцепта, а также активный транспорт молекул афлиберцепта между клетками РПЭ. Ранее в доклинических исследованиях было показано, что ранибизумаб зависит от градиента диффузии между клетками РПЭ, в то время как афлиберцепт транспортируется активно в субретинальное пространство за счет клеток РПЭ [266].

Помимо клинического исследования EPIC эффективность афлиберцепта при ПХВ оценивали в ряде других работ. Arakawa и соавт. показали, что в популяции японских пациентов (n=22) с ПХВ через 12 месяцев после начала терапии афлиберцептом каждые 2 месяца с начальной дозой 3 ежемесячных инъекции препарата отмечено значимое улучшение зрительных функций и высокий уровень регрессии полипов [85]. Аналогичные данные получены и в работе Ijiri и соавт. Всего в исследование включено 33 пациентов с ПХВ, срок наблюдения составил 3 месяца. Авторами отмечено значимое увеличение МКОЗ с 0,25 до 0,6, а также уменьшение толщины сетчатки в области фовеа с 348 до 194 нм в конце периода наблюдения. В 48% случаев показана полная регрессия

полипоидных очагов, а в 27% - их значимое уменьшение, при этом в остальных 24% случаев изменение размеров полипоидных очагов не выявлено. Авторы отмечают хорошую переносимость афблиберцепта всеми включенными в исследованиями пациентами [255].

В работе Kawashima и соавт. оценивали эффективность афлиберцепта у 15 пациентов с ВМД, резистентных к ранибизумабу, и 26 пациентов с ПХВ. Отмечено значимо большее улучшение зрительных функций у пациентов с ПХВ по сравнению с таковыми с ВМД. У пациентов с ПХВ также выявлена бóльшая частота «сухой» макулы по данным ОКТ по сравнению с пациентами с ВМД (80,8% и 46,7%, соответственно; p=0,024). Авторы заключили, что применение афлиберцепта при ПХВ перспективно, но исследования необходимо проводить на большей выборке пациентов [275].

Возможность использование афлиберцепта при полипоидной хориоидальной васкулопатии, наряду с традиционной экссудативной ВМД, открывает новые возможности для эффективного лечения данной группы пациентов. Вместе с тем малое количество открытых проспективных исследований значимых когорт пациентов диктует необходимость проведения таких исследований для определения показаний и противопоказаний к интравитреальным инъекциям афлиберцепта.

1.6. Различные типы жидкости у пациентов с эВМД

Основными признаками, выявляемыми на оптической когереноной томографии (ОКТ), наличия активной ХНВ считаются: все типы экссудации: появление жидкости, кровоизлияний, твердых экссудатов. На более развитой стадии заболевания происходят необратимые фиброзные и атрофические изменения, которые, в свою очередь, ведут к повреждению наружных слоев сетчатки и выраженному снижению зрения [98]. В течение нескольких десятилетий флюоресцентная ангиография (ФАГ) была золотым стандартом диагностики ВМД. С внедрением в практику оптической когерентной томографии стал доступен неинвазивный метод визуализации для наблюдения за активностью ХНВ [67,60,227,333].

По анализу распределения жидкости в макулярной и парамакулярных зонах, и ее наличию под ретинальным пигментным эпителием можно косвенно судить об активности процесса.

При развитии хориоидальной неоваскуляризации на ОКТ можно визуализировать три типа расположения жидкости:

1. Интраретинальная жидкость (рис. 1)

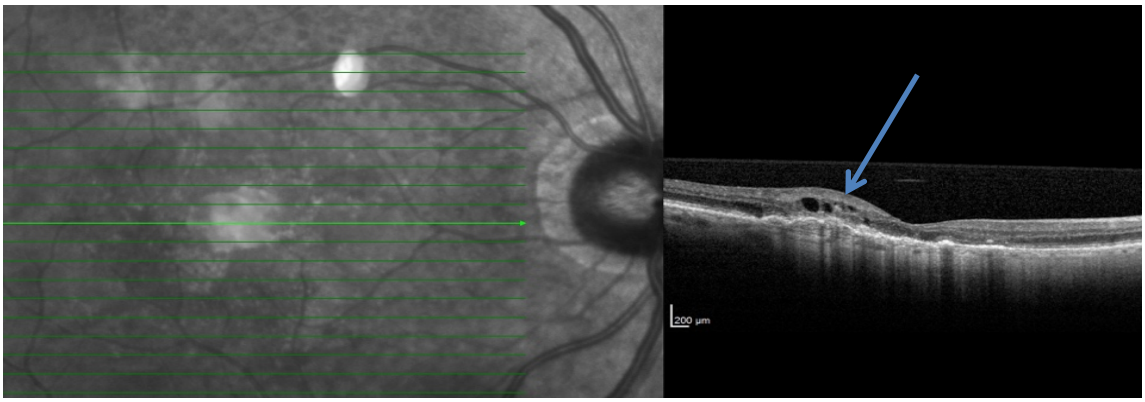

Рисунок 1. Оптическая когерентная томограмма пациента с интраретинальной жидкостью (отмечено стрелкой) и отслойкой ретинального пигментного эпителия.

2.Субретинальная жидкость (рисунок 2)

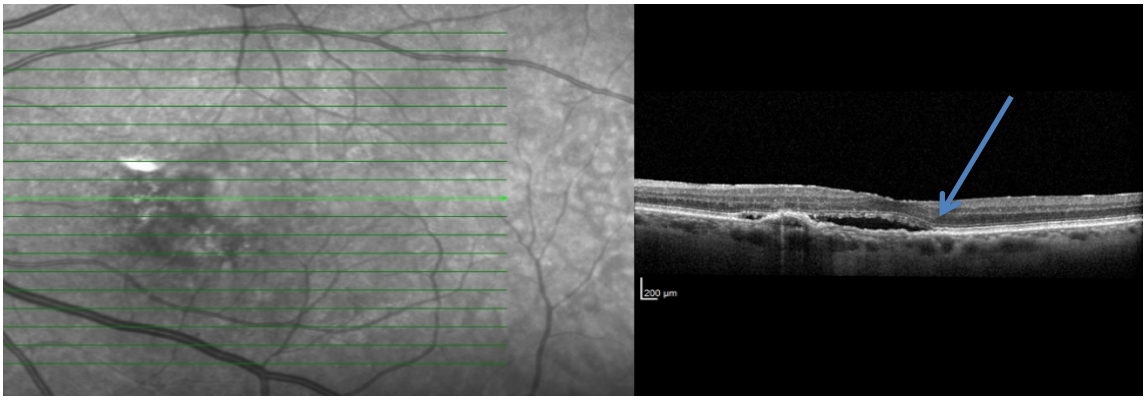

Рисунок 2. Оптическая когерентная томограмма пациента с субретинальной жидкостью (отмечено стрелкой) и отслойкой ретинального пигментного эпителия.

2. Жидкость под ретинальным пигментным эпителием (РПЭ) (рис. 3)

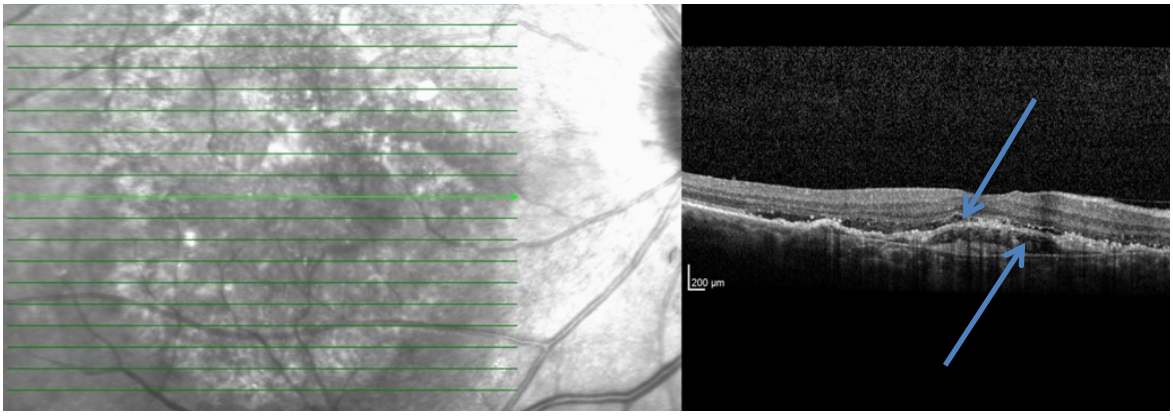

Рисунок 3. Оптическая когерентная томограмма пациента с субретинальной жидкостью и жидкостью под РПЭ (отмечено стрелкой) и остлойкой ретинального пигметного эпителия.

По мнению Jia Jia Lek, не всегда наличие различной жидкости (интра-, субретинальной или под РПЭ) по данным SD-ОКТ являются специфическими маркерами активности ХНВ. [305]

Жидкость по данным SD-ОКТ характеризуется гипорефлективным сигналом. Подобные гипорефлективные пространства были описаны под нейросенсорной сетчаткой в зонах преимущественного расположения мягких сливных друз без признаков ХНВ, что подтверждалось ФА или ИГГА. Было высказано предположение, что эти области могут быть вызваны дегенерацией клеток Мюллера, подобной той, которая развивалась при других заболеваниях сетчатки(макулярные телеангиэктазии типа 2 и ретинопатия, связанная с приемом тамоксифена). Кроме того, при перекрестном анализе результатов исследования AREDS 2 было обнаружено наличие интраретинальных кист, не связанных с неоваскуляризацией. [60,160,277,287,307,356,412].

Таким образом, интраретинальные, гипорефлективные зоны на ОКТ при ВМД можно разделить на интраретинальную экссудативную жидкость и нейродегенерацию.

Экссудативная ИРЖ предсталяет собой круглые и/или овальные простраства (имеющие округлые границы, двояковыпуклый характер

поражения), достаточно часто встречается при отслойках ретинального пигметного эпителия (I и III тип неоваскуляризации) или субретинальной мембраной при II типе. Для данного типа жидкости характерен хороший ответ на Анти-VEGF терапию.

Дегенеративная ИРЖ («кистозная дегенерация», интраретинальные дегенеративные кисты), как правило, представляют собой небольшие, четко очерченные гипорефлексивные пространства над областью с измененным РПЭ (атрофия РПЭ, субретинальный фиброз [63,213,360].

Ее развитие объясняют тем, что после утраты способности РПЭ защищать слой фоторецепторов, прогрессирующие изменения приводят к потере нейросенсорных клеток и пассивному накоплению серозной жидкости (подобно губке). Не следует рассматривать дегенеративную ИРЖ в качестве маркера активности заболевания. Данный тип жидкости не отвечает на анти-VEGF терапию при любой интенсивности интраретинальных введений [213, 401].

При наличие только дегенеративного типа ИРЖ лечение продолжать не следует. Очень важно различать интраретинальную жидкость, связанную с активной экссудацией и интраретинальные кисты, связанные с нейросенсорной дегенерацией.[360,401]

Julia S. Steinberg описала 2 типа интраретинальной жидкости у пациентов без признаков ХНВ:

1) появление ИРЖ в области географической атрофии (ГА), данное состояние было описано ранее Коэном и др. как «псевдокисты сетчатки». [370]

2) наличие ИРЖ в областях с мягкими друзами и изменениями в РПЭ. Во время дальнейшего наблюдения изменений в состоянии ИРЖ у 2 группы показало четыре различных паттерна: 2A- в глазах с ХНВ чаще всего поражается внешний ядерный слой, тогда как в глазах без ХНВ поражается внутренний ядерный, 2B - с исчезновением ИРЖ и развитием пигментных изменений, 2C- с развитием локальной ГА, и 2D - где при дальнейшем

наблюдении развивались признаки ХНВ III типа – ретинальной ангиоматозной пролиферации. [431]

Точный механизм возникновения ИРЖ без признаков ХНВ остается до конца не изученным. Могут быть рассмотрены следующие гипотезы - отдельно или в комбинации:

1) Дегенерация нейрональных клеток и / или апоптоз, связанный, возможно, с дегенерацией клеток Мюллера. Это состояние встречается при различных дегенеративных процессах в сетчатке. [356]

ИРЖ попадает в спектр других дегенеративных изменений, которые могут встречаться при ВМД, например, наружные тубуляции. Они возникают в результате изменений в фоторецепторном слое, а не в слое клеток Мюллера. Кроме того, они также могут содержать гиперрефлективный материал внутри поражения, иметь четкие границы и, по-видимому, оставаться стабильными во времени .

2) Изменение свойств отражающего света по данным ОКТ при механическом растяжении ткани .

3) Непрогрессирующая субклиническая («молчащая») ХНВ, не требующая Anti-VEGF терапии. Однако наличие «молчащей» ХНВ не исключает возможности прогрессирования в будущем. [454]

В целом, дифференциальная диагностика пациентов с ИРЖ, ассоциированной ХНВ и без нее, остается сложной задачей. Многие авторы рекомендуют проведение дополнительных методов диагностики, таких как ФАГ или ОКТ в ангио-режиме. Мы бы рекомендовали полагаться в основном на результаты, полученные с помощью флюоресцентной ангиографии. Кроме того, исследование, проведенное Julia S. Steinberg, показывает, что снижение МКОЗ, наличие большого количества ИРЖ и вертикальных и горизонтальных интраретинальных кист, локальное утолщение сетчатки и расположение ИРЖ в наружных слоях сетчатки, а так же факт неоваскуляризации 3 типа на парном глазу, указывают на наличие хориоидальной неоваскуляризации. Если есть серьезные сомнения

относительно происхождения ИРЖ, необходимо проводить тщательный мониторинг с использованием мультимодальной визуализации. Пациенту важно объяснить значение самоконтроля. В случае выявления только нейродегенерации, без признаков экссудативной интраретинальной жидкости от лечения ингибиторами VEGF стоит воздержаться. [63,454]

Субретинальная жидкость, находящаяся под отслойкой нейроэпителия служит маркером активности ХНВ, однако существуют состояния с сходной ОКТ картиной, но отличающиеся по патогенезу:

Асимптоматическая субретинальная жидкость, развивающаяся в промежуточную стадию ВМД. О возможности наличия у пациента асимптоматической СРЖ (аСРЖ), можно говорить лишь в том случае, если есть соответствие всем перечисленным критериям:

- МКОЗ сохранна
- ФАГ: нет ликеджа
- ИЗАГ: нет полипов
- ОКТА: нет неоваскуляризации

Как правило, аСРЖ локализуется: субфовеально между двумя друзами, субфовеально над друзами, субфовеально над нисходящим участком друзы. Необходимо отметить, что далеко не всегда СРЖ ограничена двумя большими друзами, для всех рассмотренных случаев асимптоматической СРЖ <30 мкм было характерно субфовеальное расположение [90,304].

Причины развития асимптоматической СРЖ до конца неизвестны. По мнению некоторых авторов патологические сосуды при данном состоянии все равно имеются, но обнаружить их мы еще не в состоянии (вследствие разрешающей способности аппаратуры или малого калибра данных сосудов и медленного тока крови в них.

В литературе встречается описание аСРЖ >30 мкм, как правило при наличии кутикулярных друз, в дополнение к большим (>125 мкм) друзам, в дальнейшем происходит поражение ветеллиформного типа .

Jia Jia Lek, провели исследование, в котором выделили случаи наличия субретинальной жидкости у пациентов с промежуточной стадией ВМД без признаков неоваскуляризации по данным ОКТ и Ангио-ОКТ. Кроме того, признание этого фенотипа субретинальной жидкости у пациентов с промежуточной стадией ВМД как самостоятельной единицы, является важным фактором, с учетом того, что этот фенотип не существует ни в какой шкале оценки ВМД, но часто рассматривается как позднее неоваскулярное осложнение ВМД. Ученые обнаружили, что субретинальная жидкость без признаков неоваскуляризации может не ограничиваться местоположением между двумя большими друзами, как сообщалось ранее, но и присутсвовать в смежных местах. Существует гипотеза о нарушении связи между нейросенсорной сетчаткой и ретинальным пигментным эпителием у пациентов с промежуточной стадией ВМД, в связи с чем появляется не связанная с экссудацией плоская отслойка нейросенсорных слоев сетчатки. Так же при резорбции субретинального гиперрефлективного материала образуется гипорефлективное пространство, не имеющие отношение к неоваскуляризации [7,91,304].

Таким образом, ранняя диагностика эВМД и распознавание «новой активности» после терапии анти-VEGF препаратами, путем сравнения распределения жидкости на SD-ОКТ имеет решающее значение для поддержания или восстановления остроты зрения у пациентов с данным заболеванием [40]. В то же время наличие субретинальной жидкости или интраретинальных гипорефлективных кистозных изменений, найденных при проведении SD-ОКТ у пациентов с ВМД без подтвержденной неоваскуляризации, влечет за собой необоснованное назначение Anti-VEGF терапии, вызывая сомнения в эффективности проводимого лечения и накладывая на пациента излишние материальные затраты. Что лишний раз подтверждает вывод о необходимости тщательной дифференциальной диагностики эВМД и дегенеративных изменений, сопровождающихся наличием интра- и субретинальной жидкости в отсутствие ХНВ.

1.7 Новые качественные признаки активности эВМД.

Основным параметром, на который ориентируется офтальмолог при выборе схемы назначения терапии служит активность новообразованных сосудов, маркером которой служит наличие «жидкости» в сетчатке. В современном мире произошел переход от количественной оценки «жидкости» по ОКТ – величины ТЦЗС, к качественной – наличие ИРЖ, СРЖ, жидкости под РПЭ.

Данные, полученные Zinkernagel показывают, что, несмотря на хорошие функциональные результаты (увеличение показателей остроты зрения), режим введения препарата 1 раз в 2 месяца приводит не только к колебаниям ИРЖ и СРЖ, но и к серозным ОРПЭ [15,116]. Авторы продемонстрировали, что на фоне лечения, СРЖ достаточно быстро резорбировалась и не появлялась при увеличении межиньекционных интервалов, Колебания ИРЖ происходили в большей степени и, по-видимому, данный тип жидкости более склонен к рецидивам при 2Q8 режиме. Однако значительных различий в показателях остроты зрения у пациентов с рецидивирующей жидкостью и без нее после фазы загрузки найдено не было. Так же было продемонстрирован адекватный ответ на лечение у пациентов с серозными ОРПЭ без признаков формирования разрывов РПЭ. Однако, как и в случае с ИРЖ, двухмесячный интервал лечения приводит к рецидиву серозных ОРПЭ. Напротив, у пациентов с фибрваскулярными ОРПЭ наблюдалось уменьшение высоты отслойки во время фазы загрузки и отсутствие колебаний высоты при увеличении интервала. Следовательно, так называемое «высушивание» макулярной зоны (резорбция всех типов жидкости) является одним из основных критериев эффективности лечения неоваскулярной формы ВМД [486].

Несмотря на это, существующий качественный и количественный анализ не идеален. В исследованиях по сравнению эффективности различных

режимов введения анти-VEGF препаратов, колебания толщины центрального зоны сетчатки (ТЦЗС), возникающие при увеличении интервалов между повторными курсами лечения, не показали влияния на показатели остроты зрения через 2 года после начала лечения. Причиной этого может быть анализ только средних результатов толщины сетчатки, и отсутствие анализа выраженности флуктуации, а также в связи между снижением остроты зрения и наличием флюктуаций. Флуктуация – новый качественный маркер изучения активности заболевания, определяется как сумма всех типов жидкости (ИРЖ + СРЖ + жидкость под РПЭ) в определенный временной интервал (при ежемесячном измерении показателя). Стандартное отклонение (СО) в показателе ОКТ, измеренное во время нескольких посещений, можно рассматривать как маркер повторяющихся циклов истончения и утолщения сетчатки, отражающий серьезность колебаний толщины во времени[133].

Предложенный метод использования стандартного отклонения (СО) ОКТ, полученной во время нескольких посещений, был впервые описан в метаанализе исследований CATT и IVAN. В обобщенных результатах авторы использовали СО толщины центральной зоны фовеа, основываясь на данных нескольких посещений, охватывающих 2-летний период наблюдения, и продемонстрировали более низкие показатели остроты зрения в группе с наибольшим колебанием толщины центральной зоны фовеа, по сравнению с глазами, где колебании были менее значимыми [133]. Поскольку большинству участников исследований CATT и IVAN томография была выполнена аппаратом домен ОКТ, полученные данные (измерения ТЦЗС) имели недостатки, так, как были ограничены точечным измерением толщины сетчатки в фовеа. Результаты, полученные авторами, подтверждают выводы в метаанализе исследований CATT и IVAN где было показано, что колебания толщины сетчатки из-за прерывистых циклов покоя и активности поражения оказывали неблагоприятное влияние на МКОЗ к 24 месяцу [133].

В 2021 году в исследовании Chakravarthy с соавторами изучалась взаимосвязь между показателями активности заболевания по данным ОКТ (ИРЖ, СРЖ, ОРПЭ) и изменения в толщине центральной зоны сетчатки (ИТЦЗС). Производным показателем была флуктуация (общий объем жидкости), которая определялась как сумма всех видов жидкости на фоне поддерживающей фазы анти-VEGF терапии по окончанию 2 -х летнего периода наблюдения и лечения. В рамках исследования пациенты были разделены по квартилям (Q), где квартиль 1 (Q1) отражает отсутствие «жидкости» в сетчатке или очень низкие уровни колебаний толщины сетчатки, а четвертый квартиль (Q4) отражает эпизодическое утолщение сетчатки из-за повторного накопления жидкости во время повторных посещений пациентом клиники. В данном исследовании использовалась количественная оценка ОКТ-маркеров активности заболевания на фоне анти-VEGF терапии и изучалась связанная с ней флуктуация сетчатки. Индекс флуктуации определялся по кумулятивному изменению толщины сетчатки в фовеа (ВПМ-РПЭ) с течением времени. Величина каждого изменения толщины сетчатки (от уменьшения к повышению и наоборот), измерялась в мкм и прибавлялась к индексу флуктуации. Если изменение было менее 50 мкм, оно считалось клинически не значимым и не прибавлялось к индексу флуктуации [133].

Полученные результаты подтверждают мнение о значительном снижение зрения (примерно на две строки) после 2 лет лечения анти-VEGF препаратами в глазах, испытывающих наибольшие колебания толщины центральной зоны сетчатки (наибольший показатель индекса флуктуации). Колебания, связанные с наличием ИРЖ, оказали наибольшее влияние на остроту зрения. В глазах вошедших в Q3 и Q4, в большем количестве случаев присутвовали как интраретинальная, так и субретинальная жидкость [133].

У пациентов в первых двух квартилях интраретинальная жидкость при регулярном динамическом наблюдении встречалась редко, в отличие от

4 квартиля, где данный тип жидкости встречался при каждом 4 посещении. Интересно, что процент обнаружения субретинальной жидкости увеличивался вплоть до 3 квартиля, но снижался в 4 квартале, позволяя предположить, что СРЖ не является основным фактором значительных или стойких колебаний толщины сетчатки. Значительное снижение остроты зрения, встречалось в 3 и 4 квартилях и ассоциировалось с колебаниями высоты отслойки РПЭ. Была выдвинута гипотеза, что при отсутствии значительных колебаний высоты ОРПЭ, небольшое изменение высоты РПЭ не влекли за собой потерю зрения.

При анализе полученных данных было выявлена существенная разница в значениях остроты зрения до начала и после окончания исследования, она составила 6 букв, причем плавно увеличивалась в зависимости от квартиля. Наибольшее снижение остроты зрения на 24месяце наблюдения (примерно на 2 строчки) встречалось в 4 квартиле. Флуктуация является маркером наличия различных типов жидкости (ИРЖ, СРЖ и жидкость под РПЭ). Примечательно, что острота зрения была на 2 строчки ниже в 4 квартиле по сравнению с первым. В результате проведенного исследования было показано, что значительные колебания толщины сетчатки, за счет скопления различных типов жидкости, неблагоприятно влияют на остроту зрения [261].

Дальнейшие работы по качественной оценке данных ОКТ требуют детального изучения снимков. В ранних исследованиях, таких как CATT и EXCITE, показано, что наличие ИРЖ является индикатором более позднего снижения остроты зрения [210]. Однако жидкость не следует рассматривать как изолированное состояние, а необходимо анализировать с точки зрения патологии, вызывающей её, такой как макулярная неоваскуляризация 1, 2 или 3 типа (МНВ). Жидкость под РПЭ преимущественно встречается при МНВ 1 типа или ПХВ, тогда как СРЖ и ИРЖ чаще встречаются при МНВ 2 типа. Образование СРЖ при МНВ 2 типа происходит на ранней стадии, но после того, как барьер, образованный наружной пограничной мембраной,

перестаёт выполнять свои защитные функции, жидкость просачивается в интраретинальное пространство. Поэтому расположение жидкости косвенно указывает на стадию заболевания. Наличие ИРЖ, приводящее к более позднему снижению остроты зрения, относится к запущенной стадии заболевания. Однако при МНВ 3 типа (ретинальная ангиоматозная пролиферация сетчатки (РАП)) данный тип жидкости встречается на ранних стадиях [135,398].

Ещё одним новым качественным методом оценки «жидкости» в сетчатке можно считать вариабельность. Вариабельность/стабильность ТЦЗС измеряется с помощью расчёта стандартного отклонения (SD) ТЦЗС от исходной [177]

В агностическом ретроспективном анализе данных исследований оценивалась взаимосвязь показателей качества жизни, связанного со зрением, по опроснику NEI VFQ-25 и вариабельности толщины центральной зоны сетчатки. Вариабельность измерялась как стандартное отклонение от исходной ТЦЗС к 96 неделе, а также с 12 по 96 неделю (чтобы исключить влияние загрузочной фазы) Если изменение ТЦЗС была меньше 27 мкм, то пациент входил в 1 квартиль (Q1), 27-44 мкм в Q2, 44-68 мкм Q3, и больше 63 мкм в Q4. У пациентов с меньшей вариабельностью ТЦЗС (Q1) наблюдалось большее улучшение среднего показателя NEI VFQ–25 от исходного уровня к 96 неделе [261].

Таким образом, жидкость рассматривается как ключевой морфологический критерий активности нВМД и показание к проведению (началу или продолжению) антиангиогенной терапии. При этом появляются данные, что более низкий уровень каждого из типов жидкости (ИРЖ, СРЖ, жидкость под РПЭ) ассоциирован с лучшими результатами по МКОЗ на фоне анти-VEGF терапии [399]. В фазу ‘поддерживающей терапии’ лечение анти-VEGF препаратами приводит к регрессии жидкости, но возможна и повторная аккумуляция ее с возникновением флюктуаций / колебаний толщины центральной зоны сетчатки. Изменение параметров флюктуаций

является наиболее точным прогностическим критерием для оценки эффективности проводимой терапии. Таким образом, стабильность толщины сетчатки на фоне анти-VEGF терапии является не менее важным параметром, чем констатация разрешения жидкости в определенный момент времени, и представляются результаты, что лучший контроль ТЦЗС был ассоциирован с более высокими общими показателями NEI VFQ–25 и показателями отдельных шкал, отражающих важные повседневные активности пациента.

1.8 Отслойки ретинального пигментного эпителия.

Отслойка ретинального пигментного эпителия (ОРПЭ) – патологическое состояние, при котором пигментный эпителий сетчатки отделяется от подлежащей мембраны Бруха, вследствие образования фиброваскулярной мембраны, друзеноидного материала, накопления жидкости и/или крови [8,72,176,203,281]. Одним из первых классификацию ОРПЭ предложил Hartnett ME в 1992 году. Автором было выделено шесть типов отслоек ретинального пигментного эпителия (РПЭ): псевдовителлиформные, отслойки, связанные со сливными друзами, серозные, сосудистые и геморрагические, а также ОРПЭ, связанные с сосудистой аномалией сетчатки. Также были соотнесены типы отслоек РПЭ с остротой зрения и анатомическими результатами. Самые низкие показатели МКОЗ наблюдались у ОРПЭ, связанных с неоваскуляризацией (сосудистые, геморрагические и сосудистые аномалии). Глаза с псевдовителеподобными поражениями или сливными друзами имели лучший прогноз по зрению и анатомическим показателям. Субретинальная неоваскуляризация развивалась в 16 (34 %) глазах из серозных ОРПЭ в среднем за 25 месяцев. В случаях с псевдовителлиформной дистрофией и сливными друзами субретинальная неоваскуляризация встречалась редко. Предложенная система классификации может быть полезна для прогнозирования течения ОРПЭ [50,181,232,233]. На сегодняшний день в

зависимости от патогенетических факторов развития, можно подразделить ОПЭС при возрастной макулярной дегенерации (ВМД) на:

1. Друзеноидную
2. Серозную
3. Фиброваскулярную
4. Геморрагическую [337]

Отслойки пигментного эпителия сетчатки могут иметь различные морфологические конфигурации, и для описания образования ОРПЭ при неоваскулярной ВМД используется ряд различных терминов, включая фиброваскулярную ОРПЭ, васкуляризированную серозную ЭДС (всЭДС) и в последнее время многослойную ОРПЭ. На 1 тип ХНВ приходится от 40 до 50 % впервые диагностированных пациентов с экссудативной ВМД и ОРПЭ, ранее не получавших лечения. Все 3 типа ОРПЭ могут привести к значительному снижению зрения: в одном исследовании сообщалось о снижении показателей МКОЗ более чем на три строки в течение 1 года у 50 % пациентов с впервые диагностированными серозными ОРПЭ. До сих пор лечение ОРПЭ оставалось сложной задачей [337].

Друзеноидная ОРПЭ – всегда аваскулярная, между РПЭ и мембраной Бруха содержится друзеноидный материал. Была впервые описана Casswell в 1985 году [483]. Формирование происходит за счёт слияния большого количества преимущественно мягких друз. В мембране Бруха за счёт возрастных изменений происходит прогрессирующее утолщение двух коллагеновых слоёв, модификация и дегенерация коллагена и эластина, повышение концентрации конечных продуктов гликирования, белков и липидов и в финале – накопление конечных продуктов под РПЭ [51,72,371].

Офтальмоскопически на глазном дне определяется субретинальная желто-белая ячеистая структура, иногда содержащая вкрапление пигмента с неровной поверхностью, четкими границами и волнистым краем. При аутофлюоресценции (АФ) – гомогенная изо-аутофлюоресценция, или

гипераутофлюоресценция (средней интенсивности) – возможна гипоаутофлюоресценция по краю и в местах скопления пигмента.

На оптической когерентной томографии (ОКТ) визуализируется ячеистая, куполообразная структура с волнистой поверхностью и подлежащей зоной гомогенного гиперрефлективного сигнала средней интенсивности. Участки отложения пигмента видны как интраретинальный, гиперрефлективный материал высокой интенсивности. Над друзеноидной ОРПЭ можно обнаружить гиперрефлективную линию – ретинальный пигментный эпителий [108].

Течение друзеноидной ОРПЭ может быть разнообразным, она может существовать длительное время без изменений, может уменьшаться в размерах с развитием макулярной атрофии (терминальной стадией которой является географическая атрофия) или при росте хориоидальной неоваскуляризации (ХНВ) перейти в фиброваскулярный тип отслойки [481]. Персистенция друзеноидной ОРПЭ происходит в 38 %, развитие географической атрофии в – 49 %, и только в 13 % случаев под ней развивается ХНВ с переходом в фиброваскулярную ОПЭС [371].

Серозная ОРПЭ – большая по площади и проминенции, чем друзеноидная, характеризуется наличием гипорефлективной зоной под отслоённым РПЭ, по площади более 50 % от всей площади отслойки. Офтальмоскопически определяется субретинальный прозрачно-желтый, иногда с коричневым оттенком очаг с четкими границами, куполообразно проминирующий. При формировании серозной ОПЭС большое значение имеет жидкость, которая не может пройти из стекловидного тела в кровоток через мембрану Бруха, скапливается под ПЭС на фоне изменения экстрацеллюлярного матрикса, что приводит к повышенной осмолярности в зоне под ОРПЭ, и, как следствие, усиливается скопление жидкости по градиенту концентрации.

Традиционно ФАГ с введением контрастного вещества была неотъемлемым инструментом диагностики ОРПЭ при неоваскулярной

форме ВМД. Gass впервые описал «васкуляризированные серозные ОРПЭ», связанные с «уплощенной» или «зазубренной» границей и «горячей точкой», признаком ХНВ. В некоторых случаях эта «горячая точка» НВ может быть легко идентифицирована с помощью ангиографии с индоцианином зеленым (ИЗАГ) [331]. Последующие клинические исследования, в первую очередь исследование макулярной фотокоагуляции (MPS) и лечение возрастной макулярной дегенерации с помощью фотодинамической терапии (ТАР) описали дополнительные морфологические фенотипы ОРПЭ, связанные со «скрытой» НВ, опираясь на данные ФАГ, включая «фиброваскулярные» подтипы, характеризующиеся «точечной утечкой» или «поздним выделением» [97,120].

Последовательная эволюция данного процесса никогда не была точно проиллюстрирована или подтверждена. В большинстве глаз с васкуляризированными серозными ОРПЭ ХНВ развивалась на границе ОРПЭ и постепенно перерастала вдоль монослоя РПЭ.

Имеется наличие двух различных морфологических фенотипов ОРПЭ, которые развиваются в глазах с эВМД на фоне анти-VEGF-терапии. Васкуляризованные серозные ОРПЭ либо прогрессируют до многослойных фиброваскулярных форм, преимущественно при 1 типе ХНВ, либо сохраняются в виде ОРПЭ, при которой большая часть является серозной. Это происходит из-за того, что на фоне терапии профибротические цитокины (например, тромбоцитарного фактора роста эндотелиальных клеток или PDGF, фактора роста соединительной ткани или CTGF) начинают преобладать над ХНВ. Коллапс фиброваскулярных многослойных ОРПЭ происходит чаще, о чем свидетельствует значительное уменьшение их высоты и объема. Уменьшение высоты фиброваскулярных ОРПЭ в этом контексте может быть результатом сокращения фиброцитов и других воспалительных клеток, что подтверждается наличием складок над РПЭ. Неоваскулярный комплекс при персистирующей серозной ОРПЭ

демонстрировал ограниченный рост, и эта скорость роста была значительно ниже, чем в группе фиброваскулярной ОРПЭ.[145,470]

В ряде исследований было показано, что в группе пациентов с персистирующей серозной ОРПЭ требовалось большее количество интравитреальных инъекций анти-VEGF препаратов в течение периода исследования по сравнению с фиброваскулярными, что может указывать на то, что серозные ОРПЭ более резистентны к лечению. В то же время , фиброваскулярные многослойные ОРПЭ показали саязь с ХНВ 1-го типа и более стабильный анатомический исход, требующий меньшего количества инъекций с течением времени. [363]

Исследования по оценке эффективности интравитреального введения препарата бевацизумаба показали минимальное влияние на высоту ОРПЭ. В исследовании RECOVER, где 40 пациентов с серозной или фиброваскулярной ОРПЭ ежемесячно получали препарат ранибизумаб в дозе 0,5 мг, средняя МКОЗ увеличилась с 56,1±10,3 букв в начале исследования до 62,4±10,2 через 12 месяцев наблюдения у пациентов с серозной ОРПЭ по сравнению с небольшим снижением у пациентов с фиброваскулярная ОРПЭ. Major et al. обнаружили слабую корреляцию между снижением высоты ОРПЭ и показателями МКОЗ при ИВВ 2,0 мг афлиберцепта в случаях резистентных к ранее леченными препаратами бевацизумаб и ранибизумаб. В работе Patel с соавторами было показано , что у трех пациентов после первой инъекции афлиберцепта наблюдалось почти полное разрешение ОРПЭ с улучшением остроты зрения, при этом начальное лечение бевацизумабом и/или ранибизумабом было неэффективным,. Тем не менее, шесть других пациентов имели неизменную высоту ОРПЭ и нестабильные показатели МКОЗ. [158,317,321,351,434,480]

В ряде исследований было продемонстрировано значительное преимущество препарата афлиберцепт по сравнению с ранибизумабом. При ретроспективном анализе у всех пациентов наблюдалось статистически значимое улучшение МКОЗ через 3 месяца в 1 год после начала лечения,

однако на это влияли не только значения исходной МКОЗ, но и другие параметры, включая наличие ИРЖ/СРЖ. Худшая острота зрения на исходном уровне была связана с большим увеличением показателей МКОЗ как через 3 месяца, так и через 1 год. Недавно было подчеркнуто значение наличия ОРПЭ как прогностического индикатора плохого зрения у пациентов с влажной формой ВМД на фоне анти-VEGF терапии. [211,220,235]

По мнению других авторов курс из трех ежемесячных инъекций анти-VEGF препаратов обычно снижает частоту ОРПЭ примерно на 25%, в отличие от резорбции суб- и интраретинальной жидкости на 70-80% [423]. На фоне лечения происходит коллапс наиболее часто встречающихся фиброваскулярных отслоек РПЭ, с сохранением самой отслойки за счет нижележащей фиброваскулярной мембраны. Это подтверждается тем фактом, что в большом проценте случаев обнаруживается неровная поверхность РПЭ после разделения компонентов жидкости под ретинальным пигментным эпителием.

ОРПЭ как таковая, вызывает лишь незначительные изменения зрительной функции (в основном, метаморфопсии), что, вероятно, является основной причиной того, почему раньше этому компоненту болезни не уделяли должного внимания. При наличии неоваскуляризации, ограниченной суб-РПЭ пространством, сохраненные фоторецепторы и нейросенсорная часть сетчатки позволяет сохранить высокую остроту зрения. В реальной клинической практике у пациентов с неоваскулярной ВМД глаза с ОРПЭ до начала лечения имели более высокую остроту зрения по сравнению с глазами без ОРПЭ. [262, 453]. С другой стороны, наличие ОРПЭ было связано с незначительным снижением остроты зрения с течением времени [402], что привело к идентичным результатам остроты зрения через 52 недели после начала лечения, независимо от наличия или отсутствия ОРПЭ.

Для более детального понимания ответа на анти-VEGF терапию и прогноза по МКОЗ в группе с серозными и фиброваскулярными ОРПЭ требуются дальнейшие исследования.

1.9 Разрывы ретинального пигментного эпителия.

Разрывы ретинального пигментного эпителия впервые были описаны в 1981 г. Хоскином и соавт. Наиболее частой причиной является наличие васкуляризированной ОРПЭ при экссудативной форме возрастной макулярной дегенерации. Но также данное состояние можно увидеть в глазах с неэкссудативной ВМД, ангиоидными полосами при центральной серозной хориоретинопатии и IgA нефропатии [16,478].Появление анти-VEGF терапии привело к увеличению случаев разрывов РПЭ. Поскольку количество проводимых ИВВ неуклонно растет, перед клиницистами все чаще встает вопрос о профилактике разрыва РПЭ и тактике ведения пациента после его возникновения. Эволюция методов диагностики патологии сетчатки значительно способствовала лучшему пониманию патогенеза развития разрывов и стала ценным инструментом коррекции схем терапии у пациентов с ОРПЭ [130,327,383].

В течение многих лет, по мнению ряда авторов, основной причиной разрывов РПЭ считалась сокращение фиброваскулярных мембран. Позже, в эпоху анти-VEGF терапии, увеличение частоты разрывов у пациентов с ВМД было интерпретировано как подтверждение теории, согласно которой тангенциальные силы вызывают разрыв. Мультимодальная визуализация дает представление о механизме развития разрыва РПЭ Сокращение мембраны ХНВ на фоне лечения вызывает сморщивание РПЭ, что может вызвать повышенное напряжение. Во время этого процесса на отслоенный ПЭС действуют две разнонаправленные силы: тяговая в результате сокращения ХНВ и адгезивная (прикрепленный ПЭС), что в конечном итоге

приводит к анатомической недостаточности ПЭС на стыке прикрепленного и отслоившегося ПЭС.[225]

Среди клиницистов существуют разногласия относительно тактики ведения пациентов с разрывами РПЭ. Проанализирован ретроспективный анализ данных трех рандомизированных многоцентровых клинических исследований в III фазе изучающих эффективность препарата ранибизумаб у пациентов с неоваскулярной формой ВМД. Было отмечено, что у 28 больных, продолживших лечение несмотря на случившийся разрыв РПЭ, наблюдались лучшие показатели МКОЗ в течение 20,6 месяцев. Среднее количество ИВВ анти-VEGF препаратов за этот временной отрезок составило 4,1. Финальные значения МКОЗ были ниже при разрывах РПЭ 3 и 4 степени по сравнению с меньшими разрывами (1 и 2 степени), что согласуется с выводами, сделанными.[225,391]

Сходные функциональные результаты были получены Coco et al., также сообщалось об улучшении показателей МКОЗ у пациентов со спонтанными разрывами РПЭ, которые впоследствии получали анти-VEGF-терапию. Недавно Bartels et al. сообщили о случае значительного функционального улучшения микропериметрии и морфологии у пациентов с разрывами РПЭ, продолживших анти-VEGF терапию в течение 3 лет из-за наличия персистирующей субретинальной и интраретинальной жидкости. [109,159,306]

В настоящее время нет доступных проспективных клинических исследований, изучающих влияние анти-VEGF терапии у пациентов с разрывыми РПЭ; тем не менее, в интервенционное многоцентровое исследование в настоящее время набирают пациентов и изучают влияние фиксированных ежемесячных интравитреальных инъекций препарата ранибизумаб на остроту зрения и морфологию сетчатки у 30 пациентов с разрывом РПЭ (ClinicalTrials. идентификатор правительства: NCT01914159). Большинство специалистов по сетчатке рекомендуют продолжать лечение анти-VEGF препаратами при формировании разрыва РПЭ, основываясь на

наличии активности заболевания. Тем не менее, возможность проведение повторной ИВВ после развитие разрыва РПЭ должно быть тщательно проанализировано, поскольку его площадь может быть значительно увеличена на фоне терапии. Asao и др. было показано, что происходит увеличение площади разрыва > 20% в половине включенных глаз в течение 12 месяцев наблюдения на фоне терапии.[92]

Clemens и др. сообщили о 3 пациентах, имевших первоначально многолобулярный разрыв РПЭ, с дальнейшим его увеличением и вовлечением фовеальной области. С другой стороны, то же исследование показало, что однодольные дефекты РПЭ оставались стабильными в течение 6-месячного периода наблюдения. Предположительно, нити РПЭ между лепестками разрыва РПЭ, по-видимому, предотвращают прогрессирование разрыва при многодольчатых типах. На данный момент не разработаны методы профилактики разрывов РПЭ.[157]

1.10 Анти-VEGF терапия при эВМД.

Интравитреальное введение анти-VEGF препаратов в настоящее время является основным методом лечения всех типов эВМД. Однако в большинстве исследований не проводилось деления пациентов на различные фенотипы ВМД, тогда как течение заболевания и эффективность анти-VEGF-терапии для различных форм ВМД могут различаться. Исследования в основном исключают пациентов с обширным кровоизлиянием или поражением центральной части сетчатки, а в некоторых исследованиях также исключают пациентов с ПХВ и РАП. Следовательно, существует ограниченное количество данных о течении подтипов эВМД на фоне анти-VEGF-терапии [18,23,36,47,64,65,378]

На сегодняшний день в мире доступны пять анти-VEGFпрепаратов, рекомендованных для лечения неоваскулярной формы ВМД. Первым препаратом, разрешенным Управлением по санитарному надзору за

качеством пищевых продуктов и медикаментов США (FDA), стал Пегаптиниб, селективно блокирующий $VEGF_{165.}$ [166,336,377] В исследовании VISION показано, что интравитреальное введение 0,3 мг пегаптиниба каждые 6 недель приводило к потере остроты зрения менее 3 строчек у 70% пациентов. [13,219] В настоящее время пегаптиниб практически полностью вытеснен ингибиторами всей молекулы VEGF-A. Ранибизумаб представляет собой гуманизированный моноклональный Fab-фрагмент, а бевасцизумаб – гуманизированное моноклональное антитело. Данные препараты нейтрализуют все активные изоформы VEGF-A. [35,88,102,104, 348]. Эффективность ранибизумаба показана по результатам многоцентровых исследований MARINA и ANCHOR, при этом у 90% пациентов, получавших инъекции ранибизумаба ежемесячно, отмечали потерю остроты зрения менее 3 строчек через 2 года после начала терапии. [123,372] В исследованиях CATT и IVANпродемонстрирована сопоставимая эффективность бевасцизумаба. [132,221, 259] Афлиберцепт и конберцепт – рекомбинантные гибридные белки, действующие как растворимые рецепторы-ловушки для белков семейства VEGF [17,18,243,245,311,316,432, 478]. Данные III фазы исследований VIEW 1 и 2 показали, что интравитреальное введение афлиберцепта каждые 1 или 2 месяца после 3 начальных месячных инъекций приводит к сопоставимым функциональным результатам после месячной инъекции ранибизумаба. [41,237] Препарат конберцепт изучали в рамках многоцентрового исследования AURORA, при этом у большинства пациентов отмечено улучшение фунциональных и морфологических параметров [308]. Сравнение доступных на сегодняшний день анти-VEGFпрепаратов для лечения неоваскулярной формы ВМД приведено в таблице 1. Во многих странах в связи со снижением частоты заболеваний, приводящих к стойкому снижению зрения и слепоте, на 45-51%, введение анти-VEGF препаратов признано терапией выбора для лечения неоваскулярной формы ВМД [93,95,418,451,477].

Таблица 1. Сравнение существующих анти-VEGF препаратов для лечения неоваскулярной формы ВМД

Анти-VEGF препарат	**Структура**	**Биологическая мишень**	**K_D для $VEGF_{165}$ (pM)**	**Молекулярная масса (кДа)**	**Разрешение на применение**
Пегаптиниб	Пегилированный аптамер РНК	Только VEGF-A_{165}[166]	50 [377]	50 [336]	FDA (2004), EMA (2005)
Бевасцизумаб	Рекомбинированное гуманизированное моноклональное IgG1 антитело	Все изоформыVEGF-A [102]	58 [348]	149 [348]	FDA (2004), EMA (2005), CFDA (2010)
Ранибизумаб	Фрагмент рекомбинантного гуманизированного моноклонального IgG1-кизотипа антитела	Все изоформыVEGF-A [102]	46 [348]	48 [102]	FDA (2006), EMA (2007), CFDA (2012)
Афлиберцепт	Гибридный белок: домен 2 VEGFR-1 и домен 3 VEGFR-2, гибридизированные с Fc-фрагментом IgG1	Все изоформыVEGF-A, VEGF-B и PIGF [245]	0,5 [245]	115 [348]	FDA (2011), EMA (2012)
Конберцепт	Гибридный белок: домен 2	Все изоформ	0,5 [245]	143 [245]	CFDA (2013)

	VEGFR-1 и домены 3 и 4 VEGFR-2, гибридизированные с Fc-фрагментом IgG1	VEGF-A, VEGF-B, VEGF-C и PIGF [464]			

Несмотря на значительный прогресс в лечении неоваскулярной формы ВМД, связанный с внедрением в клиническую практику анти-VEGF препаратов, у ряда пациентов отмечают недостаточный ответ или его отсутствие при стандартных режимах введения, а иногда и снижение терапевтического эффекта после повторных интравитреальных инъекций. Согласно результатам исследования CATT, несмотря на регулярную терапию анти-VEGF препаратами в течение 2 лет, у 51,5% пациентов, получавших интравитреальные инъекции ранибизумаба у 67,4 % пациентов, получавших интравитреальные инъекции бевацизумаба, отмечено сохранение персистирующей жидкости по данным оптической когерентной томографии (ОКТ) во временной области. У 19,7-36,6% пациентов по данным ангиографии или ОКТ через 1 год после регулярных введений 2,0 мг афлиберцепта ежемесячно или 1 раз в два месяца сохраняется активная экссудация. [189,231,236,365]

С целью попытки объяснения указанных феноменов исследователи предлагали различные интерпретации и описания снижения эффективности лекарственных препаратов, такие как «неполный ответ» [468], «слабый ответ» [82], «отсутствие ответа» [82, 447], «отсутствие реакции на лечение», «толерантность» [89,114,308], «тахифилаксия» [30,89,96, 114, 182,194,195,205, 395], «резистентность к лечению» [121,140], «резистентность к анти-VEGF» [86], «рефрактерность к анти-VEGF препаратам» [334] и резистентность к анти-VEGF терапии» [443]. Для описания и классификации пациентов с персистирующей жидкостью или рецидивирующей экссудации часто используют такие термины, как

«рефрактерная неоваскулярная ВМД» [149,242,410,480], «резистентная неоваскулярная ВМД» [122, 220,273, 358], «рецидивирующая неоваскулярная ВМД» [86,202,264,299, 480] и «устойчивая к лечению неоваскулярная ВМД» [121, 140]. Несмотря на обилие терминов, окончательного согласия о том, какие именно клинические формы ВМД классифицировать как резистентные, к настоящему времени не выработано. [25,86]. Исследования в этой области имеют большое практическое значение, т.к. в перспективе позволят своевременно переводить пациентов на другие анти-VEGF препараты, на их комбинацию между собой и с другими группами лекарственных средств. Помимо этого, понимание механизмов резистентности позволит улучшить эффективность новых, разрабатываемых анти-VEGF препаратов

Определение рефрактерной неоваскулярной и рецидивирующей неоваскулярной ВМД.

Рефрактерная неоваскулярная ВМД.

В ряде клинических исследований и научных работ часто используют термины «рефрактерная неоваскулярная ВМД» и «рецидивирующая неоваскулярная ВМД», однако в настоящее время четких различий между двумя этими терминами не определено. Некоторые авторы полагают, что пациентам, у которых отмечают стационарную или увеличивающуюся интраретинальную или субретинальную экссудацию на фоне трех и более последовательных инъекций анти-VEGFпрепаратов, даже несмотря на частичный ответ, можно установить диагноз рефрактерная неоваскулярная или рецидивирующая неоваскулярная ВМД [73,183,286,334,410,480, 353,354, 442]. Arcinuei соавт. заключили, что случаи с наличием персистирующей жидкости на фоне последовательных инъекций ранибизумаба/бевасцизумаба можно классифицировать как рефрактерную неоваскулярную ВМД[86].

Ранее считалось, что диагноз «рефрактерная» или «рецидивирующая» неоваскулярная ВМД возможен при наличии персистирующей жидкости после трех инъекций анти-VEGFпрепаратов, что основано прежде всего на положительной динамике у остальных пациентов после трех инъекций. Вместе с тем по данным исследований MARINA и ANCHOR ответы более 30% пациентов были отсрочены по времени более чем на 4 месяца после окончания лечения, что свидетельствует о недостаточности оценки эффективности лечения и возможной резистентности к нему по результатам только трех инъекций анти-VEGF препаратов. [124, 372]. В связи с этим некоторые исследователи пересмотрели определение рефрактерной или рецидивирующей ВМД. Broadhead и соавт. рассматривали персистирующую экссудацию после регулярного приема анти-VEGFпрепаратов в течение по меньшей мере 6 месяцев как признак «резистентности к лечению». [121]. Fung и соавт. определяли признаки «рефрактерной ХНВ» как наличие персистирующей жидкости по данным спектральной оптической когерентной томографии (SD-ОКТ) в течение менее чем 30 дней после последних шести интравитреальных инъекций анти-VEGFпрепаратов с интервалом один месяц. [202]. Grewal и соавт. расценивают «рецидивирующую экссудативную ВМД» после 6 месяцев ежемесячных инъекций анти-VEGF препаратов. [220]

В связи с тем, что понятия «рецидивирующая неоваскулярная ВМД» и «рефрактерная неоваскулярная ВМД» являются синонимами, предложено объединить эти понятия в термин «рефрактерная неоваскулярная ВМД», а его использование возможно при наличии у пациента персистирующей экссудации во время офтальмоскопии и по данным визуализирующих методов исследования («ликедж» по данным флуоресцентной ангиографии или фиброваскулярная отслойка пигментного эпителия с интраретинальной или субретинальной жидкостью по данным SD-ОКТ), а также усиления кровоизлияний по сравнению с базовым уровнем после шести последовательных инъекций анти-VEGF препаратов с месячными

интервалами. При этом необходимо помнить, что структурные повреждения, которые могут симулировать «ликедж» по данным SD-ОКТ, такие как внешние ретинальные тубуляции или хронические интраретинальные кисты, рассматриваются как хронические маркеры атрофии и не требуют анти-VEGF терапии, что не позволяет отнести их к факторам, обуславливающим наличие рефрактерной неоваскулярной ВМД. [459,487]

Указанные определения «рефрактерной неоваскулярной глаукомы» схожи в необходимости определения персистирующей экссудации после 6 месяцев ежемесячных инъекций анти-VEGF препаратов на основании клинической практики и выводов из многоцентровых клинических исследований. «Рефрактерная ВМД» - важное понятие, имеющее практическую значимость в отношении своевременной замены режима терапии и обеспечении бóльшей репрезентативности клинических исследований. Вместе с тем для более убедительных доказательств того, что именно последовательные ежемесячные инъекции в течение 6 месяцев анти-VEGF препаратов можно рассматривать как поворотную точку для анатомических и/или фунциональных изменений, требуются дальнейшие мультицентровые исследования. [121, 202].

Рецидивирующая неоваскулярная ВМД.

Помимо наличия персистирующей экссудации, у ряда пациентов отмечают появление новых ретинальных геморрагий или аккумулирование интраретинальной или субретинальной жидкости после начального разрешения экссудативных изменений. Kuroda и соавт. показали, что у 65,7% пациентов отмечают рецидив ретинальных экссудативных изменений в течение 12 месяцев, а у 74,8 % – в течение 24 месяцев. [64,65,81,299]

Yonekawa и соавт. расценили «рецидивирование» как способность подавлять экссудацию, но отметили необходимость при этом более частых

инъекций. [480] По мнению Arcinue и соавт., для определения «рецидивирования» необходимы два условия – полное разрешение ретинальных экссудативных изменений на фоне регулярных интравитреальных инъекций анти-VEGF препаратов и множественные рецидивы (минимально два) в виде новых или увеличивающихся очагов интраретинальной или субретинальной жидкости, сопровождающиеся или не сопровождающиеся изменениями зрительных функций, после прекращения анти-VEGF терапии [86]. Только один рецидив экссудации можно расценивать именно как рецидив неоваскулярной ВМД, а не «рецидивирующую форму неоваскулярной ВМД». Рецидивирующая ретинальная экссудация у пациентов, принимающих курс анти-VEGF терапии, относится скорее к «рефрактерной неоваскулярной ВМД» после первоначального ответа на лечение. Несмотря на множественные рецидивы экссудативного процесса, часть пациентов с рецидивирующей неоваскулярной ВМД хорошо отвечают на повторное лечение. Другие пациенты характеризуются худшим ответом на лечение, а персистирующая экссудация сохраняется. Такие случаи характеризуют как «рефрактерную неоваскулярную ВМД» [86].

Резистентность к анти-VEGF терапии, обусловленная ослаблением терапевтического эффекта.

Вне зависимости от наличия рефрактерной неоваскулярной ВМД или рецидивирующей неоваскулярной ВМД различные клинические проявления связаны со значительной межиндивидуальной вариабельностью ответов на введение анти-VEGFпрепарата. На настоящий момент среди исследователей нет конценсуса, как классицифицировать статус пациентов с объективным ответом на лечение. Amoakuи соавт. предприняли попытку категоризации ответов на анти-VEGFтерапию при эВМД [82]. Согласно представлениям авторов, ответы можно разделить на оптимальные (хорошие), слабые и отсутствие в зависимости от функциональных и морфологических

изменений. Пациенты, у которых отмечен слабый или отсутствие ответа на стандартизированную анти-VEGFтерапию, склонны к последовательному развитию механизмов резистентности к анти-VEGF препаратам [82].

Дискутабельным в настоящее время является и вопрос определения понятия «резистентности к анти-VEGF терапии». Tranos и соавт. сообщают, что половина пациентов, у которых не отмечено улучшение клинической картины, и около 10% пациентов без ответа на продолжающуюся анти-VEGFтерапию по существующим протоколам, отвечают определению «резистентности к анти-VEGF терапии» [443]. Bakall и соавт.отмечают, что у части пациентов, несмотря на хороший первоначальный ответ с разрешением жидкости в дальнейшем развивалась рецидивирующая экссудация и резистентность к проводимой терапии [100].

Часть авторов не проводит различий между понятиями «резистентный», «рефрактерный» и «рецидивирующий». Термин «резистентный» подразумевает ослабление терапевтического эффекта, несмотря на проводимое лечение, а термины «рефрактерный» или «рецидивирующий» относятся к описанию собственно ВМД, как было указано выше. По мнению Yang и соавт., некорректно использовать термин «резистентность к анти-VEGFтерапии», а более правильным представляется понятие «резистентность к анти-VEGFпрепаратам» как более широкое [473].

С 2004 года в клиническую практику внедрены пять анти-VEGF препаратов. Несмотря на значительный прогресс в лечении эВМД, многие пациенты нуждаются в повторных частых введениямх препаратов и длительном регулярном наблюдении. В многоцентровом клиническом исследовании SEVEN-UP показано, что средняя острота зрения пациентов, выбывших из исследований MARINA и ANCHOR и получавших повторное лечение по мере необходимости, последовательно снижалась [368]. Эти данные указывают на обоснованность терминов «рефрактерная неоваскулярная ВМД» и «рецидивирующая неоваскулярная ВМД», а сами эти понятия в настоящее время широко используются в клинической

практике. Новые анти-VEGF препараты, афлиберцепт и конберцепт, обладают более высокой эффективностью связывания и более широким спектром активности по сравнению с бевасцизумабом и ранибизумабом [316,433]. Переключение режима терапии на афлиберцепт или конберцепт может быть эффективным у пациентов, резистентных к бевасцизумабу или ранибизумабу. Помимо этого вовлечение в механизм развития неоваскулярной формы ВМД других патологических процессов помимо повышенной экспрессии VEGF диктует необходимость использования индивидуального подхода и комбинированной терапии для лечения этой группы пациентов.

1.11 Сравнение клинических и real-time исследований эффективности анти-VEGF терапии ВМД.

В последние годы с внедрением в клиническую практику афлиберцепта изменились подходы к оценке результатов как клинических, так и real-life исследований. В большинстве стран ранибизумаб и афлиберцепт лицензированы для лечения эВМД, окклюзии вен сетчатки и для лечения диабетического макулярного отека [123,237, 373]. Оценку эффективности лечения и экономических затрат проводили в рамках многочисленных клинических исследованиях, с имеющимися жесткими ограничениями [77,330, 362,396, 397, 448]. Полученные данные не могут быть напрямую транслированы в рутинную клиническую практику, в связи с наличием критерием включения и исключения пациентов, протоколов введения препаратов и др.. Изучение эффективности терапии и экономических затрат в режиме real-life позволяет оптимизировать лечение пациентов с неоваскулярной формой ВМД .

Во многих клинических исследованиях отмечено улучшение остроты зрения в кратко- и среднесрочном периоде наблюдения после инъекций анти-VEGF препаратов у пациентов с эВМД [55,123, 259]. Подобный результат был достигнут в результате двухлетней терапии бевасцизумабом,

ранибизумабом или афлиберцептом с фиксированным режимом или приемом препаратов pro re nata (PRN; по необходимости) [123,259].

В литературе доступны ограниченные данные об отдаленной эффективности применения анти-VEGF препаратов при неоваскулярной форме ВМД, посвященные главным образом ранибизумабу [34,296,359,364,368 413 414]. При этом было отмечено, что у значительной части пациентов улучшение остроты зрения в первые один-два года терапии в дальнейшем может нивелироваться. В рамках расширенного клинического исследования HORIZON в режиме open-label изучали эффективность интравитреальных инъекций ранибизумаба в течение дополнительного двухлетнего периода наблюдения среди пациентов, участвовавших ранее в двухлетних исследованиях ANCHOR, MARINA и FOCUS. Расширенное исследование включало 361 пациента, а его результаты показали, что через 4 года после начала терапии в большинстве случаев острота зрения, достигнутая в первые месяцы после начала анти-VEGF терапии, была утеряна [414]. Наибольший семилетний период наблюдения за пациентами, получавшими в качестве терапии ранибизумаб, описан в рамках исследований ANCHOR, MARINA и HORIZON (SEVEN-UP). Авторы повторно обследовали 65 из 357 пациентов, рандомизированных для приема ранибизумаба в исследованиях ANCHOR и MARINA, а также принимавших участие в исследовании HORIZON в течение двух лет. Для данной группы пациентов показана потеря в среднем 8 строчек от начальной остроты зрения, а также прогрессирующее снижение зрения на одном из глаз. 46 процентов повторно обследованных пациентов получали анти-VEGF терапию на момент исследования [368,373].

Безопасность 0,5 мг ранибизумаба при неоваскулярной форме ВМД в долгосрочном периоде наблюдения оценивали в исследовании SECURE, с дополнительным двухлетним периодом наблюдения после завершения 12-месячной терапии в рамках двух других (EXCITE и SUSTAIN) исследований. Согласно полученным результатам, несмотря на прием

ранибизумаба отмечалось снижение средней максимально корригированной остроты зрения по сравнению с базовым уровнем [11,359,413].

В рамках проведенного real-life исследования Pushport и соавт. сообщили, что 50% из 110 пациентов с неоваскулярной формой ВМД и средним сроком наблюдения 4 года, получавших ранибизумаб, сохранили остроту зрения на уровне 0,3 [359]. Согласно Rasmussen и соавт., у 192 пациентов с эВМД сохраняется стабильная острота зрения, равная 0.3, в течение 4 лет наблюдения [359].

Новые достижения в области молекулярной генетики в последние годы способствовали реализации идеи персонализированной медицины на основе генетического тестирования в офтальмологии. Риск манифестирования ВМД в настоящее время ассоциирован с однонуклеотидными полиморфизмами (SNP) и редкими вариантами более чем 20 генов [152,153,174,201,407,408]. Вместе с тем данные о существовали фармакогенетических взаимодействий между этими вариантами генов в отношении анти-VEGF терапии остаются противоречивыми, а исследований в этой области недостаточно [74,75, 229, 274, 485].

Одним из немногих исследований, посвященных долгосрочным результатам наблюдения за пациентами с неоваскулярной формой ВМД, получавших в качестве терапии бевасцизумаб в режиме real-life исследования, а также оценки потенциальных фармакогенетических взаимодействия, стала работа Beykin и соавт [112]. В работу включено 67 пациентов из 128, которые получали анти-VEGF терапию в рамках предшествующего исследования в течение 4 лет. Согласно полученным результатам, средние значения остроты зрения, полученные через 24 месяца после начала лечения, соответствуют таковым в клинических исследованиях ANCHOR и MARINA. Вместе с тем авторы отмечают, что через 5 лет наблюдения данное улучшение остроты зрения было утрачено. Конечный анализ остроты зрения в подгруппах показал ее ухудшение у пациентов с начальной остротой зрения 0,4 и выше. При измерении толщины макулы

отмечено ее утончение в начальном периоде исследования с дальнейшим утолщением через 2 года наблюдения и увеличеним степени выраженности атрофических изменений [112,278].

Данные о долгосрочном периоде наблюдения после проведения анти-VEGF терапии при эВМД, особенно в режиме real-life исследований, носят ограниченный характер [254,296, 414, 364]. В рамках исследования HORIZON, представляющего собой расширенное четырехлетнее наблюдение за пациентами из исследований ANCHOR и MARINA, отмечено поэтапное снижение остроты зрения в первые 2 года наблюдений. В исследовании SEVEN-UP описаны повторные обследования 10% пациентов из оригинальных когорт исследований ANCHOR и MARINA, при этом через 7 лет после начала проведения указанных клинических исследований отмечено снижение остроты зрения на 8 строчек. Среди факторов, оказывающих влияние на снижение остроты зрения, выделяют недостаточное или избыточное лечение, ослабевание терапевтического эффекта (тахифилаксия или резистентность), а также развития рубцевания и атрофии макулы [112].

В работе Beykin и соавт. пациентам не проводили начальную анти-VEGF терапию в фиксированном режиме, в отличие от таковых в исследовании SEVEN-UP . Более того, в ряде случаев предшествующим лечением было проведение фотодинамической терапии, а также переключение на терапию ранибизумабом [112]. В исследовании SECURE показано, что недостаточное лечение может быть ассоциировано с худшим функциональным результатом по сравнению с исходной остротой зрения у пациентов через 3 года после начала терапии [413]. Наилучшие функциональные результаты в исследовании SEVEN-UP описаны для пациентов с квартилем с высокими значениями анти-VEGF терапии. Отмечено, что низкая частота (1,6 в год) интравитреальных инъекций в исследовании HORIZON связана со снижением средней остроты зрения при оценке конечных результатов . Вместе с тем в исследовании HORIZON

среднее число интравитреальных инъекций ранибизумаба у пациентов со стабильными или увеличенными значениями остроты зрения на момент последнего осмотра (в среднем 4,2 инъекции) было ниже, чем у пациентов с худшими функциональными результатами (в среднем 4,9 инъекций) [414].

В рамках real-life исследования Pushpoth и соавт. сообщают о среднем количестве инъекций в течение 12 и 48 месяцев (5,8 и 13,7, соответственно), в среднем 3,4 инъекции в год. В работе у 50% пациентов отмечена острота зрения 0,3 и выше через 4 года после начала терапии [359]. Rasmussen и соавт., используя стратегию трех начальных ежемесячных интравитреальных инъекций ранибизумаба с дальнейшей средней частота 5,5 инъекций в год в течение 4 лет наблюдения, сообщают о стабильной базовой и финальной остроте зрения, соответствующей 0,3 [326,364]. В работе Beykin и соавт. аналогичный алгоритм анти-VEGF терапии применен в отношении бевасцизумаба, что соответствовало сопоставимой частоте 5,4 инъекций в год [112,125]. Результаты данного real-life исследования сопоставимы с аналогичным снижением остроты зрения у пациентов на третьем году наблюдения в многоцентровом открытом исследовании HORIZON и многоцентровом когортном исследовании SEVEN-UP, а также с начальными и конечными значениями остроты зрения из других исследований [359,364]. В долгосрочном периоде наблюдения результаты терапии бевасцизумабом аналогичны таковым при терапии ранибизумабом [112,178,276].

Толерантность или тахифилаксия к анти-VEGF препаратам играют роль в снижении долгосрочного эффекта от лечения. Для экстраокулярных объектов показана потеря или снижение эффективности анти-VEGF терапии [128,196, 435]. Аналогичный феномен описан и для анти-VEGF терапии при эВМД [395], при этом его частота в интервале от 14 до 24 месяцев наблюдения составила от 2 до 10% [182,194]. В работе Beykin и соавт. показана зависимость снижения остроты зрения на третий год терапии от утолщения макулярной области. Вместе с тем утолщение макулы

сопровождалось снижением интраретинальной жидкости и повышенной частотой образования рубцов в макулярной области. Эти данные свидетельствуют о том, что недостаточная блокада VEGF в связи с низкой частотой интравитреальных инъекций играет роль в снижении конечной остроты зрения пациентов [112].

Другой потенциальной причиной потери остроты зрения в отдаленном периоде наблюдения служит развитие атрофических изменений в макуле. Подобная атрофия может быть вызвана как первичным прогрессированием макулярной дегенерации, ассоциированной с ВМД, так и вторичным изменением по отношению к наличию и регрессии ХНВ. Описана гипотеза о влиянии собственно анти-VEGF на ускоренную атрофию макулы, в связи с ролью VEGF в качестве нейронального протективного фактора, а его длительное подавление может влиять на состояние сетчатки [112]. В исследовании SEVEN-UP при обследовании 57 из 58 (98%) глаз методом аутофлуоресценции выявлена макулярная атрофия. Показано, что снижение остроты зрения ассоциировано как с увеличением площади атрофии макулы, так и наличием субфовеолярной макулярной атрофии. По данным исследования CATT, более высокая частота развития атрофии макулы отмечена в группе пациентов с ежемесячным введением анти-VEGF препаратов по сравнению с группой PRN . В real-life исследовании Beykin и соавт. при изучении наличия связи между фоторецепторами IS/OS в центральной макулярной зоне по данным ОКТ истончение и атрофия макулярной области была ассоциирована с худшими долгосрочными функциональными результатами [112].

Согласно данным Beykin и соавт., существует корреляция между наличием ассоциированной с ВМД аллели в гене CFH и худшими параметрами толщины макулярной области по данным ОКТ [112]. Ранее в литературе была показана ассоциация данного SNP с худшими фунциональными результатами лечения неоваскулярной формы ВМД [229, 315]. В рамках клинических исследований CATT и IVAN отмечено, что

наличие аллелей, связанных с повышенным риском развития ВМД, не влияет на выраженность ответа на анти-VEGF терапию в течение одного года наблюдения [229, 315], однако срок наблюдения в данных исследованиях был меньшим, чем в real-life исследовании Beykin и соавт. Kanoff и соавт. в своей обзорной статье на основании предыдущих работ заключили, что наличие аллеля C в локусе Y402H гена CFH увеличивает как риск развития дегенерации макулы у пациента, так и худший ответ на анти-VEGF терапию. Для подтверждения полученных данных, по мнению авторов, требуются дополнительные исследования [118,256,274, 343, 440,].

Внедрение в клиническую практику афлиберцепта привело к необходимости пересмотра интерпретации данных клинических и real-life исследований эффективности анти-VEGF препаратов. Вместе с тем доступны лишь единичные работы, посвященные применению афлиберцепта у данной группы пациентов. В работе Schmid и соавт. проводили оценку терапевтической эффективности и экономической целесообразности при назначении ранибизумаба и афлиберцепта в режиме PRN [402, 247]. Полученные данные не выявили различий в функциональных результатах, частоте инъекции и стоимости лечения [402].

Эффективность ранибизумаба и афлиберцепта описана в большом количестве работ, посвященных оценке результатов клинических исследований [400, 448]. Помимо клинической эффективности проводили оценку и экономической целесообразности назначения препаратов [362]. В 2013 году Johnston и соавт. опубликовали результаты ретроспективного анализа паттернов анти-VEGF терапии первой линии у пациентов с неоваскулярной формой ВМД. По данным авторов, различий между частотой введения ранибизумаба и афлиберцепта у пациентов двух групп не выявлено [263]. Публикация данных о долгосрочных наблюдениях за пациентами, получавшими афлиберцепт в рамках клинических исследований, позволяет использовать их для сопоставления с результатами

в режиме real-life исследований, что на сегодняшний день относится к приоритетным задачам в практической офтальмологии [403].

Клинические исследования демонстрируют, что значительное увеличение остроты зрения возможно, и что данный результат может сохраняться в долгосрочной перспективе при соблюдении правильного межьинъекционного интервала. Это показано во всех ключевых исследованиях препарата афлиберцепта, включая VIEW 1 и 2, COPERNICUS и GALILEO, VIBRANT и VIVID и VISTA. В данных исследованиях увеличение максимальной коррегируемой остроты зрения при интравитреальном введении афлиберцепта сохраняется не менее 1 года, а в некоторых случаях - 4 года . Аналогичные результаты наблюдались и в ключевых исследованиях препарата ранибизумаб, включая ANCHOR и MARINA, BRAVO и CRUISE и RISE и RIDE, которые продемонстрировали улучшение и сохранение прироста остроты зрения более 1 -3 года. Более поздний анализ результатов 12-месячных наблюдений, полученных в результате исследований реальной клинической практики ранибизумаба у пациентов с эВМД, показал, что среднее изменение максимальной коррегируемой остроты зрения от исходного уровня до 12-го месяца составило всего +1,95 буквы ETDRS, что сопоставимо с полученными нами результатами. В исследовании AURA (ретроспективное обсервационное исследование, проведенное в Канаде, Франции, Германии, Ирландии, Италии, Нидерландах, Великобритании и Венесуэле) оценивались медицинские записи 2227 пациентов с эВМД, на фоне лечения препаратом ранибизумаб [151,236,373,393,415] .

При межъиньекционном режиме PRN пациенты получают лечение анти-VEGF препаратами в ответ на признаки реактивации заболевания. Однако успех этой парадигмы лечения зависит от регулярного мониторинга и соблюдения строгих критериев повторных курсов. В клинической практике реактивные схемы лечения часто приводили к недолечиванию, когда пациенты получали недостаточное количество инъекций и, как следствие,

добивались худших показателей МКОЗ по сравнению с клиническими исследованиями [6,53,302,338].

Непредсказуемый характер реактивного лечения может затруднить планирование закупок лекарственного препарата и к задержкам в лечении, что в свою очередь влечет за собой клинически значимое ухудшение зрения . Кроме того, необходимость частых контрольных посещений обременительна для пациентов и лиц, осуществляющих уход за ними.[184]

Напротив, проактивные протоколы, включающие регулярную анти-VEGF терапию, направлены на минимизацию риска рецидива и/или ухудшения заболевания. Интервал между ИВВ может быть фиксированным или индивидуальным для пациента и основывается на морфологических изменениях и показателей МКОЗ. В клинической практике проактивные протоколы были связаны с лучшими визуальными результатами по сравнению с реактивным подходом. Выполнение интравитреальных инъекций также более предсказуемо при проактивных протоколах лечения, что может помочь в составлении графика терапии и соответственно планировании необходимых затрат. [184]

По сравнению с фиксированным дозированием увеличенные интервалы лечения в режиме T&E могут снизить нагрузку на пациентов и клиники за счет сокращения числа посещений больницы и общего количества инъекций. В схеме T&E лечение начинают с серии ежемесячных нагрузочных доз. Затем интервал постепенно увеличивается до тех пор, пока не будет найден оптимальный. При рецидиве активности заболевания количество ИВВ может быть увеличено [469].

Достижение максимально возможных значений МКОЗ и длительное их поддержание должно быть фундаментальным принципом любой схемы лечения. Влияние данных значений на качество жизни пациентов является важным фактором, при этом показано, что улучшение МКОЗ оказывает значительное воздействие на функциональные показатели пациента. Увеличение МКОЗ на 5-букв на лучшем видящем глазу удваивает

вероятность того, что пациент сможет читать газету и управлять автомобилем даже в темное время суток.[110,180,469]

Исследование PERSEUS ранее показало четкую связь между последовательным, регулярным лечением и благоприятными показателями МКОЗ. Данный анализ предоставляет дополнительные доказательства того, что положительные результаты, вероятно, были обусловлены не только количеством инъекций, но и тем, что постоянство и регулярность лечения также важны для достижения оптимальных результатов у пациентов с эВМД. Данное исследование было первым крупным проспективным анализом, оценивающим лечение препаратом афлиберцепт в реальной клинической практике. При 12-месячном наблюдении всей исследуемой популяции нерегулярное лечение было связано со значительно более низким приростом остроты зрения. В то время как пациенты, получавшие регулярное лечение, достигли прироста остроты зрения до 8,0 букв, а в группе, получавших нерегулярное, улучшение составило только 4,0 буквы. Кроме того, нерегулярное лечение влияло на другие анатомические показатели, особенно у нативных пациентов. По итогу 12 месяцев исследования наличие различных типов жидкости было выше в группе с нерегулярной терапией по сравнению с группой, где пациенты получали лечение на регулярной основе. Аналогичные тенденции наблюдались и у пациентов ранее получавших ИВВ, но разница между регулярной и нерегулярной терапией была менее выраженной.[452]

Эти данные свидетельствуют о том, что регулярное лечение может привести к лучшим функциональным и анатомическим результатам, тогда как нерегулярное лечение, даже с таким же количеством инъекций, приводит к менее устойчивому улучшению. Интересно, что у пациентов, получавшие лечение на нерегулярной основе, количество инъекций было статистически значимо больше по сравнению регулярным введением (среднее количество 9 ИВВ).

Точно так же различные обсервационные исследования ранибизумаба (AURA, COMPASS и OCEAN) показали, что долгосрочные результаты по показателям МКОЗ, полученные в рандомизированных клинических исследованиях, не могут быть достигнуты в реальных условиях. Обсервационные исследования продемонстрировали, что было меньшее количество инъекций в реальной клинической практике, по сравнению с клиническими исследованиями 3 фазы [346].

Исследование Oubraham et al. подчеркнули необходимость адекватного лечения всех пациентов для достижения максимальных значений МКОЗ. В этом 12-месячном ретроспективном исследовании изучалась эффективность ранибизумаба у пациентов с эВМД, получавших терапию в режиме PRN (n=52), либо лечения и продления T&E (n=38). Различия в показателях МКОЗ между двумя группами пациентов были существенными: у пациентов, получавших лечение по схеме T&E, прибавка МКОЗ составила 10,8 ± 8,8 букв по шкале ETDRS, в то время как в группе PRN 2,3 ± 17,4 букв ETDRS (p = 0,036). Эта разница была связана с тем, что пациенты в группе T&E получали значительно больше количество инъекций, чем пациенты в группе PRN (среднее значение: 7,8 ± 1,3 против 5,2 ± 1,9; p < 0,001), несмотря на одинаковое количество последующих посещений. (среднее значение: 8,5 ± 1,1 против 8,8 ± 1,5; p <0,20) [346].

Исследования AURA также являются убедительным примером важности поддержания достаточной частоты инъекций, а также важности тщательного мониторинга. Когда результаты исследования были стратифицированы по странам в Италии показатели МКОЗ (где пациенты получили наименьшее количество инъекций) были хуже, тогда как результаты в Великобритании (где пациенты получили наибольшее количество инъекций) лучше. Однако сравнение результатов, полученных в Канаде и Великобритании, показывает, что, несмотря на одинаковое количество инъекций в течение 2 лет (в среднем 9,9 против 9,0 соответственно), разница в количестве посещений была больше (в среднем

9,9 и 9,0 соответственно). В результате среднее изменение показателей МКОЗ в конце 2-го года было намного ниже в Канаде (+1,6 буквы ETDRS), чем в Великобритании (+4,1 буквы ETDRS), что подчеркивает важность надлежащего мониторинга в дополнение к достаточному количеству иньекций [253,349].

Точно так же при субъанализе исследования VIEW 1 и 2 были выявлены трудности в попытках восстановить зрение после того, как оно было утрачено. Подгруппу пациентов в данном исследовании лечили до стабилизации состояния, а затем повторно вводили препарат афлиберцепт только в случае ухудшения зрения. Даже при повторном лечении эта группа никогда не «догоняла» тех значений МКОЗ, что наблюдались у пациентов, получавших регулярное лечение. Определенные подгруппы пациентов также подвержены высокому риску прогрессирующей потери зрения при недостаточном лечении, например, примерно у 50% пациентов с впервые диагностированной отслойкой пигментного эпителия будет наблюдаться значительная потеря зрения (>3 строк) через 1 год после постановки диагноза [110,249].

Преимущества протокола T&E могут включать в себя хорошие анатомические и функциональные результаты у пациентов и меньшее количество визитов в клинику по сравнению с протоколом PRN, а также меньшее общее количество инъекций и бремя лечения для пациентов и лечащих врачей по сравнению с фиксированным протоколом .

В тоже время пациенты, получавшие терапию в реальной клинической практики по схеме T&E, демонстрируют высокую степень вариабельности межьинъекционных интервалов, при этом большинству требуется лечение чаще, чем раз в 8 недель, для поддержания функциональных показателей. Несмотря на результаты, аналогичные ежемесячному режиму с уменьшенной инъекционной нагрузкой, режим T&E не может полностью решить проблемы, связанные с сохранением зрения и требуются инновационные решения.

Для улучшения ведения пациентов с эВМД необходимы дополнительные данные, в том числе реальные данные о пациентах из России, получавших лечение по протоколу T&E препаратом афлиберцепт в течение 3-х лет терапии, а так же данные о доле пациентов, которым требуется лечение менее 8 недель с использованием описанных критериев активности заболевания.

1.12 Ассоциация анти-VEGF препаратов с прогрессированием МА.

В ряде работ показано, что у пациентов с эВМД, получающих инъекции анти-VEGF препаратов, может отмечаться прогрессирование ГА во время курса лечения [404]. Развитие ассоциированной с неоваскуляризацией атрофии клинически значимо в связи с низкими функциональными результатами лечения, как было отмечено по результатам двухлетнего наблюдения за пациентами с ВМД из опорных исследований по изучению эффективности ранибизумаба [169,432]. К примеру, в исследовании SEVEN-UP оценивали вероятность прогрессирования МА у пациентов с ВМД на фоне лечения ранибизумабом. В данное открытое проспективное исследование вошли 65 пациентов с ВМД, получавших ранибизумаб в рамках других мультицентровых когортных исследований, MARINA, ANCHOR и HORIZON, в течение в среднем 7,4 (от 7 до 8) лет. Около 50% пациентов в указанном исследовании отмечали снижение остроты зрения до 2 строчек в конце семилетнего периода наблюдения, главным образом в связи с прогрессированием МА, а различные стадии атрофии выявлены в 98% случаев [113]. Авторы выявляли и другие анатомические изменения, включая истончение макулы, субфовеолярный фиброз и субретинальный экссудат, однако эти факторы на основании проведенного мультивариантного регрессионного анализа не играли существенной роли в функциональных результатах при оценке остроты зрения у пациентов. В период наблюдения между 2 и 7 годами у каждого из пациентов,

вовлеченных в исследование, отмечено увеличение ассоциированных с неоваскуляризаций очагов атрофии. Несмотря на то, что в исследовании изучали эффекты только одного анти-VEGF препарата (Луцентис), авторы отмечают значимость оценки побочных эффектов при прогрессировании МА и его вклада в снижение остроты зрения у пациентов на фоне анти-VEGF терапии [113, 404].

Следует отметить, что результаты приведенных выше исследований не позволили ответить на вопрос, действительно ли анти-VEGF терапия является факторов риска прогрессирования МА. Первым доказательством роли инъекций анти-VEGF препаратов при прогрессировании МА стал ректроспективный анализ результатов исследования CATT (Comparison of Age-Related Macular degeneration Treatment Trial). CATT – рандомизированное клиническое исследование, включавшее 1185 пациентов, получавших ранибизумаб или бевасцизумаб, при этом у 156 пациентов развилась МА в конце второго года после начала лечения [224]. Авторы показали, что даже несмотря на наличие ряда факторов риска развития ГА до начала лечения, у пациентов, получавших ранибизумаб, отмечено большее увеличение очагов МА в сравнении с начальным их уровнем, а также увеличенная частота развития МА по сравнению с пациентами, получавшими бевасцизумаб. В исследовании также показана более высокая скорость прогрессирования МА у пациентов, получавших месячный курс лечения анти-VEGF препаратами, по сравнению с обычным режимом приема препаратов (по необходимости) [224].

Grunwald и соавт. опубликовали результаты когортного исследования, в котором двумя факторами, ассоциированными с высокой частотой развития МА, были прием ранибизумаба по сравнению с бевасцизумабом и месячный курс лечения анти-VEGF препаратами, что соответствует данным, полученным в исследовании CATT [223]. В дальнейшем это было подтверждено и в работе Chakravarthy и соавт., опубликовавших результаты рандомизированного клинического исследования по изучению

альтернативных методов ингибирования VEGF при возрастной хориоидальной неоваскуляризации. Пациенты, получавшие месячный курс лечения анти-VEGF препаратами, имели более высокую частоту МА чем пациенты с обычным режимом приема препаратов (по необходимости) [131]. Данные, полученные Grunwald и соавт. в 2014 и 2015 г., привели к возникновению гипотезы о большей вероятности образования ассоциированных с неоваскуляризацией атрофических очагов при приеме ранибизумаба по сравнению с бевасцизумабом в связи с его способность более эффективно выводить жидкость, что в ряде случаев может приводить к атрофии. Другие потенциальные объяснения данного феномена включают меньший по сравнению с бевасцизумабом размер антител, более глубокое проникновение в наружные слои сетчатки, РПЭ и слой хориокапилляров, а также относительно бóльшая токсичность. Однако при анализе скорости роста атрофических очагов у пациентов с наличием очагов МА до начала лечения ни режим введения препарата, ни наличие интра- или субретинального экссудата не коррелировали со скоростью роста атрофических очагов [173,224].

В другом исследовании со сроком наблюдения 5 лет оценивали развитие ассоциированной с неоваскуляризацией атрофии у пациентов без МА до начала терапии на фоне приема анти-VEGF препаратов [113]. Авторы показали, что прогрессирование потери клеток РПЭ отмечается только в зоне предшествующих неоваскулярных очагов. На глазах с МА перед началом терапии показано увеличение общей зоны МА, как и предполагалось, а сами зоны ГА увеличивались в области неоваскулярных очагов с течением времени и коррелировали с наличием МА до начала лечения. Показана предрасположенность пациентов с плотными кровоизлияниями в области макулы к развитию ассоциированной с неоваскуляризацией атрофии. Пациенты, получавшие анти-VEGF терапию по поводу окклюзии вен сетчатки и диабетического макулярного отека, отличались значимо меньшей частотой развитию атрофии РПЭ как

побочного эффекта терапии, что указывает на отсутствие влияния анти-VEGF терапии как таковой на развитие МА без предшествующей ВМД [113].

Понимание ассоциации между анти-VEGF терапией и прогрессированием МА имеет большое клиническое значение, обусловленное значительным количеством пациентов с влажной формой ВМД. В клинических исследованиях CATT и IVAN достоверно показана взаимосвязь анти-VEGF терапии и развития МА на основании ретроспективного анализа данных. Несмотря на убедительное доказательство влияния анти-VEGF терапии на зрительные функции пациентов, возможное изменение режима введения препаратов, включая снижения дозы или прием препаратов по необходимости, позволит снизить частоту развития МА [113, 368]. Показано, что прием ранибизумаба ассоциирован с большей частотой развития МА по сравнения с бевасцизумабом. Одной из гипотез, объясняющих данный феномен, служит тот факт, что ранибизумаб более эффективно дегидратирует сетчатку, чем бевасцизумаб [147].

На сегодняшний день остается неясным механизм, обуславливающий развитие МА. Одной из возможных причин может служить значимое снижение уровня VEGF в результате анти-VEGF терапии. Показано, что VEGF, производное РПЭ, необходим для поддержания деятельности хориокапилляров, а отсутствие специфических изоформ VEGF при ретинальной дегенерации аналогично МА у мышей с «выключенным» геном [382]. Вместе с тем работа Saint-Geniez и соавт. имеет ряд ограничений, обусловленных поиском конкретных изоформ VEGF, а сама гипотеза нуждается в развитии доказательной базы не только на лабораторных животных, но и в рамках клинических исследований [209].

В настоящее время проводятся исследования по изучению влияния новых анти-VEGF препаратов, на вероятность развития МА. Одним из таких перспективных исследований является RIVAL, основным отличием

которого от предыдущих исследований явилось наличие контрольной группы пациентов с ВМД, не получавших анти-VEGF терапию, а также использование различных техник визуализации, включая аутофлуоресценцию глазного дна [436]. Представляет интерес и дифференциация пациентов в зависимости от подтипа ХНВ и вида проводимой терапии с одной стороны, и риска развития МА с другой [105].

1.13 Безопасность анти-VEGF терапии.

В последние годы отмечается значительный рост частоты применения анти-VEGF терапии для лечения неоваскулярной формы ВМД. Несмотря на относительную редкость местных и системных побочных эффектов при анти-VEGF терапии, их коррекция требует дополнительных усилий со стороны офтальмолога и других специалистов [318].

Местные побочные эффекты.

В ряде доклинических исследований доказано наличие побочных эффектов при проведении анти-VEGF терапии, а при соблюдении стандартного режима введения препаратов показана их относительная безопасность и отсутствие выраженной токсичности [48,423].

Повышение внутриглазного давления (ВГД). В настоящее время анти-VEGF препараты активно применяются при экссудативной форме ВМД, в том числе у пациентов с сопутствующей глаукомой. Вместе с тем данные препараты могут быть вовлечены в развитие или прогрессирование глаукомного процесса. Во многих работах приведены случаи как краткосрочного, так и длительного увеличения ВГД на фоне интравитреального введения анти-VEGF препаратов [3,33,38,424].

Внезапное повышение ВГД после интравитреальной инъекции носит временный, транзиторный характер и связано с увеличением объема стекловидного тела [416]. Данный феномен описан в различных независимых работах [87,215,246,284,424]. Другие авторы сообщают о том,

что пики ВГД обычно длятся от 5 минут до 1 часа [87,103 282,284]. Компенсация офтальмотонуса происходит за счет усиления оттока внутриглазной жидкости [416]. В связи с нарушениями оттока внутриглазной жидкости на глазах пациентов с глаукомой компенсация ВГД после интравитреальной инъекции занимает большее время [87, 284,416]. Некоторые исследователи полагают, что подъем ВГД после интравитреальной инъекции взаимосвязан с аксиальной длиной глаза [424]. Согласно имеющимся данным, показана положительная корреляция между короткой аксиальной длиной и более высокими уровнями ВГД после интравитреальной инъекции, но только в период от 1 до 15 минут после инъекции [127,215,424]. Доказано, что увеличение ВГД после интравитреальной инъекции бевасцизумаба отмечается у 0,16% пациентов [345]. Данные пики ВГД нивелируются в течение одного часа, в связи с чем мониторинг ВГД после интравитреальной инъекции не относится к стандартным процедурам [282,424]. С другой стороны, в ряде работ отмечена потенциальная опасность значимого повышения ВГД на глазах с продвинутыми стадиями глаукомы [87,416]. В связи с этим рекомендовано не только проводить мониторинг ВГД у пациентов с глаукомой и неоваскулярной ВМД, но и предпринимать профилактические меры по его контролю после интравитреальной инъекции, включая инстилляции гипотензивных препаратов, установку баллона Хонана или проведение парацентеза передней камеры [87,416,424].

Длительное повышение ВГД. Первые клинические исследования по изучению эффективности анти-VEGF терапии продемонстрировали ее безопасность в отношении повышения ВГД в долгосрочном периоде наблюдения [87,416]. К сожалению, в дальнейшем в литературы отмечены многочисленные случаи сообщений о длительном повышении ВГД после интравитреальных инъекций антиангиогенных препаратов [43,150,416]. Особенно актуален данный феномен для пациентов с глаукомой в анамнезе [218]. Длительное повышение ВГД трактуется в достаточно широком

диапазоне, обычно как ВГД более 21-25 мм.рт.ст. или повышение ВГД на ≥5 мм.рт.ст. от базового уровня при обследовании в рамках двух отдельных посещений офтальмолога, что требует медикаментозной или хирургической коррекции глаукомы [87,416,424]. У пациентов, получавших интравитреальные инъекции анти-VEGF препаратов, частота длительного повышения ВГД составляла от 3,45 до 11,6% [171]. Подобное увеличение ВГД имеет несколько различных механизмов развития. Одним из возможных объяснений служит блокирование трабекулярной сети частицами препарата. Оно возможно при использовании препаратов с большой молекулярной массой, таких как бевасцизумаб (148кДа) [171]. Трабекулярную сеть могут блокировать капли силиконового масла из иголок и шприцев, используемых производителем для смазки данных медицинских устройств [101,424]. Более того, перед распространением в офтальмологические клиники бевасцизумаб часто перепаковывают в производственных аптеках, что приводит к формированию аггрегатов димеров и тримеров IgG-мономеров бевасцизумаба с большой молекулярной массой [87,101,270,424]. К другим предполагаемым причинам развития длительного стойкого повышения ВГД относят развитие трабекулита или субклинического увеита, индуцированного введением анти-VEGF препаратов [87,101,171,240,424]. В одной из работ предложена гипотеза о потенциальном прямом токсическом эффекте анти-VEGF препаратов на клетки трабекулярной сети. Kahook и соавт. на модели клеток трабекулярной сети человека in vitro наблюдали снижение клеточного метаболизма и пролиферации после введения высоких концентраций бевасцизумаба. При этом указанных изменений не отмечали при введении ранибизумаба и более низких концентраций бевасцизумаба и его компонентов [268]. В связи с тем, что данные клетки экспрессируют Fc рецепторы, отмечается внутриклеточное накопление антител. Большое количество интравитреальных инъекций рассматривают как независимый фактор длительного повышения ВГД, хотя доказательств этому в других

исследованиях не получено [87,171,244,285,424,444]. Отмечена значимо бóльшая восприимчивость пациентов с наличием глаукомы или внутриглазной гипертензии в анамнезе [171, 269, 285,416]. Сообщения о корреляции между длительным стойким повышением ВГД после анти-VEGF терапии и демографическими показателями или типом препарата остаются противоречивыми [416]. В большинстве случаев при длительном повышении ВГД после анти-VEGF терапии применяют инстилляции гипотензивных препаратов, но в ряде случаев в данной группе пациентов показано лазерное или хирургическое лечение [416, 417,424].

Другие внутриглазные осложнения включают кровоизлияния в стекловидном теле, разрыв сетчатки, тракционную отслойку сетчатки, формирование макулярного отверстия и эндофтальмит. Они обусловлены скорее самим хирургическим вмешательством (интравитреальной инъекцией), так как колебания ВГД и деформации глазного яблока в ходе интравитреальной инъекции могут приводить к витреоретинальной тракции [345,441]. Наличие выраженной пролиферативной витреоретинопатии относится к факторам риска тракционной отслойки сетчатки на таких глазах [345]. Отмечена также возможность переключения ангиогенеза на фиброз при анти-VEGF терапии, что способствует усилению ретинальной тракции [345]. У пациентов без указанных выше предрасполагающих факторов и получавших лечение только по поводу ВМД частота отслойки сетчатки составляла 0,01-0,08% на инъекцию [387]. Частота развития бактериального эндофтальмита после интравитреальных инъекций анти-VEGF препаратов, по данным различных авторов, составляет от 0,05 до 1,2% на инъекцию [345,387,420]. Также в литературе отмечены редкие случае неинфекционных увеитов, особенно после интравитреального введения бевасцизумаба [102,441]. Частота данного побочного эффекта варьировала от 1,4 до 2,9% после интравитреальных инъекций ранибизумаба и от 0,09 до 1,3% - после интравитреальных инъекций бевасцизумаба [441]. Имеются противоречивые данные о повышенной частоте развития и

прогрессирования катаракты у данной группы пациентов, однако ее значения невелики [387]. Некоторые авторы указывают на потенциальный риск усиления ишемии макулы за счет увеличения площади фовеолярной аваскулярной зоны после анти-VEGF терапии [345,441].

В рамках группы по изучению побочных эффектов анти-VEGF препаратов (Collaborative Anti-VEGF Ocular Vascular Complications Group) изучали сосудистые осложнения после введения анти-VEGF препаратов [318]. Авторы проанализировали частоту сосудистых окклюзий, включая окклюзию центральной артерии сетчатки, ветки артерии сетчатки, капилляров, ветки вены сетчатки, центральной вены сетчатки, частоту передней ишемической оптической нейропатии и глазного ишемического синдрома после анти-VEGF терапии. Согласно полученным данным, суммарный риск сосудистых осложнений после введения анти-VEGF препаратов составляет около 0,108% в общей популяции и 2,61% среди пациентов с сахарным диабетом [318]. Higashide и соавт. изучали частоту развитию побочных эффектов после интравитреального введения бевасцизумаба у пациентов с неоваскулярной глаукомой. Частота окклюзии центральной артерии сетчатки составила 2%, в большинстве случаев у пациентов с глазным ишемическим синдромом в анамнезе, других внутриглазных или системных побочных эффектов не выявлено [241]. Полученные данные свидетельствуют о том, что сосудистые осложнения во время анти-VEGF терапии относятся к проявлениям существующей на момент лечения глазной патологии [441]. В проведенных исследования предсуществующие факторы риска ишемических глазных заболеваний и сосудистых осложнений отмечали у большинства пациентов [241,441].

Значительный риск повреждения эндотелиальных клеток и отека роговицы отмечают после введения анти-VEGF препаратов непосредственно в переднюю камеру или после пенетрации во время интравитреальной инъекции. Бевасцизумаб или ранибизумаб, вводимые интракамерально на животных моделях, не приводили к повреждению

эндотелия роговицы [458]. Rusovici и соавт. изучали влияние бевасцизумаба на обогащенные VEGF клетки эндотелия роговицы. Они показали, что данный препарат в общепринятых концентрациях не демонстрирует цитотоксичности и не влияет на пролиферацию и морфологию клеток [379].

Системные побочные эффекты

Риск системных побочных эффектов анти-VEGF терапии был известен до начала ее применения в офтальмологии. Бевасцизумаб применяли внутривенно для лечения злокачественных опухолей, и его прием был ассоциирован с повышенным риском развития гипертензии, протеинурии, тромбоэмболических осложнений, инфаркта миокарда, перфораций желудочно-кишечного тракта и даже смертельных исходов [83, 318,419,441]. Вместе с тем уровни анти-VEGF препаратов в сыворотке крови после интравитреальных инъекций несопоставимо ниже чем после внутривенного введения [83,441]. В исследовании американской группы по изучению сетчатки PACORES (Pan-American Collaborative Retina Study Group) при анализе результатов лечения пациентов, получавших интравитреальных инъекции бевасцизумаба, показано, что внезапный подъем артериального давления отмечается у 0,59% пациентов, инфаркт миокарда у 0,4%, острые нарушения мозгового кровообращения у 0,5% и летальный исход у 0,42% пациентов [441, 465]. Мета-анализ, проведенный Ueta и соавт., показал, что частота всех сердечно-сосудистых осложнений, включая транзиторные ишемические атаки, инсульты и другие нарушения мозгового кровообращений, составляет 2,2% у пациентов, получавших интравитреальные инъекции ранибизумаба, по сравнению с 0,7% в группе плацебо. Ассоциаций между интравитреальным введением ранибизумаба и инфарктом миокарда не выявлено [441, 445].

Глава 2. МАТЕРИАЛЫ И МЕТОДЫ ИССЛЕДОВАНИЯ

Общая характеристика материала

На первом этапе исследования был проведен метаанализ оценки долгосрочного профиля безопасности препаратов ранибизумаб, бевацизумаб и афлиберцепт (4952 пациента). При составлении систематического обзора безопасности использованы материалы международных клинических исследований, опубликованные до марта 2019 г. Серьёзные глазные нежелательные явления, представляющие особый интерес, включали в себя эндофтальмит, псевдоэндофтальмит, разрыв пигментного эпителия сетчатки и ранее не диагностированную макулярную атрофию.

Клиническим материалом исследования, на втором этапе работы, служили данные обследования и лечения 608 пациентов (608 глаз) в возрасте от 50 до 87 лет с диагнозом экссудативная форма возрастной макулярной дегенерации на базе ФГБНУ «НИИГБ».

Пациенты были разделены на следующие группы

I **Получаемый препарат.**

I.1 Ранибизумаб (117 глаз)

I.2 Афлиберцепт (227 глаз)

II. **В зависимости от успешности проводимой терапии**

II 1. группа, где эффект от лечения выражался улучшении показателей МКОЗ и уменьшением толщины центральной зоны сетчатки (109 глаз);

II 2. группа с неудовлетворительным результатом лечения - без изменений или с ухудшением МКОЗ и увеличение центральной толщины сетчатки (110 глаз)

III.**В зависимости от схемы введения препарата**

III 1. с 3 загрузочными и переходом на режим лечи и продлевай (163 глаза)

1a. Пациенты с фиксированным режимом введения лечи и продлевай (87 пациентов)

2b. Пациенты с фиксированным режимом введения лечи и продлевай (76 пациентов)

III 2. С 3 загрузочными и в дальнейшем переход на режим по необходимости (103 глаза)

IV. **Тип неоваскуляризации**

IV.1A 1 тип (311 человек)

IV.2 2 тип (182 человека)

IV.3 3 тип (94 человека)

IV.4 Полипоидальная хориоваскулопатия (25 пациентов)

V.В зависимости от типа жидкости

Va 1. Интраретинальная жидкость (106 глаз)

Va 2. Субретинальная жидкость (131 глаз)

Va 3. Жидкость под РПЭ (112 глаз)

Va 4. Смешанный тип (248глаз)

Vb 1.Флюктупция жидкости в зоне фовеа

a. 1 квартиль (53глаза)
b. 2 квартиль (46 глаз)
c. 3 квартиль (49 глаз)
d. 4 квартиль (52 глаза)

Vb 2.Флюктуация жидкости парафовеолярно

a. 1 квартиль (53глаза)
b. 2 квартиль (46 глаз)
c. 3 квартиль (49 глаз)
d. 4 квартиль (52 глаза)

Vb. 3.Вариабельность

a. 1 квартиль (51 глаз)
b. 2 квартиль (49 глаз)

c. 3 квартиль (51 глаз)

d. 4 квартиль (50 глаз)

VI.В зависимости от наличия отслойки ретинального пигментного эпителия

VI 1. Серозная РПЭ (55 глаз)

VI 2. Фиброваскулярная (176 глаз)

2а.В зависимости от наличия жидкости и количества слоев под РПЭ

1. Один слой под РПЭ (75 глаз)

2.Два слоя под РПЭ (69 глаз)

3. Три слоя под РПЭ (32 глаза)

VIII .**В зависимости от наличия или отсутствия атрофии РПЭ**

VIII 1. отсутвует атрофия РПЭ (207 человек)

VIII 2. Наличие атрофии РПЭ (43 человека)

IX .**В зависимости от наличия или отсутствия разрыва РПЭ**

IX1. отсутвует разрыв РПЭ (170 человек)

IX 2. Наличие разрыва РПЭ (47 пациентов)

Срок наблюдения 2 года: Vb группа

Срок наблюдения 3 года: I,II,III,IV,Va,VI.2a группы

Срок наблюдения 4 года: IX группа

Срок наблюдения 5 лет: VIII группа

Срок наблюдения 6 лет: VI a группа

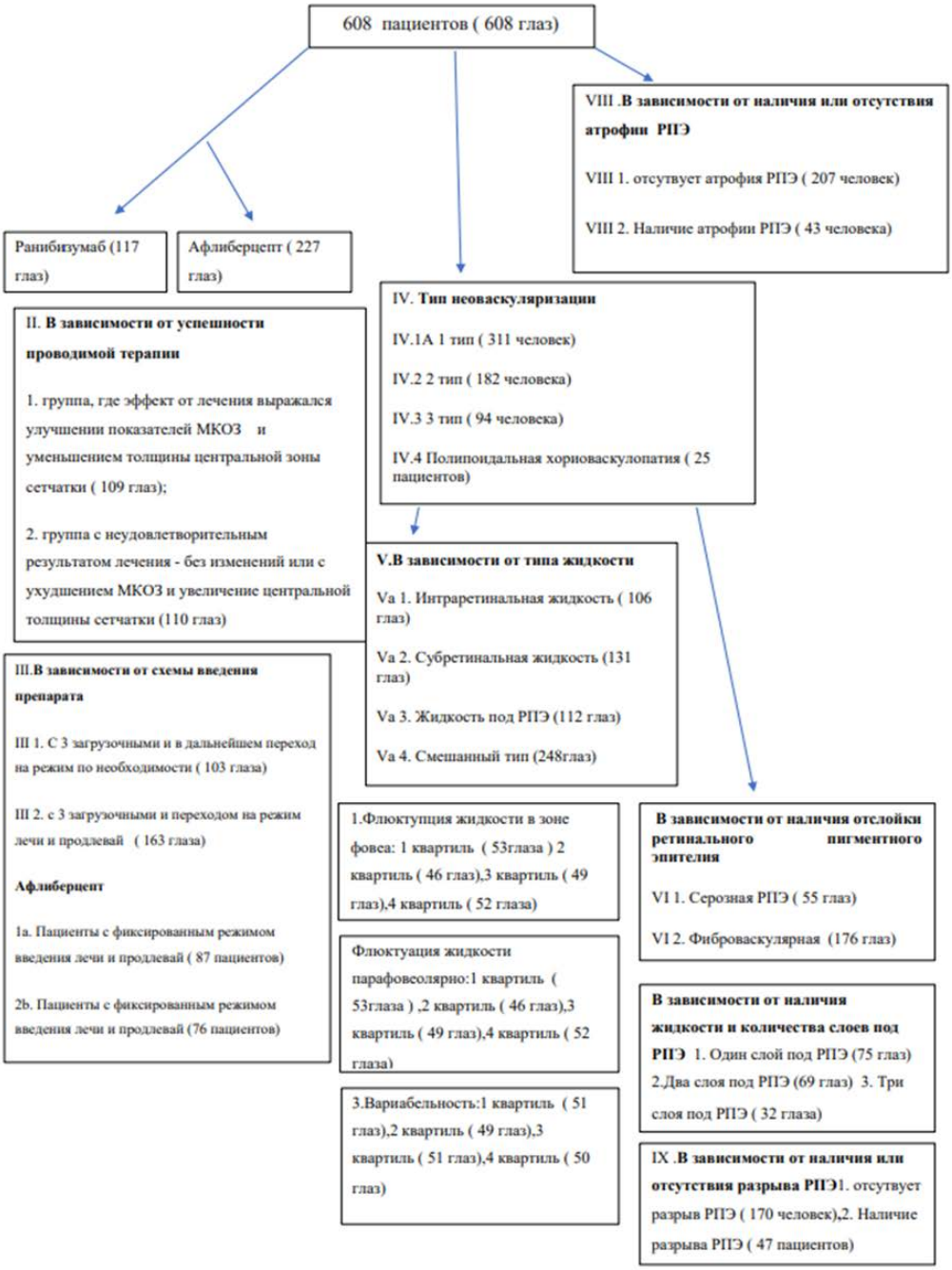

Схема 1. Распределение пациентов по группам.

Критериями включения явились:

1.Мужчина или женщина в возрасте 50 лет или старше с подтвержденным диагнозом влажная форма возрастной макулярной дегенерацией.

2.Офтальмологические критерии включения

2а. Наличие активной субфовеальной и/или юкстафовеальной ХНВ, вызванной ВМД, с наличием субретинальной жидкости по данным оптической когерентной томографии (ОКТ) и/или с наличием экстравазального выхода красителя под сетчатку, по результатам флюоресцентной ангиографии ФАГД.

2б.Показатель МКОЗ составляет от 0,06 до 0,9 (эквивалентно, соответственно, значениям от 20/25 до 20/320 баллов по таблице Снеллена)

2в.Прозрачность сред, позволяющая провести качественное обследование глазного дна.

Критериями исключения явились:

3а. Беременные, кормящие грудью или планирующие беременность в ходе исследования пациентки, а также все пациентки, способные забеременеть и при этом не применяющие и/или не желающие применять надежную методику контрацепции в ходе своего участия в исследовании.

3б.Гиперчувствительность к любым компонентам Анти-VEGF препаратов.

3в. Соматические противопоказания (включая данные физикального обследования или отклонение параметров клинико-лабораторного анализа), которые могут помешать безопасному введению Анти-VEGF препаратов, посещению плановых визитов, или могут исказить результаты исследования (например, метаболическое нарушение, неконтролируемая гипертония, аутоиммунное заболевание, инфекция, воспаление, ишемическая болезнь сердца тяжелого течения, нарушение черепно-мозгового кровообращения, другое нестабильное или прогрессирующее сердечно-сосудистое либо легочное заболевание, болезнь Паркинсона, почечная или печеночная недостаточность, злокачественное новообразование или деменция).

3г.Лечение системным препаратом, подавляющим VEGF (например, бевацизумабом, зив- афлиберцептом) или ингибиторы рецепторов VEGF (например, сунитинибом, сорафенибом, пазопанибом) в течение 3 месяцев перед визитом исходного уровня (день 1).

Офтальмологические критерии исключения (для любого из глаз)

4а.Активное глазное/внутриглазное инфекционное заболевание

4б.Наличие в анамнезе рецидивирующего или активного глазного/внутриглазного воспаления (например, увеита).

4в.Клинические признаки диабетической ретинопатии, диабетического макулярного отека (ДМО) или любого сосудистого заболевания сетчатки помимо ВМД.

Офтальмологические критерии исключения (для исследуемого глаза)

5а. Наличие ХНВ, не связанной с ВМД (миопическая макулопатия, витиллиформная дистрофия, хориоретиниты различной этиологии, телеангиоэктазии 2 типа и т.д.)

5б. Сферический эквивалент рефракционной аномалии на –8 диоптрий миопии или, больше (перед хирургической операцией по поводу катаракты или для коррекции рефракционной аномалии).

5в.Наличие любой активной неоваскуляризации радужки, гемофтальма, отслоение сетчатки (которое значительно влияет на центральное зрение) .

5г. Фотодинамическая терапия (ФДТ) с вертепорфином в анамнезе или получение любого лечения, как утвержденного к применению, так и экспериментального, направленного на подавление ангиогенеза (например, афлиберцепта, бевацизумаба, ранибизумаба, пегаптаниба); лечение неоваскулярной ВМД или получение в прошлом терапевтического облучения в области исследуемого глаза.

5д. Получение любого системного или местного офтальмологического лечения (включая хирургическое вмешательство) по поводу неоваскулярной ВМД, как утвержденного к применению, так и экспериментального, за исключением пищевых добавок или витаминов.

5е. Интравитреальное введение анти-VEGF препаратов для лечения неоваскуляризации помимо ВМД.

5ж. Введение кортикостероидов или кортикостероидных имплантатов (например, субконъюнктивальных, периокулярных или интравитреальных),

либо лечение с применением имплантата с фторцинолона ацетонидом (IluvienTM)).

5з. Субпороговое облучение макулярных друз.

5и. Очаг поражения более 12 площадей диска (ПД; 30,5 мм^2 включая участки, занятые кровью, неоваскуляризацией и фиброзом), по результатам обследования.

5к. Субретинальный фиброз, занимающий > 50% общей площади очага, по результатам обследования

5л. Макулярное кровоизлияние, затрагивающее центр желтого пятна, если размер кровоизлияния составляет > 50% от общей площади очага или > 1 ПД, по результатам обследования.

5м. Наличие в анамнезе или признаки проведения в любое время в прошлом следующих хирургических вмешательств, если не указан точный временной период:

- витрэктомия Pars Plana (PPV);
- субмакулярная хирургическая операция или другие хирургические вмешательства по поводу ВМД;
- инцизионное хирургическое вмешательство по поводу глаукомы;

5н. Неконтролируемая глаукома или внутриглазная гипертензия (то есть внутриглазное давление [ВГД] ≥ 25 мм рт. ст. несмотря на лечение препаратами для снижения внутриглазного давления).

5о. Афакия или отсутствие задней капсулы, либо нарушение целостности задней капсулы, если только последнее не было вызвано задней капсулотомией при помощи ИАГ-лазера, выполненной более чем за 1 месяц до визита исходного уровня.

5п. Наличие любого сопутствующего офтальмологического или внутриглазного заболевания, которое усиливает риск для пациента, выходящий за рамки ожидаемых рисков стандартной процедуры внутриглазных инъекций, или может помешать процедуре инъекции либо оценке эффективности или безопасности.

Первичный критерий эффективности

• Показатель МКОЗ оценивалась по таблице Сивцева

Вторичные критерии оценки эффективности

- ТЦЗС, измеряемая при помощи спектральной оптической когерентной томографии (С-ОКТ).
- Оценка высоты РПЭ, флюктувции и различных типов жидкости.

Методики планируемого исследования

Стандартные исследования:

- клиническое обследование (определение остроты зрения, рефрактометрия, офтальмоскопия, биомикроскопия, периметрия, тонометрия); Биомикроскопические исследования проводили с помощью щелевой лампы. Стекловидное тело и глазное дно исследовали в условиях максимального мидриаза с 3-х зеркальной линзой Гольдмана.

Дополнительные методы обследования

Специальные офтальмологические методы обследования:

Цветная фоторегистрация глазного дна проводилась с использованием мидриатической фундус-камеры FF 450 VISUPAC «Carl Zeiss» (Германия). Фоторегистрация проводилась для более объективной оценки изменений глазного дна.

Оптическая когерентная томография

Оптическую когерентную томографию (ОКТ) проводили с использованием прибора Spectralis HRA+OCT «Heidelberg Engineering» (Германия). Для работы с прибором и обработки полученных данных была использована платформа Heidelberg Eye Explorer (HEYEX). Для обследования макулярной области сетчатки использовался тип сканирования «ART 1» с площадью скана 20×20 мм^2, расстояние между сканами составляло 60 мкм, угол сканирования 30°. Для количественной оценки морфологический параметров были выбраны следующие показатели: максимальная высота отслойки ретинального пигментного

эпителия, атрофия ретинального пигметного эпителия, центральная толщина сетчатки, объём центральной зоны сетчатки. Для качественной оценки морфологических параметров были выбраны следующие показатели: наличие друз, интраретинальная жидкость, субретинальная жидкость, жидкость под ретинальным пигментным эпителием, количество слоев под ретинальным пигментным эпителием, наличие субретинального фиброза. Для определения максимальной высоты отслойки пигментного эпителия сетчатки требовалось вручную выставить линию от мембраны Бруха до пигментного эпителия сетчатки в том скане, где выявлена максимальная отслойка пигментного эпителия.

Степень разрыва РПЭ определялась по данным ОКТ в зависимости от удаленности и вовлеченности зоны фовеа.

При идентификации географической атрофии по данным ОКТ ориентировались на потерю внешних слоев сетчатки, соответствующих РПЭ и фоторецепторам. Несмотря на то, что консенсус в отношении демаркации границ поражения на ОКТ еще не достигнут, в нашем исследовании границы поражения ГА на ОКТ были определены по резкому увеличению хориоидальной отражательной способности ниже мембраны Бруха.Зона географической атрофии измерялась на одном и том же скане ОСТ от начала гиперрефлективной линии на уровне хориоидеи до ее окончания.

Успешность терапии определялась по изменениям показателей МКОЗ и ТЦЗС (повышение значений МКОЗ и снижение ТЦЗС). В анализ эффективности различных режимов вошли 2 группы пациентов с различными схемами введения: 1 группа – с режимом введения PRN- менее 5 инъекций (10 3человек) и 2 – с режимом T&E – (более 6 инъекции в первый год наблюдения (163 человека)). (схема 2) Эффективность терапии в различных группах на 1, 2 и 3 году наблюдения оценивали по количественным (МКОЗ, ТЦЗС) и качественным показателям. (СРЖ, ИРЖ, жидкость под РПЭ). Было проанализировано влияние фиксированного режима анти-VEGF терапии, типа неоваскуляризации и вводимого

препарата в первый год лечения пациентов, получивших более 6 инъекций, с обязательным наличием загрузочного курса. Пациенты, получившие более 6 инъекций в первый гол терапии, были разделены на 2 группы: с фиксированным и нефиксированным режимом лечения. Критерии разработанного нами фиксированного режима предусматривали возможность отклонения от строгого режима (от даты очередной ИВИ): -1/+2 недели в течение загрузочных ИВИ, -2/+4 недели в течение периода поддерживающих ИВИ. Если данные критерии не выполнялись, лечение считалось нерегулярным. При увеличении интервала между ИВВ учитывалась совокупность признаков активности: отсутствие ИРЖ, СРЖ, жидкости под РПЭ (учитывался только фиброваскулярный компонент), субретинального гиперрефлективного материала и новых кровоизлияний. При отсутствии всех вышеперечисленных признаков ХНВ считалась неактивной, и было возможно увеличение интервала. При наличии хотя бы одного из признаков активности межъинъекционный интервал составил -1/+2 недели в течение загрузочных ИВИ, -2/+4 недели в течение периода поддерживающих ИВИ. (схема 3)

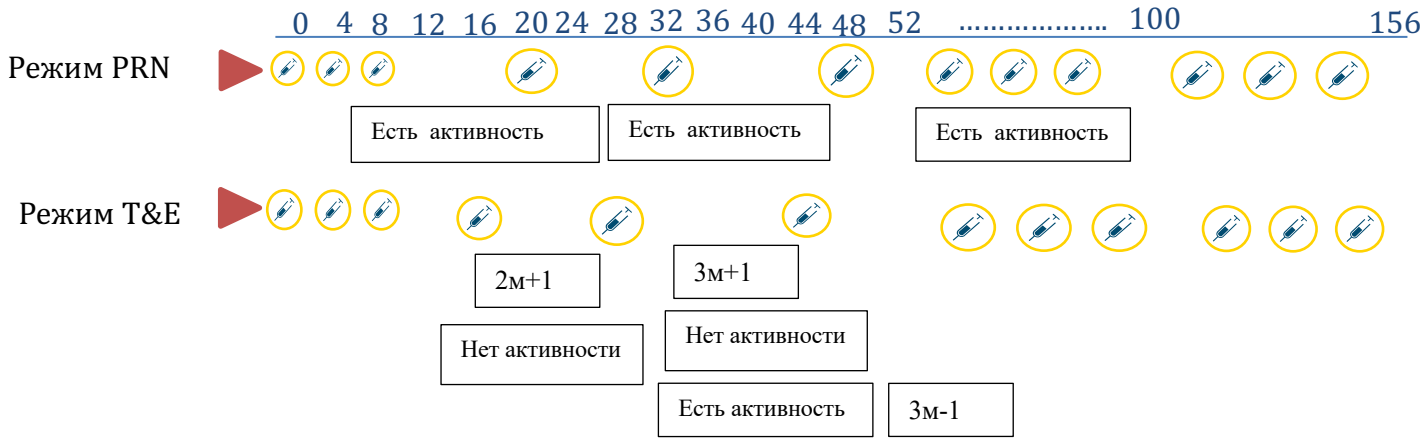

Схема 2. Сравнительная характеристика используемых режимов T&E и PRN.

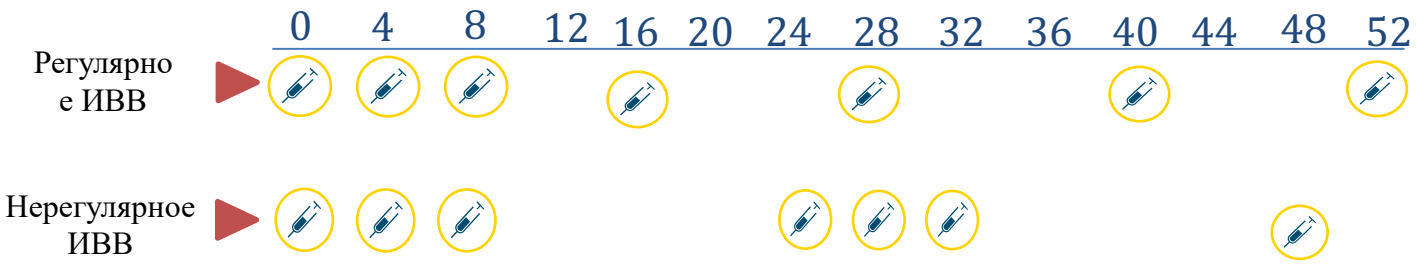

Схема 3. Сравнительная характеристика используемых фиксированных и нефиксированных режимов T&E.

Качественная оценка наличия трех типов жидкости (ИРЖ,СРЖ, жидкость под РПЭ) проводилась на 1,2,3 годах наблюдения с оценкой новых параметров – вариабельности и флюктуации. В анализ флюктуации вошли только колебания СРЖ и ИРЖ, в то время как вариабельность включала все 3 типа жидкости. Сумма жидкости считалась по данным ОКТ как перпендикулярная линия, проведенная от РПЭ до внутренней пограничной мембраны. Колебания флюктуации рассчитывались в 2 областях: непосредственно в зона фовеа и среднее значение двух парафовеолярных зон (500 мкм отступя от зоны фовеа в височную и носовую стороны). Еще одним новым качественным методом оценки жидкости в сетчатке можно считать вариабельность. Вариабельность/стабильность ТЦЗС - измеряется с помощью расчета стандартного отклонения (SD) ТЦЗС от исходной. (рис.4,5)

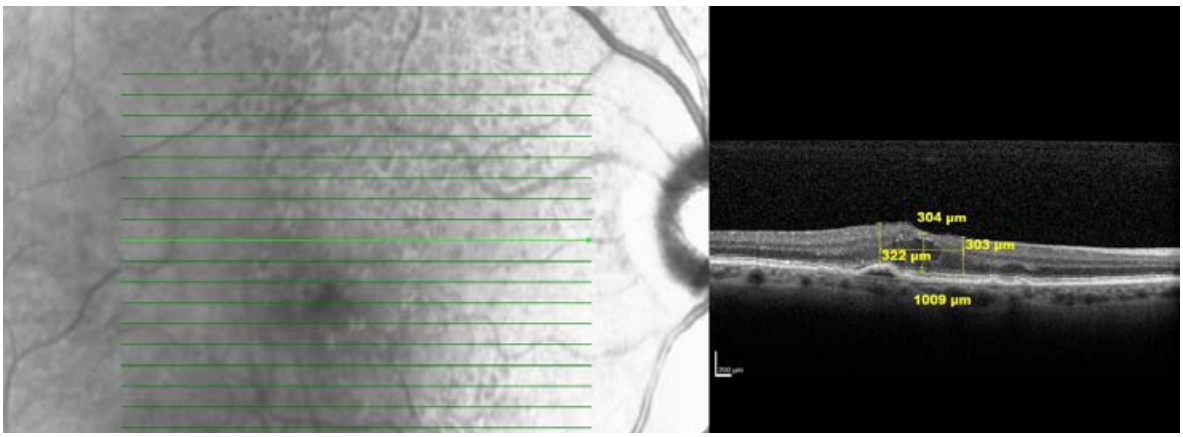

Рисунок 4. Схема расчёта флюктуации в зоне фовеа и парафовеолярных зон.

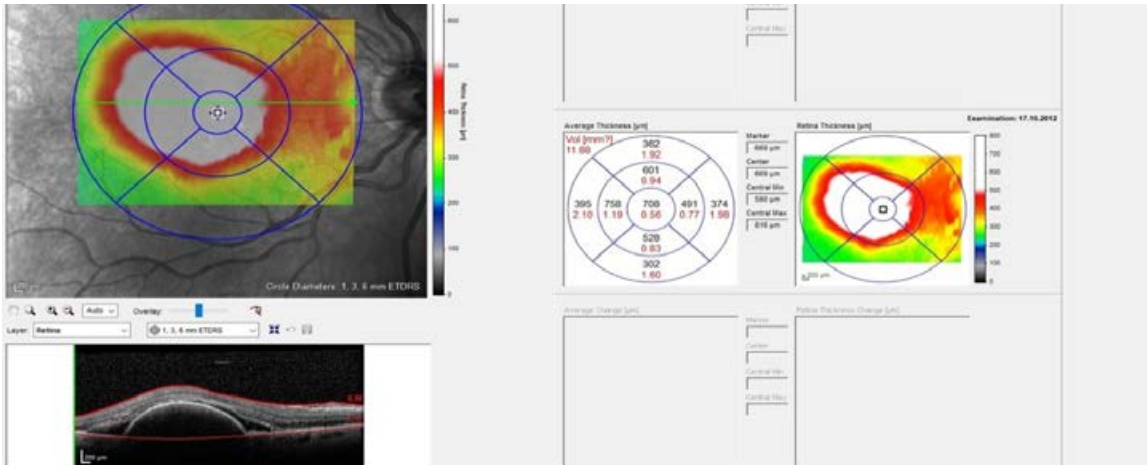

Рисунок 5. Толщина центральной зоны сетчатки (вариабельность)

Для каждого участника рассчитывалась медиана показателя X за период наблюдения. Затем участники делились на квартили по медианам показателей, и рассчитывалось медианное значение и интерквартильный размах. Все пациенты, чья медиана показателя X оказывалась равной или ниже значения нижнего интерквартильного размаха квартиля, относились к первому квартилю. Пациенты, чья медиана показателя X оказывалась между медианой по группе и верхним значением первого квартиля - ко второму квартилю. Пациенты, чья медиана показателя X оказывалась между верхним значением интерквартильного размаха и медианой по группе - к третьему кварталу. Пациенты, чья медиана показателя X оказывалась равной или

больше верхнего значения интерквартильного размаха - к четвертому квартилю.(табл. 2,3,4)

Таблица 2. Распределение пациентов по квартилям при флюктуации в центральной зоне

Квартиль	Диапазон толщины сетчатки
1	103,5 – 144,5
2	145,5 – 158,5
3	169 - 206,5
4	208,5 - 366

Таблица 3. Распределение пациентов по квартилям при флюктуации в периферической зоне

Квартиль	Диапазон толщины сетчатки
1	186 – 222
2	223 - 239
3	248 - 273
4	285 - 425

Таблица 4. Распределение пациентов по квартилям при вариабельности

Квартиль	Диапазон толщины сетчатки
1	252 – 276
2	277 - 345
3	348 - 411
4	452 - 643

Оптическая когерентная томография - ангиография

ОКТ в режиме ангиографии проводили на приборе Spectralis HRA+OCT «Heidelberg Engineering» (Германия). При помощи ангио-ОКТ определялась патологическая хориоидальная неоваскуляризация, которая отображалась в виде дополнительной сосудистой сети неправильной формы, не совпадающей с общим нормальным рисунком сосудистой сети.

Послойная сегментация дала возможность установить расположение хориоидальной неоваскуляризации и, тем самым, оценить ее расположение по отношению к ретинальному пигментному эпителию и выявить ее тип.

Способ введения анти-VEGF препаратов

Антиангиогенная терапия проводилась с использованием следующих препаратов

Препарат Луцентис (Ранибизумаб). Новартис Фарма АГ, произведено Новартис Фарма Штейн АГ, Швейцария)

Раствор для внутриглазного введения

Ранибизумаб является фрагментом гуманизированного антитела к эндотелиальному фактору роста А (*VEGF-A*) и экспрессируется рекомбинантным штаммом *Escherichia coli*.

Ранибизумаб избирательно связывается с изоформами эндотелиального фактора роста сосудов, *VEGF-A*(*VEGF*$_{110}$, *VEGF*$_{121}$, *VEGF*$_{165}$), и предотвращает взаимодействие *VEGF-A* с его рецепторами на поверхности клеток эндотелия (*VEGR*$_1$ и *VEGR*$_2$), что приводит к подавлению неоваскуляризации и пролиферации сосудов. Подавляя рост новообразованных сосудов хориоидеи в сетчатку, ранибизумаб останавливает прогрессирование экссудативно-геморрагической формы возрастной макулярной дегенерации (ВМД) и макулярного отека при сахарном диабете и окклюзии (тромбоз) вен сетчатки.

Афлиберцепт (Эйлеа® / Eylea®,Байер Фарма АГ, Мюллерштрассе 178, 13353 Берлин, Германия)

Афлиберцепт - это рекомбинантный гибридный белок, состоящий из фрагментов внеклеточных доменов человеческих рецепторов VEGF 1 (VEGFR-1) и 2 (VEGFR-2), соединенных с Fc-фрагментом человеческого иммуноглобулина G (IgG1). Афлиберцепт производится клетками K1 яичника китайского хомячка (ЯКХ; CHO) по технологии рекомбинантной

ДНК. Афлиберцепт действует как растворимый рецептор-ловушка, который связывает VEGF-A (сосудистый эндотелиальный фактор роста A) и PIGF(плацентарный фактор роста) с более высокой аффинностью, чем их естественные рецепторы, и, таким образом, может ингибировать связывание и активацию этих родственных VEGF рецепторов.Сосудистый эндотелиальный фактор роста A (VEGF-A) и плацентарный фактор роста (PIGF) являются членами семейства VEGF ангиогенных факторов, которые обладают мощным митогенным, хемотаксическим действием в отношении клеток эндотелия и повышают проницаемость сосудов. VEGF действует через два типа тирозинкиназных рецепторов, VEGFR-1 и VEGFR-2, представленных на поверхности эндотелиальных клеток. PIGF связывается только с VEGFR-1, которые также присутствуют на поверхности лейкоцитов. Избыточная активация VEGF-A этих рецепторов может приводить к патологической неоваскуляризации и избыточной проницаемости сосудов. В этих процессах PIGF может проявлять синергизм с VEGF-A, а также стимулирует инфильтрацию лейкоцитов и сосудистое воспаление [194].

Интравитреальные инъекции проводились в соответствии с медицинскими стандартами и действующими рекомендациями квалифицированным врачом, имеющем опыт проведения таких инъекций. Была обеспечена адекватная анестезия и асептические условия, включая применение местных бактерицидных средств широкого спектра действия. Инъекционную иглу вводили на 3,5-4,0 мм кзади от лимба в полость стекловидного тела, избегая горизонтального меридиана и направляя иглу в центр глазного яблока. Объем вводимого раствора 0,05мл (50мкл). Последующие инъекции проводились в другой участок склеры. Сразу после интравитреальной инъекции состояние пациента контролировалось на предмет повышения внутриглазного давления. Адекватный мониторинг может включал проверку перфузии диска зрительного нерва или офтальмотонометрию.

Статистическая обработка результатов

Статистическая обработка результатов проводилась с применением пакета статистического анализа Excel, в программе Statistica 10 (TIBCO Data Science, Германия) и онлайн-калькулятора https://statpages.info/ctab2x2.html.

Описательная статистика

Описательные статистики проводились в соответствии с общепринятыми правилами. Выбор мер отражения центральной тенденции определялся типом данным. Использованные меры отражения центральных тенденций: среднее и стандартное отклонение. Достоверность различий исходных характеристик исследованной популяции проверялась с применением точного критерия Фишера для бинарных переменных и с применением теста Манна-Уитни для непрерывных переменных.

Статистический анализ

Попарное сравнение непрерывных переменных проводили при помощи теста Манна-Уитни, бинарных данных - при помощи точного критерия Фишера.

Для оценки влияния характеристик пациентов и параметров терапии на целевые исходы лечения применялись общие регрессионные модели, дисперсионный анализ и ковариационный анализ (англ. analysis of covariance, ANCOVA.

Методика анализа влияния флюктуаций и вариабельности толщины центральной зоны сетчатки на остроту зрения пациентов. На первом этапе все пациенты, у которых имелись данные по флюктуациям и вариабельности толщины центральной зоны сетчатки, были разделены на квантили. Для этого для каждого участника рассчитывалась медиана показателя за период наблюдения. Затем участники делились на квартили по медианам показателей - рассчитывалось медианное значение и интерквантильный размах. Достоверность различий остроты зрения в квантилях определялась при помощи рангового критерия Краскела-Уоллиса.

ГЛАВА 3. РЕЗУЛЬТАТЫ СОБСТВЕННЫХ ИССЛЕДОВАНИЙ.

3.1. Оценка долгосрочного профиля безопасности препаратов ранибизумаб, бевацизумаб и афлиберцепт

Лечение эВМД анти-VEGF препаратами продемонстрировало значительные преимущества по сравнению с плацебо и в настоящее время является основой терапией данного заболевания, обеспечивая более 90% вероятности стабилизации или улучшение показателей МКОЗ на протяжении 2 лет [342,464]. В настоящее время в клинической практике доступны три основных анти-VEGF-препарата для лечения влажной ВМД: ранибизумаб (RBZ), афлиберцепт (AFB) и бевацизумаб (BVZ), причем последний используется не по прямому назначению. Характеристики этих трех агентов приведены в таблице 1. Так же в 2021 был одобрен бевацизумаб, но в данный анализ препарат не вошел.

Несмотря на то, что фармакологические мишени этих трех препаратов одинаковы, структуры различны, поэтому механизм действия и профиль фармакокинетики могут различаться [84,341,347], что в свою очередь влияет на соотношение риск/польза. Далее, еще одним заметным отличием является стоимость данных препаратов. Ориентировочно BVZ примерно в 40 раз дешевле, чем RBZ и AFB (50, 1800 и 2000 долларов США за BVZ, AFB и RBZ соответственно; данные доступны на сайте www.aao.org). Надлежащее использование препарата, даже не по прямому назначению, всегда является решением врача, при условии, что в какой-либо стране нет специального закона, который ограничивает назначение данной терапии. Поэтому использование BVZ не по прямому назначению, вероятно, обусловлено стоимостью, а не клинической пользой [154,446].

Что касается эффективности, то существует множество РКИ и метаанализов, в которых собраны результаты этих трех препаратов,

демонстрирующих преимущества перед фиктивными инъекциями. Достоверной разницы в отношении влияния на остроту зрения при эВМД и окклюзии вен сетчатки (ОВС) не выявлено, хотя количество инъекций, необходимое для достижения этих клинических эффектов, было меньше в группе с AFB. Например, при неоваскулярной возрастной макулярной дегенерации [422,447] AFB и RBZ имели сопоставимую эффективность в отношении показателей МКОЗ и ТЦЗС; однако эти результаты были достигнуты при меньшем количестве инъекций в группе с AFB (около 5) (по сравнению с RBZ) по истечению двухлетнего срока наблюдения. BVZ и RBZ также имели одинаковую эффективность в отношении показателей МКОЗ, и единственное различие заключалось в более значительном снижении ТЦЗС в группе с препаратом RBZ по сравнению с BVZ [447]. При макулярном отеке, связанном с окклюзией ЦВС и ее ветвей, не было выявлено существенных различий между препаратами; однако имеются сообщения, что улучшенная аффинность AFB к связыванию VEGF позволяет увеличить межьинъекционный интервал[452]. Этот факт подтверждается в нескольких публикациях, показывающих, что пациентам, получавшим AFB , в среднем требовалось на 22-24% меньше инъекций по сравнению с RBZ. При диабетическом макулярном отеке (ДМО) анти-VEGF препараты так же продемонстрировали свою эффективность. В связи с отсутствием долгосрочных исследований доказательств преимущества того или иного анти-VEGF-препарата не было найдено[209].

Не так давно был опубликован сетевой мета-анализ, сравнивающий эффективность и безопасность трех анти-VEGF-препаратов (AFB, RBZ,BVZ) [186], при этом не было найдено различий по показателям безопасности между тремя антиангиогенными препаратами, хотя авторы утверждали, что их оценки неточны в отношении сердечно-сосудистых событий и смерти [186,438,439]. Примечательно 1) глазные нежелательные явления не были включены в исследование

Текущий сетевой метаанализ был направлен на сравнение как системных, так и глазных нежелательных явлений этих трех молекул в крупномасштабных (не менее n = 50 на группу) длительных клинических исследованиях (не менее 1 года). Разрыв ретинального пигмениного эпителия и географическая атрофия представляют собой нежелательные явления, представляющие особый интерес. Ассоциация этих событий с анти-VEGF препаратами привлекательна с научной и клинической точки зрения [188,376]. Наконец, эта работа была сосредоточена на прямых сравнениях во избежании дополнительных источников систематической ошибки и неоднородности.

Методы

Этот систематический обзор был проведен и представлен в соответствии с руководством PRISMA по метаанализу.

Стратегия поиска

Поиск исследований проводился с использованием PubMed, EMBASE (все через OVID) и Кокрановской библиотеку с момента их создания до 1 июля 2018 года. Также были проанализированы доступные систематические обзоры, чтобы перепроверить полноту поиска, проведенного de novo. Условия поиска, охватывающие все аспекты PICOTS (пациент-вмешательство-сравнение-результат-время-установка/дизайн исследования), были разработаны для построения оптимальной стратегии поиска и выявления пациентов с диагнозом ВМД и получавших лечение препаратами BVZ, RBZ или AFB в прямом сравнительном анализе. Включенные исследования представлены в Таблице S1, Дополнительная информация.

Подборка исследований

Результаты поиска были объединены со всеми релевантными рефератами, проверенными и выбранными независимо двумя рецензентами. В случае каких-либо неясностей полные тексты дополнительно проверялись. Затем были извлечены и оценены полнотекстовые рукописи предварительно

отобранных тезисов на основе критериев приемлемости. Все расхождения в экспертной оценке выяснялись в ходе обсуждения. Причины исключения исследований были объединены и представлены ниже (таблица 5).

Таблица 5. Причины исключения из мета-анализа

Причины исключения из мета-анализа	**Количество статей, не вошедших в исследование**
Все найденные публикации	4043
Повторяющиеся публикации	2975
Итого после исключения повторений	1068
Критерии исключения из исследований	
Литературные обзоры	22
Брахитерапия	5
Комбинированная анти-VEGF терапия	8
ОЦВС	15
ДМО	61
Меньше 1 года наблюдения	31
ВМД в сочетании с ДР	7
ФДТ	5
Переключение с одного препарата на другой	28
Другие причины исключения из исследования (нет прямых сравнений, обсервационные исследования и т.д.)	747
Опубликованы без раздела безопасности	13
Включенные статьи	
РКИ	33 (12 исследований)

Дополнительное примечание: так как в ходе нашей работы стали доступны данные неопубликованного исследования RIVAL (NCT02092532) [214] в котором анализировалась макулярная атрофия, мы включили и его в анализ.

Критерии включения и исключения

Критерии включения исследования в этот систематический обзор были разработаны и определены следующим образом (подход PICOTS):

• (P) Исследуемая популяция: пациенты с диагнозом неоваскулярная ВМД.

• (I) Представляющие интерес вмешательства: интравитреальный BVZ, RBZ или AFB.

• (C) Сравнение лечения: BVZ, RBZ, AFB.

• (O) Исходы, представляющие интерес: любые сообщаемые данные о безопасности (смерть, системные и глазные серьезные нежелательные явления).

• (T) Минимальный период наблюдения: 1 год.

• (S) Исследования были разработаны как РКИ. Исследования, опубликованные на английском языке, подходили для включения в обзор. Только исследования, которые предоставили достаточные данные о результатах безопасности с последующим наблюдением не менее 1 года и сравнили безопасность следующих вмешательств: 1,25 мг BVZ, 0,5 мг RBZ, 2 мг AFB каждые 2 месяца после 3 начальных ежемесячных доз (2q8), были включены в сетевой метаанализ (NMA).

Вторичный анализ исследований, обзоры были исключены. Также были исключены исследования макулярной дистрофии/неоваскуляризации любого другого происхождения, а также исследования без контроля, ложного контроля или активного контроля, помимо препаратов BVZ, RBZ, AFB.

Извлечение данных

Авторы, год публикации, исходные характеристики включенных исследований и интересующие результаты были независимо извлечены двумя рецензентами. Все разногласия решались путем обсуждения. Мы

также связались со спонсорами исследования и авторами статей, чтобы запросить полную информацию, которая нас интересовала.

Интересующие результаты

Первичными результатами были (1) доля умерших пациентов, (2) пациенты, перенесшие по крайней мере одно серьезное системное событие, (3) по крайней мере одно сердечно-сосудистое событие, (3a) атеротромботическое событие, (3b) венозный тромботический эпизод, (4) в как минимум одно серьезное поражение глаз, (4a) эндофтальмит, (4b) псевдоэндофтальмит, (4c) разрыв РПЭ, (4d) МА за весь период наблюдения

Оценка риска систематической ошибки

Два автора независимо оценили и сообщили о методологическом риске систематической ошибки во включенных исследованиях, используя соответствующий инструмент Кокрановского сотрудничества. оценка рандомизированных исследований в соответствии со следующими областями потенциальной систематической ошибки: процесс рандомизации, отклонения от намеченных вмешательств, отсутствующие данные об исходах, измерение исхода, выбор сообщаемого результата и общая систематическая ошибка.

Статистический анализ

Смертность и другие неблагоприятные события были представлены в виде количества и процентном соотношении. Мы связались со спонсорами или авторами для предоставления агрегированных данных, когда данные не были представлены. Результаты количественного попарного анализа представлены с использованием лесных площадок. Программное обеспечение R studio (версия 1.1.453) использовалось для выполнения метаанализа и всех статистических процедур. Двусторонний тест со значением p менее 0,05 считался статистически значимым. Метааналитическая модель Mantel-Haenszel с фиксированными эффектами и случайными эффектами была выполнена (на основе коэффициента заболеваемости) с оценкой DerSimonian-Laird для tau2 в рамках R-пакета

«метафора» для метаанализа. Теоретико-графовый метод применялся для сетевого метаанализа с использованием R-пакета «netmeta» (эквивалентно частотному подходу). В анализ были включены исследования с группами с нулевыми событиями, чтобы включить все соответствующие данные независимо от результата лечения. [200] Вновь выявленные случаи МА не были включены, поскольку атрофия обычно не регистрируется как глазное СНЯ и это является частью дальнейшего обсуждения.

Анализ чувствительности

Мы планировали провести анализ чувствительности, чтобы оценить влияние исследований, классифицированных как имеющие высокий риск систематической ошибки, по любому параметру, только по неопубликованным данным или на основе показателя отказа от участия в исследовании. После оценки собранных данных мы определили, что эти анализы не нужны, поскольку мы не выявили сильно разнородных данных, которые заслуживают специального количественного анализа.

Полученные результаты

Схема выбора исследований для данного систематического обзора представлена на рисунке. Нами были найдены 4041 работы из поисковых систем PubMed, EMBASE и Кохрановской библиотеки. Критерии исключения представлены в таблице 2. Среди 33 подходящих РКИ - 12 включали информацию о безопасности, в то время как другие были классифицированы как апостериорный/специальный анализ или не имеющие информации о безопасности. Четыре исследования были исключены из количественного синтеза: все они представляли собой отчеты о последующей динамики за 1 год, в то же время 2-х летние наблюдении были включены только для анализа максимальной доступной продолжительности лечения (VIEW 2, CATT 2, IVAN). 2, исследования LUCAS 2).

Характеристики включенных исследований и оценка качества

Основные характеристики включенных РКИ и наличие в них данных по безопасности приведены в табл. 6 и 7 соответственно.

Таблица 6. Основные характеристики РКИ, включенных в исследование

Автор/ Исследование	**Группы**	**Режимы / дозы**	**Время наблюдения**	**Количество пациентов : B/R or A/R**	**Возраст/лет**
CATT 1 (2011)	BVZ или RBZ	Ежемесячно/по необходимости 0.50 мг/in 0.05 мл RBZ или 1.25 mg/0.05 ml BVZ	12m	586/599	79,7/78,8
CATT 2	BVZ или RBZ	Ежемесячно/по необходимости 0.50 мг/in 0.05 мл RBZ или 1.25 mg/0.05 ml BVZ	24m	586/599	79,7/78,8
IVAN 2012	BVZ или RBZ	1.1.1.1 Ежемесячно/по необходимости BRZ (0,5 мг) или BVZ (1,25 мг)	12m	296/314	77,8/77,7

Продолжение таблицы 6.

IVAN 2013	BVZ или RBZ	1.1.1.1 Ежемесячно/по необходимости BRZ (0,5 мг) или BVZ (1,25 мг)	24m	296/314	77,8/77,7
GEFAL 2013	BVZ или RBZ	BRZ (0,5 мг) или BVZ (1,25 мг) в режиме лечи и продлевай	12m	191/183	79,6/78,7
BRAMD 2016	BVZ или RBZ	Ежемесячно 1.25 мг BVZ или 0.5 мг RBZ	12m	161/166	79/78
LUCAS 2015	BVZ или RBZ	BRZ (0,5 мг) или BVZ (1,25 мг) в режиме лечи и продлевай	24m	213/218	62/78
MANTA 2013	BVZ или RBZ	BRZ (0,5 мг) или BVZ (1,25 мг) в режиме лечи и продлевай	12m	154/163	76,7/77,6
Biswas 2011	BVZ или RBZ	Ежемесячно 1.25 мг BVZ или 0.5 мг RBZ	18m	50/54	64,4/63,5
VIEW 1	AFB или RBZ	AFB 0.5 мг ежемесячно (0.5q4), 2 мг ежемесячно (2q4), 2 мг	24m	911/304	78/78
VIEW 2			24m	913/291	74/73

Продолжение таблицы 6.

		каждые 2 месяца после 3 загрузочных доз (2q8), или RBZ 0.5 мг ежемесячно (Rq4)			
RIVAL	AFB или RBZ	AFB 2.0мг или 0,5 мг RBZ в режиме лечи и продлевай	24 m	139/142	76,6/78,7

Таблица 7. Доступность данных о безопасности по РКИ, включенным в анализ в соответствии с запланированными априорными результатами (+ – есть сообщения , - – нет сообщений)

	CATT 2	IVAN 2	Gefa 1	BRAMD	LUCAS2	MANTA	Biswas	VIEW 1,2	RIVAL2
# смерть	+	+	+	+	+	+	+	+	+
# ≥1 системного СНЯ	+	+	+	-	+	+	+	+	+
# смерть кардио-васкулярной патологии	+	+	+	-	+	-	+	+	+
# ≥1 тромбоз вен	+	+	+	-	+	+	+	-	-
# ≥1	+	+	+	-	+	+	+	+	+
# пациенты с ≥1 глазгной САЕ	**САТТ 1 только**	+	+	-	-	+	+	+	-
# Эндофтальмит	+	-	+	-	+	+	+	+	+

Продолжение таблицы 7.

# Псевдоэндофтальмит	+	-	+	-	+	+	+	-	-
# разрыв РПЭ	**CATT 1 только**	+	-	-	+	+	+	+	-
# МА	+	+	-	-	-	-	-	+	+
Выбывшие	+	+	+	+	+	+	+	+	+

Оценка риска смещения

Подробная информация об оценке риска систематической ошибки представлена в виде прилагаемого дополнительного материала.

Анализ безопасности

BVZ против RBZ

Соотношение частоты летальных исходов, отдельных системных СНЯ и офтальмологических СНЯ в группах RBZ и BVZ существенно не различалось. Только системные СНЯ были значительно выше в группе BVZ (p = 0,035 в попарной метааналитической модели). Среди данных исследований не было выявлено соответствующей гетерогенности.

AFB против RBZ

Поскольку результаты RIVAL не были полностью опубликованы при проведении метаанализа, мы включили все доступные данные о безопасности в отношении попарного сравнения, основанные на исследованиях VIEW1,2, а также на данных, полученных от спонсора в RIVAL. Предполагалась гетерогенность вновь выявленной МА между этими двумя работами, несмотря на то, что формально она была незначительной согласно статистическим данным (I2=19%, df=1, p=0,27). Причиной этого служило то, что в исследовании RIVAL вновь выявленная атрофия была обнаружена у >20% субъектов в каждой группе, тогда как в VIEW1,2 это осложнение было выявлено менее чем у 1% в обеих группах.

AFB против BVZ

Прямых сравнений данных препаратов в РКИ выявлено не было. Таким образом, доступно только скорректированное косвенное сравнение, основанное на сетевом метаанализе. (схема 4) На основе модели случайных эффектов не было выявлено существенной разницы в профиле безопасности *BVZ и AFB.*

Синтетическое сравнение трех вариантов

Сетевая метааналитическая модель была разработана на основе прямого сравнения BVZ и RBZ и BVZ и AFB. В рамках этой модели AFB и BVZ сравнивались косвенно. На основе сетевой метааналитической модели коэффициент заболеваемости был рассчитан для событий, связанных с безопасностью, и представлен в виде форест-графика. (схема 5)

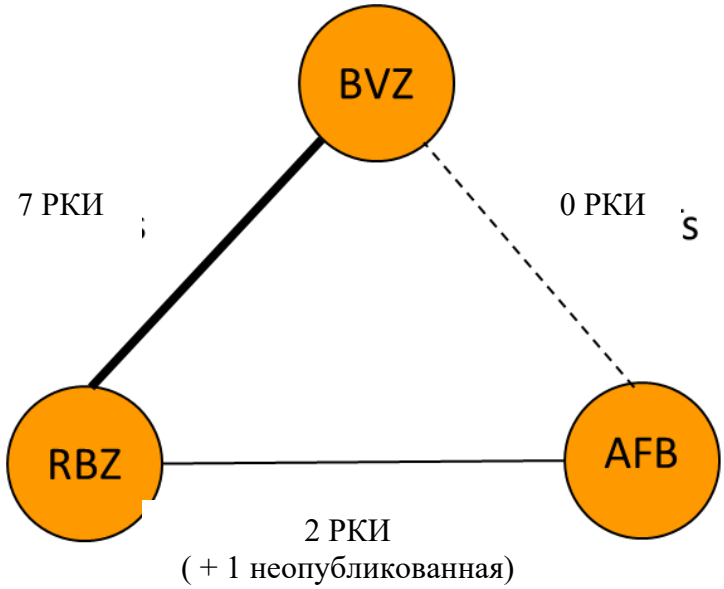

Схема 4. Сетевая метааналитическая модель. Сплошная линия — доступны непосредственные РКИ. Пунктирная линия означает, что непосредственные РКИ недоступны, и проводится косвенное сравнение в рамках сетевого метаанализа.

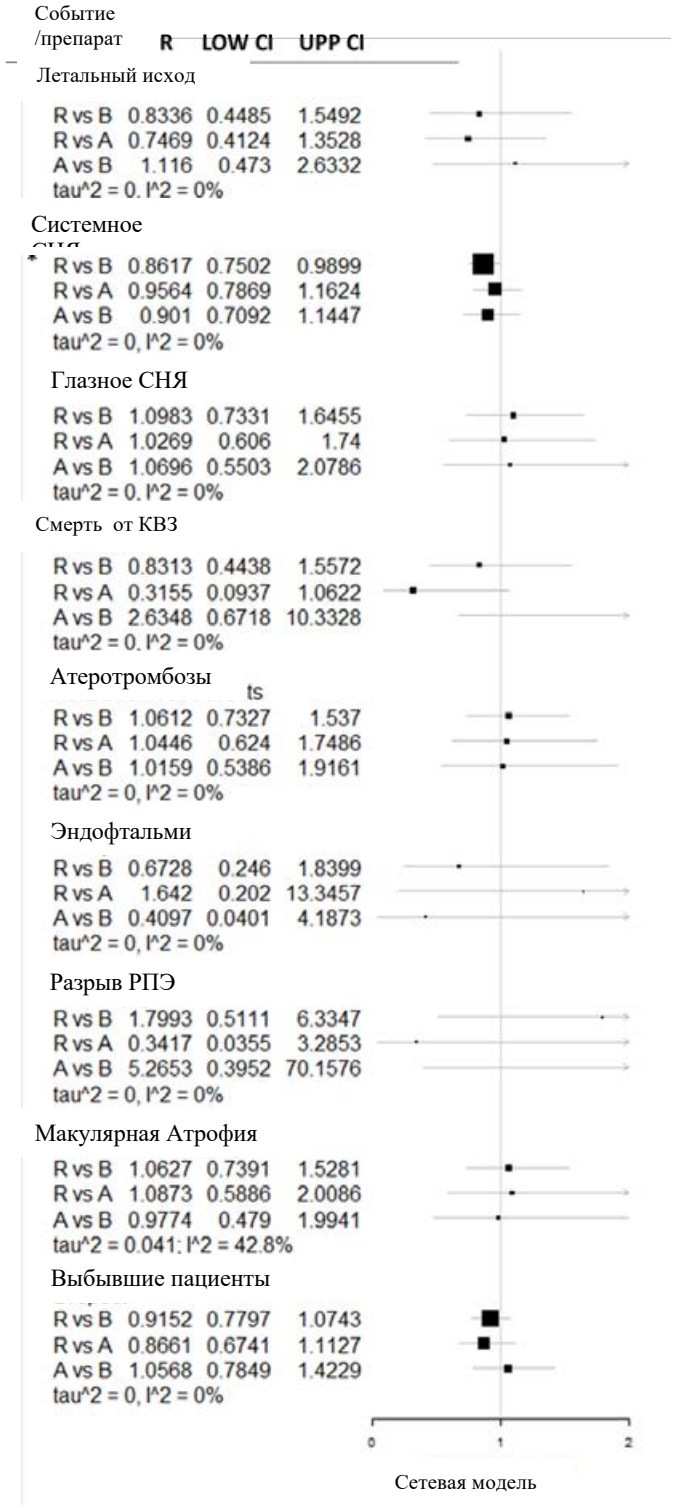

Схема 5. Прямые и косвенные сравнения RBZ, BVZ и AFB в рамках сетевой метааналитической модели. Частота системных серьезных нежелательных явлений (СНЯ) достоверно различается между BVZ и RBZ, тогда как разница по другим параметрам безопасности признана статистически незначимой, как прямой, так и косвенной. * — достоверно более высокая частота системных СНЯ при BVZ по

сравнению с RBZ. Р - ранибизумаб; Б - бевацизумаб; А - афлиберцепт; КВЗ – кардио-васкулярных заболевания, глазные СНЯ - глазные серьезные нежелательные явления; Системные СНЯ - системные серьезные нежелательные явления; тау2 - межисследованная дисперсия; I2 – процент дисперсии, связанной с неоднородностью между исследованиями; LOW CI – нижняя граница доверительного интервала; UPP CI – верхняя граница доверительного интервала; IRR – коэффициент заболеваемости; против - против.

Помимо существенной разницы между RBZ и BVZ в частоте системных СНЯ, не было выявлено других существенных различий ни в сравнении BVZ с RBZ, RBZ с AFB или RBZ с AFB. Окклюзия вен сетчатки и псевдоэндофтальмиты не были включены в сетевую метааналитическую модель, поскольку они доступны только при сравнении RBZ и BVZ. Смертность от сердечно-сосудистых заболеваний при сравнении RBZ и AFB была близка к границе значимости. Принимая во внимание показатель p (аналог SUCRA в частотной сетевой модели), RBZ, по-видимому, превосходит BVZ и AFB с точки зрения общих параметров безопасности (системные осложнения, смерть), над AFL с точки зрения смертности от сердечно-сосудистых заболеваний, над BVZ с точки зрения системных СНЯ. (рис.6)

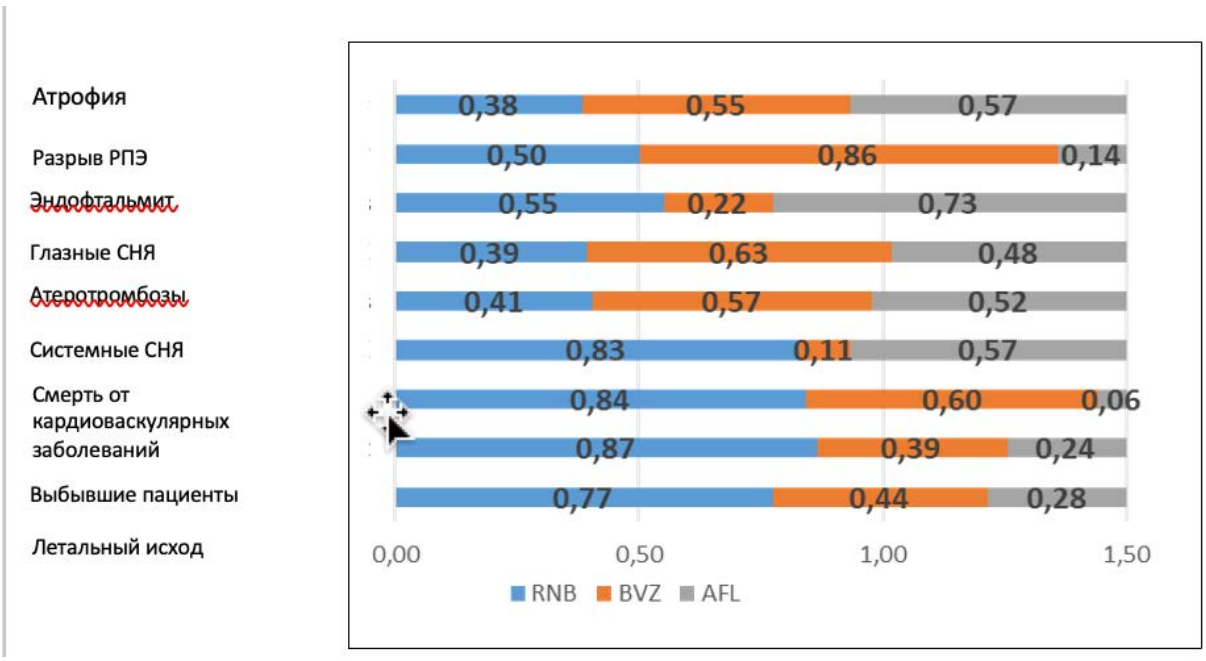

Рисунок 6. Профиль безопасности трех анти- VEGF препаратов, основанный на значениях p-критерия, рассчитанных с использованием метааналитической модели частотной сети. SUCRA - поверхность под кумулятивной кривой ранжирования. P-показатели аналогичны значениям SUCRA в модели байесовской сети и средней вероятности того, что это лучший вариант лечения.

Неоднородность по впервые выявленной макулярной атрофии формально незначительна (I2=42,8%, df=2, p=0,17), однако качественно мы рассматриваем эти данные как неоднородные. Другие конечные точки считались гомогенными.

Нежелательные явления системные и глазные существенно не различались. Дальнейшее сетевое ранжирование, метод, свободный от классического уровня значимости «p = 0,05/0,01», показал, что RBZ имеет больший потенциал безопасности с точки зрения системных событий по сравнению с AFB, тогда как глазные нежелательные явления не имели ощутимой разницы даже в сетевом ранжировании и, следовательно,профиль безопасности для глаз этих трех препаратов, по-видимому, одинаков. Важно

понимать, что показатели ранжирования p-оценки означают степень уверенности в том, что лечение лучше, чем аналогичное, хотя и не говорят нам ничего определенного. Таким образом, мы должны с осторожностью интерпретировать ранжирование методов лечения. Тем не менее, вопрос заключается в том, согласуется ли эта системная разница потенциалов с другими исследованиями, и, если эта разница существует, каковы наиболее вероятные типы событий? Так же важно понять, что является основным фактором, влияющим на эту разницу СНЯ. Наконец, еще один вопрос заключается в том, можем ли мы подтвердить, что профиль безопасности глаз может быть заявлен как сопоставимый для этих трех препаратов.

Сравнивая наши данные о системных нежелательных явлениях с другими аналитическими работами, мы заметили противоречивые результаты. Например, метаанализ Zhang и соавт. выявил достаточно низкую встречаемость при лечении препаратом RNB, но риск атеротромботических событий не различался. Другой метаанализ, включающий не только ВМД, но также ДМО и ОВС, показал, что BVZ повышает риск венозных тромбоэмболических осложнений. [423] В нескольких метаанализах исследований ВМД был выявлен повышенный риск нежелательных явлений со стороны желудочно-кишечного тракта при применении BVZ по сравнению с RBZ [94, 332,406]. В то же время ни в одном из Кокрейновских метаанализов не было выявлено различий в показателях СНЯ [332]. На основании вышеизложенных данных и принимая во внимание потенциальный дисбаланс исходного состояния в некоторых исследованиях (например, LUCAS), а также статистическую дисперсию в синтетическом количественном анализе с расширенными степенями свободы, мы считаем, что вопрос относительно системного и глазного профиля безопасности анти-VEGF препаратов не может быть решен только в рамках анализа РКИ. Эта гипотеза о потенциальных преимуществах RBZ с точки зрения системной безопасности должна быть тщательно проверена в условиях данных реальной клинической практики. Ключевым вопросом

здесь будут сопоставимые профили пациентов и мощность выборки исследования, и последнее имеет первостепенное значение, принимая во внимание уже опубликованные исследования данных РКП. Например, в недавнем анализе ретроспективных исследований РКП при сравнении AFB и RBZ не было зарегистрировано ни одного нежелательного явления ни в одной группе, что может быть объяснено 1) небольшим размером выборки или 2) тенденцией не сообщать о нежелательных явлениях в обсервационных исследованиях. [440]

Побочные эффекты со стороны глаз — еще одна проблема безопасности, которая привлекает клиническое внимание. Мы решили сосредоточиться на тех из них, которые наиболее распространены или ценны с точки зрения клинической практики. Мы также рассмотрели редкие случаи СНЯ в глазах. Тем не менее, нам не удалось выявить каких-либо различий в местных НЯ. Насколько мы можем видеть даже в метаанализе, редкость этих событий делала невозможным выявление существующей разницы, если она все же имеет место. Среднее число глазных СНЯ в исследованиях RNB составило 30 событий/1000 человек-год (CATT2, IVAN2, GEFAL, VIEW1,2), BVZ 26 событий/1000 человек-год (CATT2, IVAN2, GEFAL) и AFB 20 событий/человек-год (VIEW1,2). Чтобы иметь значимое отличие разница между группами должна быть двукратной, а не полуторакратной (точный критерий Фишера). Поскольку в некоторых исследованиях не сообщалось об общем количестве глазных СНЯ (LUCAS2, BRAMD) или сообщалось об отсутствии (Biswas, MANTA), наш анализ не является исчерпывающим (потенциальная систематическая ошибка публикации).

Эндофтальмит, по-видимому, не связан со специфическим лечением анти-VEGF препаратами, тогда как причиной зарегистрированных вспышек эндофтальмита считается несоблюдение общепризнанных гигиенических стандартов и плохая асептическая обработка. Доказано, что даже такие простые вещи, как маска и ограниченное количество народу, действительно важны, особенно с учетом того, что обычно причиной эндофтальмита на

фоне интравитреальных инъекций становятся бактерия виды Streptococcus, которые составляют более 40% культивируемой флоры слюны взрослых [367,175]. Наша стратегия поиска не была разработана специально для анализа частоты эндофтальмита, поскольку у нас было минимальное 1-летнее наблюдение, чтобы сосредоточиться на долгосрочном профиле безопасности, тогда как эндофтальмит обычно встречается в течение первых нескольких недель [111]. Этиология стерильного эндофтальмита (псевдоэндофтальмита) независимо от вводимого препарата остается неопределенной, и нельзя исключать его многофакторное происхождение [320]. Однако разница в частоте эндофтальмита в VIEW1,2 была статистически значимой (p=0,03, точный критерий Фишера).

Ограничения

Были включены только три наиболее распространенных анти-VEGF препарата, без пегаптаниба, блолуцизумаба или дополнительных соединений, которые можно вводить совместно с анти-VEGF молекулами (например, аптамер Fovista - NCT01940887; сиролимус - NCT02732899). В исследование вошли пациенты только с ВМД без ДМО и ОВС. Ежемесячный и 2q8 режимы были объединены и проанализированы вместе, предполагая сопоставимый профиль безопасности. Ограничение размера выборки(n = 50 на группу привело к исключению из исследования Subramanian, что, однако, по-видимому, не повлияло на результаты, поскольку за 1 год не было зарегистрировано серьезных системных или глазных побочных эффектов [185]. Переключение с одного препарата на другой не учитывалось. Краткосрочные исследования были исключены, поскольку приоритет отдавался долгосрочному наблюдению и системным НЯ. Нам пришлось исключить исследование UNRAVEL (NCT01988662) из-за короткого периода наблюдения (3 месяца), однако в нем не было зарегистрировано ни одной смерти, и только 3 СНЯ на фоне лечением препаратом RNB (среди глазных- 2 кровоизлияния) и 5 при AFB (1 глазное-кровоизлияние).

Сильные стороны

Во избежание неоднородности учитывались только прямые сравнения, схема анализа кумулятивной заболеваемости без разделения результатов на годы наблюдения, включены все группы с нулевыми событиями, включены новые данные RIVAL, предоставлено сетевое ранжирование p-оценки, представлены как случайные, так и модели с фиксированными эффектами.

Вывод

В результате проведенного метаанализа материалов 13 клинических исследований (4952 пациента) не было выявлено никаких существенных различий по количеству нежелательных явлениях (системных и глазных) между афлиберцептом, ранибизумабом и бевацизумабом в течение 2 лет наблюдения. Об атрофии ретинального пигментного эпителия сообщалось неоднозначно, что требует дальнейшего анализа. Так же не было найдено различий в количестве серьезных нежелательных явлений между 3 препаратам.

3.2. Сравнительный анализ эффективности препарата ранибизумаб и афлиберцепт

На данный момент существует два препарата, имеющие большую клиническую историю применения в России для лечения неоваскулярной формы ВМД, - это ранибизумаб и афлиберцепт. Данные, касающиеся аффинности связывания ранибизумаба и афлиберцепта с VEGF, дали противоречивые результаты в исследованиях in vitro. Не существует рандомизированных клинических испытаний (РКИ), в которых сравнивали бы афлиберцепт и ранибизумаб для лечения пациентов с ВМД, за исключением ключевых РКИ III фазы по афлиберцепту и исследования RIVAL [42,367] .

В связи с этим, нами была проанализирована эффективность препаратов афлибирцепт и ранибизумаб за период наблюдения 3 года в реальной клинической практике. Критериями оценки явились максимально

корригируемая острота зрения и толщина центральной зоны сетчатки. В группу с афлиберцептом было включено 227 глаз, а с ранибизумабом 117 глаз. Средняя острота зрения пациентов, получавших препарат ранибизумаб и афлиберцепт до начала лечения не отличалась между собой и составляла 0,51±0,23 и 0,45±0,23 соответственно. Среднее количество инъекций в течении первого года наблюдения составило 7,1 в группе афлиберцепта и 6,8 в группе ранибизумаба, что не было статистически различимо. (таблица 8,9).

Таблица 8. Инъекционная нагрузка на пациентов получавших препарат афлиберцепт в течение 3 лет

Год наблюдения	**N пациентов***	**n ИВВ**	**Средн. число ИВВ на пациента**	**Загрузочные ИВВ**
1 год	227	885	7,1	69,4%
2 год	70	249	3,6	-
3 год	27	94	3,5	-
Суммарно		1228		

*включено в анализ

Таблица 9. Инъекционная нагрузка на пациентов получавших препарат ранибизумаб в течение 3 лет

Год наблюдения	**N пациентов***	**n ИВВ**	**Средн. число ИВВ на пациента**	**Загрузочные ИВВ**
1 год	117	436	6,8	55,4%
2 год	38	115	3,0	-
3 год	21	73	3,5	-
Суммарно		624		

*включено в анализ

При сравнительном анализе разницы по количеству пациентов получивших три ежемесячных инъекции (загрузочные ИВВ) получено не было. Таким образом пациенты были сопоставимы по функциональному состоянию, морфологической картине до лечения и проводимой терапии.

Таблица 10. МКОЗ у пациентов, получавших препарат афлиберцепт и ранибизумаб, с 3 загрузочными дозами за 3 года наблюдения.

МКОЗ, среднее			
	ЛУЦЕНТИС	**АФЛИБЕРЦЕПТ**	**Показатель p**
До начала лечения	0,51±0,23	0,45±0,23	0,199232
Через 3 месяца после ИВВ анти- VEGF препарата	0,57±0,25	0,53±0,25	0,393847
Через 1 год после ИВВ анти-VEGF препарата	0,51±0,25	0,51±0,25	0,557167
Через 2 года после ИВВ анти- VEGF препарата	0,43±0,32	0,57±0,32	0,0012
Через 3 года после ИВВ анти- VEGF препарата	0,41±0,30	0,53±0,30	0,0567

Таблица 11. Толщина центральной зоны сетчатки у пациентов получавших препарат афлиберцепт и ранибизумаб, с 3 загрузочными дозами за 3 года наблюдения.

ТЦЗС, средняя			
	ЛУЦЕНТИС	**АФЛИБЕРЦЕПТ**	**p**
До начала лечения	513,9±275,2	475±178,6	0,850357
Через 3 месяца после ИВВ анти- VEGF препарата	345,8±115,2	355±148,5	0,976413
Через 1 год после ИВВ анти-VEGF препарата	403,3±115,9	364,2±119,6	0,237994
Через 2 года после ИВВ анти-VEGF препарата	441,2±119,8	357,6±111,4	0,019879
Через 3 года после ИВВ анти-VEGF препарата	371,2±120,7	375,2±105,2	0,647368

На фоне проводимого лечения разницы между группами в течении первого года отмечено не было. (таблица 10,11)

Полученные данные коррелируют с результатами исследований VIEW 1 и VIEW2, где среднее изменение остроты зрения было сопоставимы между различными группами пациентов получавших афлиберцепт и ранибизумаб в течении первого года наблюдения , за исключением группы 2q4 (расшифровать) (+10,9 букв) в исследовании VIEW 1, которая показала статистически значимое превосходство афлиберцепта над ранибизумабом (+8,1 буквы). Разницы между 2q4 (2 мг афлиберцепта каждые 4 недели) режимом афлиберцепта и ранибизумабом не была найдена в VIEW 2. Кроме того, доля пациентов, набравших> 15 букв EDTRS от исходного уровня, была одинаковой во всех группах лечения. Анатомически было отмечено значительное уменьшение толщины центральной зоны сетчатки как в группах лечения ранибизумабом, так и в группе афлиберцепта. Однако, поскольку в исследовании VIEW 2 толщина ОКТ измерялась с ежемесячными интервалами, незначительные колебания ТЦЗС были очевидны в группе 2q8 между запланированными инъекциями. Эти колебания были более выраженными в начале исследования и составили 17 микрон и постепенно уменьшались до 8 микрон к концу первого года. Кроме того, интегрированный анализ показал, что доля пациентов, достигших полной резорбции жидкости в сетчатке через 52 недели, составила 62% в группе ранибизумаба, 72,4% в группе 2q4 (2 мг афлиберцепта каждые 4 недели), 60% в группе 0,5q4 (0,5 мг афлиберцепта каждые 4 недели) и 67,7% в группе 2q8 (2 мг афлиберцепта каждые 8 недель). [71,237,326] Что так же сопоставимо с полученными нами результатами, где толщина в обеих группах (афлиберцепт и ранибизумаб) уменьшилась после 3-го месяца наблюдения и через в 1 год.

На втором году исследования наблюдалось 108 пациентов (остальные выбыли из-за несоблюдения режимов посещения). За второй год лечения, было проведено 3,6 и 3,0 интравитреальных введений препаратов

афлиберцепт и ранибизумаб соответвенно. Согласно нашему исследованию, отмечается положительная динамика в группе с афлиберцептом. Острота зрения группе, получивших афлиберцепт, была выше (p=0.01), что достигалось за счет более низких значений толщины сетчатки(p=0.01). (таблица 10,11)

Если сравнивать с результатами исследования VIEW1 и VIEW2 через 2 года (96 недель) афлиберцепт не уступал по эффективности группе ранибизумаба в отношении пациентов, сохраняющих высокие показатели МОКЗ (в среднем 95%). На 96 неделе среднее увеличение остроты зрения по сравнению с исходным уровнем составило 7,9, 7,6, 6,6 и 7,6 букв в группах Rq4 (регулярное введение препарата ранибизумаб каждые 4 недели), 2q4, 0,5q4 и 2q8 соответственно. Это соответствует падению примерно на 1-2 буквы в каждой группе лечения. Наблюдалось ухудшение, полученных ранее результатов, выражающихся в увеличении количества жидкости в сетчатке, наблюдаемых на 52 неделе, при этом ТЦЗС увеличивалась в среднем на 10 микрон к 96 неделе. [237]

На третьем году наблюдения и лечения было произведено одинаковое количество интравитреальных инъекций препаратами ранибизумаб и афлиберцепт – 3,5. (таблица 8,9) Была обнаружена статистическая разница в показателях МКОЗ в группе афлиберцепта и ранибизумаба. МКОЗ в группе с афлиберцепта составила 0,53±0,30, ранибизумаба 0,41±0,30 (p =0.05).(табл.10) Однако значения ТЦЗС были сопоставимы. (таблица 11)

На наш взгляд основным фактором стабилизации зрительных функций в группе с афлиберцептом является более тщательный «контроль заболевания», при этом в группе с ранибизумабом при сопоставимом количестве инъекций к концу 3 года наблюдений острота зрения была ниже, что мы связываем с негативным влиянием персистирующего отека, приводящего к гибели клеток сетчатки.

Клинические примеры

Клинический пример 1. Пациентка Х. 1943 г.р. Обратилась с жалобами на снижение зрения правого глаза. На момент контрольного осмотра: МКОЗ OD = 0,30 н/к. OS = 0,9 н/к. Офтальмоскопия правого глаза: ДЗН бледно-розовый, границы четкие, ход и калибр сосудов не изменен. В макулярной области диспигмениация, ОРПЭ, признаки ХНВ, OS – множественные сливные друзы. На периферии сетчатки без очаговых изменений.

При проведении ОКТ макулярной области на приборе Spectralis HRA+OCT «Heidelberg Engineering» (Германия) обнаружен субретинальный отек, отслойка ретинального пигментного эпителия.

Поставлен диагноз экссудативная форма возрастной макулярной дегенерации. Начато лечение препаратом ранибизумаб.

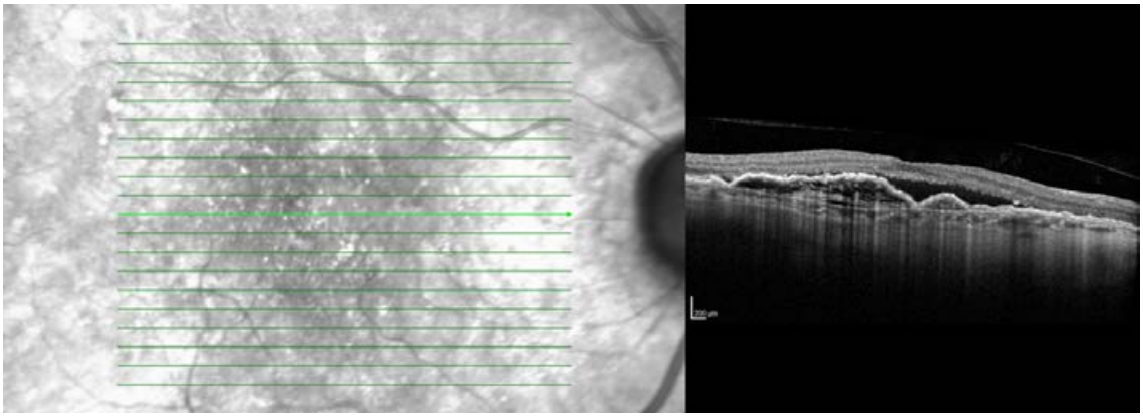

Рисунок 7. ОКТ правого глаза до начала лечения. Субретинальный отек, отслойка ретинального пигментного эпителия, жидкость под РПЭ.

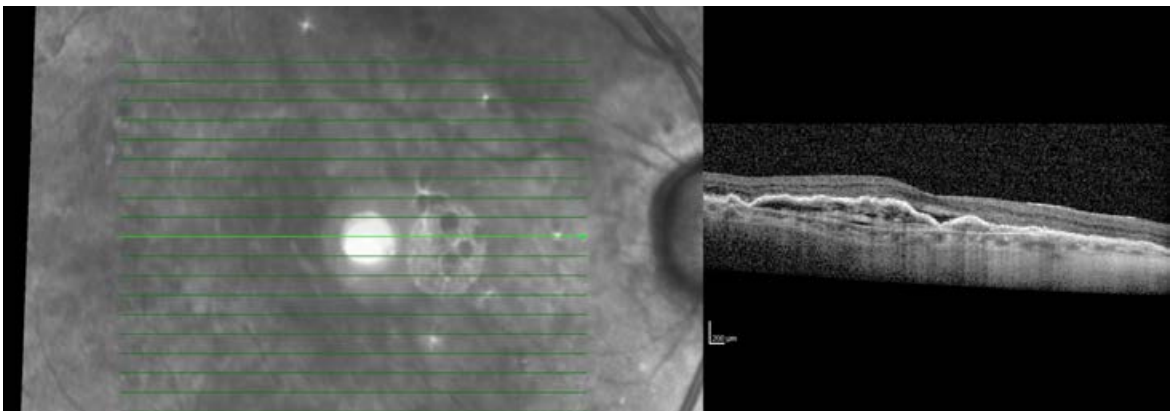

Рисунок 8. ОКТ правого глаза через 1 год от начала лечения препаратом ранибизумаб. Субретинальный отек, отслойка ретинального пигментного эпителия, жидкость под РПЭ. МКОЗ 0,3

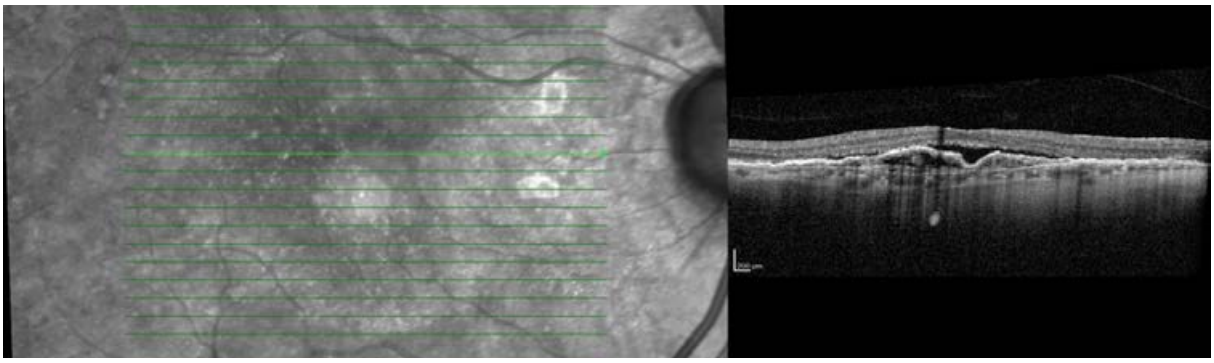

Рисунок 9. ОКТ правого глаза через 2 года от начала лечения препаратом ранибизумаб. Субретинальный отек, отслойка ретинального пигментного эпителия, жидкость под РПЭ. МКОЗ 0,3

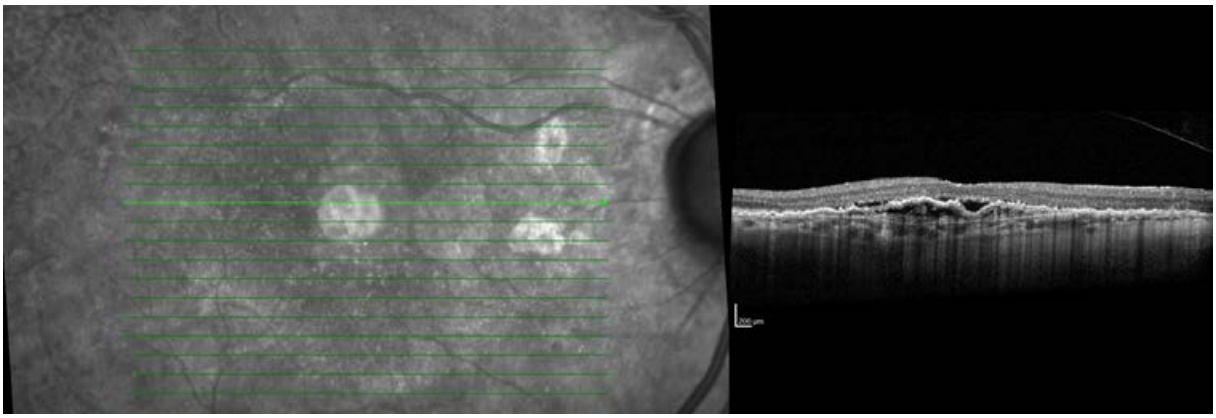

Рисунок 10. ОКТ правого глаза через 3 года от начала лечения препаратом ранибизумаб. Субретинальный отек, отслойка ретинального пигментного эпителия, жидкость под РПЭ. МКОЗ 0,25

Клинический пример 2. Пациентка Н. 1938 г.р. Обратилась с жалобами на снижение зрения правого глаза, искривление линий. На момент контрольного осмотра: МКОЗ OD = 0,35 н/к. OS = 1,0 н/к. Офтальмоскопия правого глаза: ДЗН бледно-розовый, границы четкие, ход и калибр сосудов не изменен. В макулярной области диспигмениация, ОРПЭ, признаки ХНВ, ОС – множественные друзы. На периферии сетчатки без очаговых изменений.

При проведении ОКТ макулярной области на приборе Spectralis HRA+OCT «Heidelberg Engineering» (Германия) обнаружен субретинальный и интраретинальный отек, отслойка ретинального пигментного эпителия.

Поставлен диагноз экссудативная форма возрастной макулярной дегенерации. Начато лечение препаратом афлиберцепт.

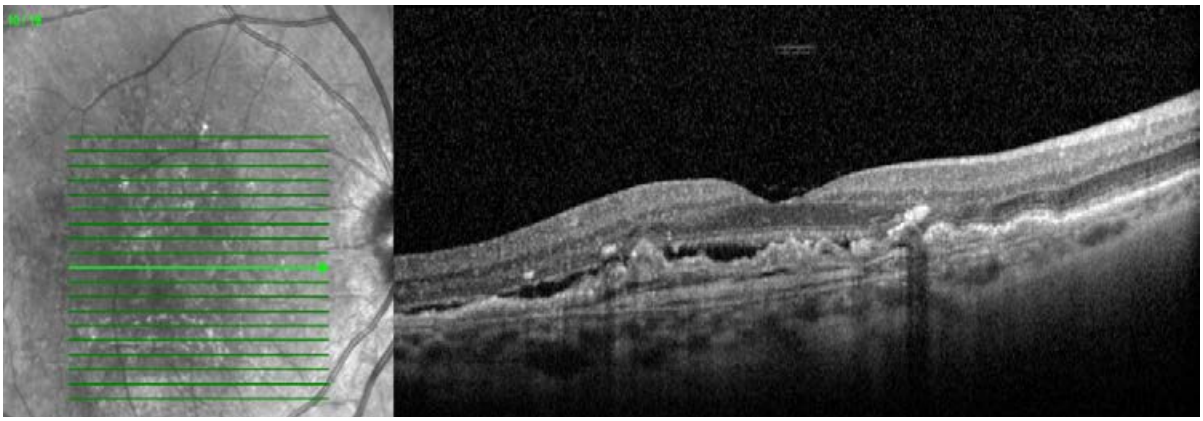

Рисунок 11. ОКТ правого глаза до начала лечения. Субретинальный и интраретинальный отек, отслойка ретинального пигментного эпителия, жидкость под РПЭ.

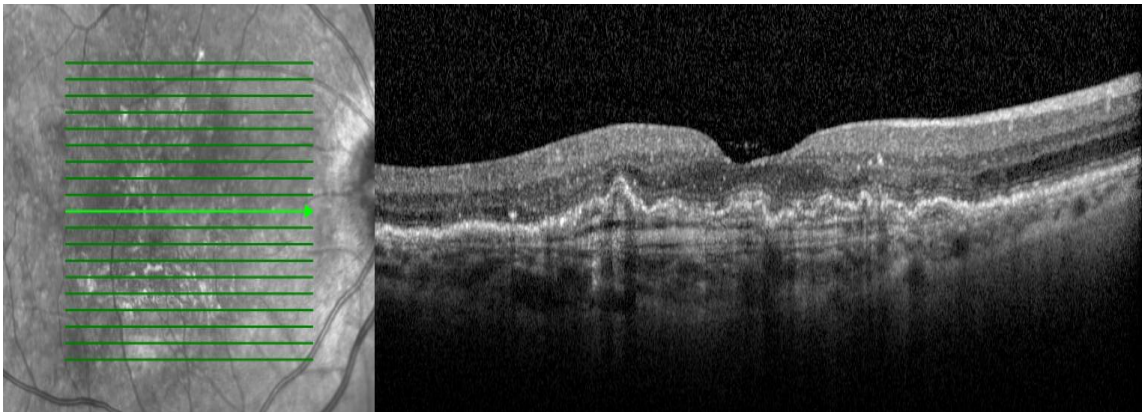

Рисунок 12. ОКТ правого глаза через 1 год от начала лечения препаратом афлиберцепт. Плоская отслойка ретинального пигментного эпителия. МКОЗ 0,5.

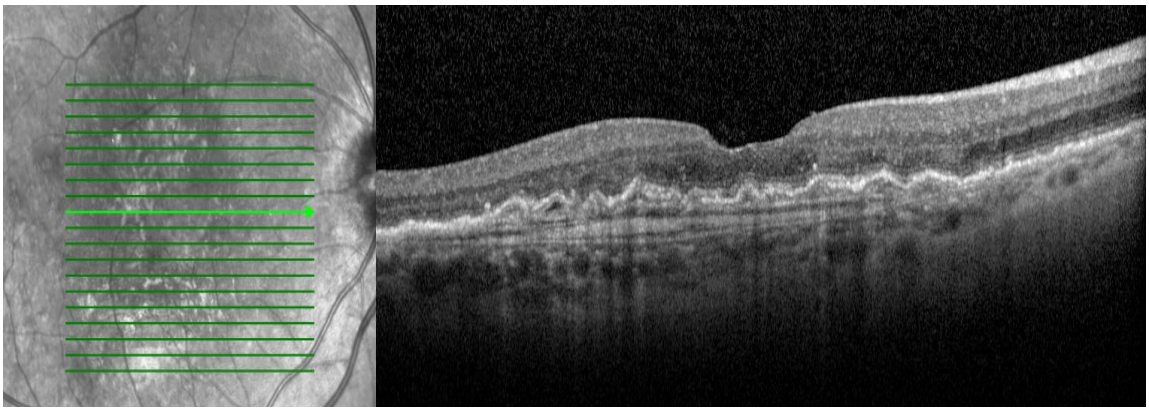

Рисунок 13. ОКТ правого глаза через 2 год от начала лечения препаратом афлиберцепт. Плоская отслойка ретинального пигментного эпители. МКОЗ 0,5.

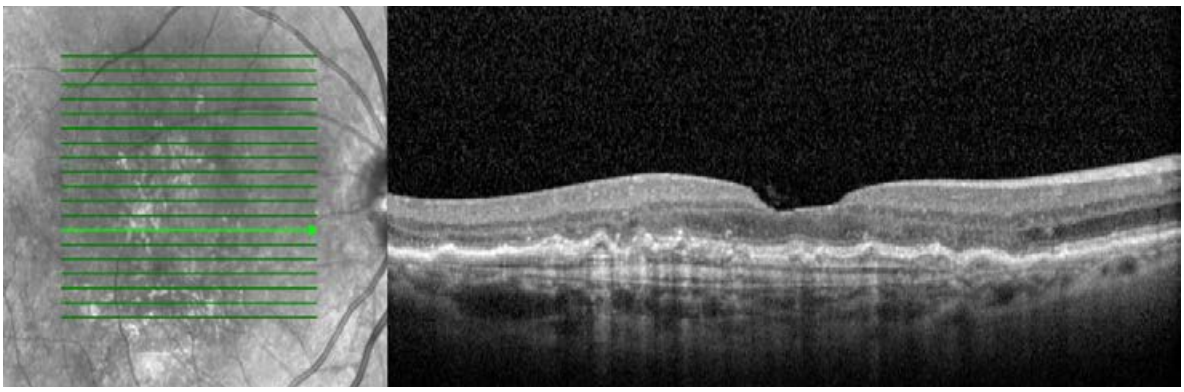

Рисунок 14. ОКТ правого глаза через 3 года от начала лечения препаратом афлиберцепт. Плоская отслойка ретинального пигментного эпителия. МКОЗ 0,5.

Таким образом, в реальной клинической практике при сроке наблюдения не менее трех лет афлиберцепт позволяет достичь лучшего контроля над заболеванием, что подтверждается более высокой МКОЗ (p=0.05), при одинаковой инъекционной нагрузке. Поскольку препарат афлиберцепт показал преимущества, в дальнейшем мы проводили изучение его режимов введения.

3.3. Анализ эффективности лечения препаратом афлиберцепт.

«Успешность» терапии нВМД – понятие, которое как может быть оценено по-разному, так и зависеть от ряда исходных характеристик. Критериев для оценки «успешности» терапии очень много и не всегда отсутствие улучшения МКОЗ следует рассматривать как неуспех в лечении. При оценке эффективности, помимо функциональных изменений, где необходимо помнить об «эффекте потолка» и исходной остроте зрения, важно учитывать наличие и сочетание трех типов жидкости, выраженность дегенеративных изменений в слоях сетчатки. В рамках данного исследования мы так же решили проанализировать влияние различных качественных характеристик состояния сетчатки на максимальную корригируемую остроту зрения и толщину центральной зоны сетчатки.

Общее количество больных, включенных в исследование, составило 219 (219 глаз). По результатам данного исследования все пациенты были разделены на 2 группы: 1 группа, где эффект от лечения выражался улучшении показателей МКОЗ и уменьшением толщины центральной зоны сетчатки(109 глаз); 2 группа с неудовлетворительным результатом лечения - без изменений или с ухудшением МКОЗ и увеличение центральной толщины сетчатки (110 глаз). Перед началом лечения ЦТС пациентов была сопоставима: в первой группе 488,5 ± 178,2 мкм во второй 455,9 ± 190,4 мкм (p=0,1116), были выявлены различия в МКОЗ 0,41 ± 0,2 в первой группе и 0,49 ± 0,23 во второй группе, (p=0.009), (Табл 12) т.е. более лучшая исходная острота зрения была в группе с неуспешным лечением, что скорее всего связано с большим количество пациентов с интраретинальной жидкостью до начала лечения – 68 человек во второй группе по сравнению с 40 пациентами в первой (p=0,365). Распределение по типам хориоретинальной неоваскуляризаци, до лечения было сопоставимо между группами, хотя количество пациентов с ОРПЭ во второй группе было больше, чем в первой. Сводная таблица характеристик представлена в таблице № 14.

Таблица 12. Изменение МКОЗ и ТЦЗС к концу первого года лечения в группе с успешным лечением и неуспешным лечением.

Характеристики	**Успешное лечение (улучшение МКОЗ и ЦТС)**		**Неуспешное лечение (МКОЗ и ЦТС без изменений или ухудшение**		p
	До начала лечения	**В конце 1 года терапии**	**До начала лечения**	**В конце 1 года терапии**	
МКОЗ	0,41 ± 0,21	0,64 ± 0,25	0,49 ± 0,23	0,46 ± 0,25.	p=0,009
ТЦЗС (мкм)	488,5 ± 178,2	342,52 ± 114,62	455,9 ± 190,4	393,12 ± 113,28	p=0,1116

Количество интраретинальных инъекций, сделанных в первый год, было сопоставимо в первой и во второй группе 5,0 ± 1,6 и 4,8 ± 2,0 соответственно. Разницу мы наблюдали в выполнении загрузочных ИВВ, так количество пациентов с загрузочными дозами было выше в первой группе на 18,8% (p=0,010). (Табл. 13) Следовательно, первая выявленная нами причина отсутствия успеха в проводимой терапии — это отсутствие загрузочных доз. Загрузочные ИВВ обеспечивают подавление роста новообразованных сосудов, и при нарушении ежемесячных ИВВ возможна реактивация роста сети новообразованных сосудов. Spaide RF был первым автором, который заметил на ОКТ-А, что периодическое (не регулярное) введение анти-VEGF препаратов приводит к аномальному росту сосудов, с перераспределением кровотока и магистрализацией сосудистого русла. Автор предположил, что изменения сосудов могут быть объяснены периодической «обрезкой» сосудистых отростков путем отмены VEGF во время беспрепятственного артериогенеза. Spaide RF. Am J Ophthalmol 2015;160(1):6–16. В свою очередь, мы доказали пагубное влияние несоблюдение инъекционного графика в начале лечения на функциональное состояние глаза.[426]

Таблица 13. Количество инравитреальных инъекций за первый год в группе с успешным лечением и неуспешным лечением.

Количество инравитреальных инъекций за первый год	**Успешное лечение (улучшение МКОЗ и ЦТС)**		**Неуспешное лечение (МКОЗ и ЦТС без изменений или ухудшение**		**Всего**		p
	Абс.	**Доля, %**	**Абс.**	**Доля, %**	**Абс.**	**Доля, %**	
Загрузочные дозы	53	68,8%	69	50,0%	122	56,7%	p=0,010
Количество ИВВ в 1 год	5,0 ± 1,6		4,8 ± 2,0		4,9 ± 1,8		p=0,837

В группе с отсутствием улучшения исходная острота была выше, но по итогу первого года лечения МКОЗ упала на 0,03, на фоне увеличения в первой группе на 0,23 а во второй. При большей исходной ОЗ пациенты имели тенденцию в большей степени отклоняться от рекомендованного протокола инъекций в группе с менее выраженной итоговой положительной динамикой. При субъанализе было выявлено, что процент, отклонившихся от лечения выше во второй группе по сравнению с первой – 57% и 33% соответственно (p=0,034)

Толщина в центральной зоне сетчатки в первой группе до начала лечения была 488,5 ± 178,2 мкм и во второй 455,9 ± 190,4мкм, в конце 1 года лечения в первой группе и второй группе произошло уменьшение данного показателя за счет резорбции отека 342,52 ± 114,62 мкм и 393,12 ± 113,28 мкм соответственно, но межгрупповая разница, в отличие от МКОЗ, была статистически незначима (p=0,1116).

В дальнейшем проведен анализ качественных характеристик, влияющих на эффективность проводимой терапии.

Обнаружена отрицательная корреляционная связь между макулярной атрофией и успехом проводимой терапии (p=0,04). Во 2 группе количество пациентов с макулярной атрофией было статистически значимо выше по сравнению с 1 группой. Так как развитие макулярной атрофии является постепенным и сложным процессом, который развивается от более ранних стадий с интактным РПЭ и частично или полностью измененными фоторецепторным слоем до поздних с атрофией РПЭ и деструкцией фоторецепторов, мы решили проанализировать так же влияние различных типов МА на успех проводимой терапии. В результате анализа было выявлено отрицательное влияние как полной (p=0,05) так и неполной атрофии РПЭ и наружных слоев сетчатки (p=0,05) на эффективность лечения к концу 1 года. В свою очередь полная и неполная атрофия только наружных слоев сетчатки подобного влияния не оказывала (p=0,219 и p=0,426). Полностью или частично сохраненный РПЭ указывает на более раннюю стадию атрофических изменений, что является благоприятным прогностическим признаком эффективности лечения. Если до начала терапии у пациентов с экссудативной формой ВМД по данным ОКТ присутствует полная или частичная атрофия РПЭ с гипертрасмиссией и нарушение внешней пограничный мембраны и эллипсоидной зоны, свидетельствующей о дегенерации фоторецепторов, то трудно ожидать значимого повышения зрительных функций на фоне анти-VEGF терапии. Анти-VEGF купирует проявление макулярного отека, тем самым предотвращая потерю МКОЗ, но не влияет на развитие макулярной атрофии. Отдельно проанализированная группа пациентов с атрофией РПЭ (штрихообразная гипертнансмиссия более 250 мкм) только подтвердила наши выводы. (p=0,04)

Таким образом, у пациентов с эВМД на анти-VEGF терапии возможно увеличение остроты зрения за счет резорбции жидкости, но эта прибавка может нивелироваться из-за атрофии фоторецепторов.

Таблица 14.Характеристика групп с различными результатами лечения при анализе 1 года терапии.

Характеристики до начала терапии	**Успешное лечение (улучшение МКОЗ и ЦТС)**		**Неуспешное лечение (МКОЗ и ЦТС без изменений или ухудшение)**		**Всего**		p
	Абс. Число пациентов	**Доля, %**	**Абс. Число пациентов**	**Доля, %**	**Абс. Число пациентов**	**Доля, %**	
Число глаз	80	35,8 %	138	64,2 %	215		
Число пациентов	-	-	-	-	189		
Женщины	-	-	-	-	136	72,0 %	
Возраст, лет	74,3 ± 8,0	-	74,5 ± 8,0	-	74,4 ± 8,0		
Правый глаз					112	52,1 %	
Левый глаз					103	47,9 %	
Тип ХНВ:							
1 тип	41	56,2 %	69	52,7 %	110	53,9 %	p=1,0
2 тип	18	24,7 %	40	30,5 %	58	28,4 %	p=0,420
РАП	12	16,4 %	15	11,5 %	27	13,2 %	p=0,389

Продолжение таблицы 14.

Продолжение таблицы 14.							
ПХВ	5	2,7%	7	5,3%	9	4,4%	p=0,495
ОРПЭ до начала лечения	70	90,9%	123	89,1%	193	89,8%	p=0,816
ОРПЭ в центре до начала лечения	61	79,2%	105	76,1%	166	77,2%	p=0,735
ОРПЭ парамакулярно до начала лечения	56	72,7%	79	52,7%	135	62,8%	p=0,04
Тип_ОРПЭ до начала лечения							
Серозная	6	7,8%	8	5,8%	14	6,5%	p=0004
Васкулярная	71	92,2%	129	93,5%	200	93,0%	p=0,004
Атрофия РПЭ	3	3,8%	6	7,6%	11	5,1%	p=0,04
Макулярная атрофия до начала лечения	3	3,9%	24	17,4%	27	12,6%	p=0.004
Полная атрофия РПЭ и внутренних слоев до начала лечения	6	7,8%	7	5,1%	13	6,0%	p=0,07

Продолжение таблицы 14.

Неполная атрофия РПЭ и внутренних слоев до начала лечения	2	2,6 %	14	10,1%	16	7,4%	p=0.052
Полная атрофия внутренних слоев до начала лечения	2	2,6 %	10	7,2%	12	5,6%	p=0.219
Неполная атрофия внутренних слоев до начала лечения	1	1,3 %	6	4,3%	7	3,3%	p=0.426
Материал над РПЭ до начала лечения	32	39, 9%	43,36	54,2%	97	45,1 %	p=0.046
Жидкость под РПЭ до начала лечения	44	57, 1%	75	54,3%	119	55,3 %	p=0,087
Объем общий до начала лечения	9 ± 1,9		9,0 ± 2,0		9,0 ±1, 9		p=0,365
СРЖ до начала лечения	73	94, 8%	122	88,4%	195	90,7 %	p=0.146
Интраретинальные_включения							
до начала лечения	72	93, 5%	131	94,9%	203	94,4 %	p=0,094
Интраретинальные депозиты до начала лечения	28	36, 4%	34	24,6%	62	28,8 %	p=0.084

На первом году наблюдения в группе с неэффективным лечением преобладающий процент (90%) пациентов был с 1 типом неоваскуляризации и отслойками ретинального пигментного эпителия, и при сравнении групп с эффективным были достоверно незначимыми. В литературе встречаются работы, показывающие влияние типа ХНВ на успех проводимой терапии. Как правило различия в «ответе» объясняют различным расположением неоваскулярного комплекса: под РПЭ, субретинально и интраретинально. Чем ближе к фоторецепторому слою сетчатки, тем раньше и тяжелее проявляются клинические симптомы эВМД. Другая теория - резистентность к VEGF, что означает, что ткани сетчатки, могут развить устойчивость к гипоксии и стать менее зависимыми от ангиогенеза или образование со временем более зрелой сосудистой сети, за счет реканализирования сосудов , что уменьшает ответ к антиангиогенной терапии. У пациентов 1 типа нВМД отмечается замедленное прогрессирование заболевания, и как следствие - повышение вероятности развития устойчивости к анти-VEGF терапии. Следовательно, эффективность лечения 1-го типа уступает эффективности лечения 2-го и 3-го типов. Однако в нашем исследовании влияние типа ХНВ на успех проводимой терапии выявлено не было, скорее всего большее влияние оказывает не тип ХНВ, а длительность патологического процесса и связанные с этим деструктивные изменения в сетчатке.

Роль ОРПЭ в патогенезе и лечении влажной формы ВМД является неоднозначной, а значение исходных функциональных показателей и анатомического состояния и функциональные показателей ОРПЭ на фоне анти-VEGF терапии все еще изучаются. В научной литературе последних лет особенно остро стоит вопрос о наличии спорных результатов анти-VEGF терапии у пациентов с ОРПЭ на фоне эВМД. Возможной причиной этого является отсутствие стандарта в диагностике и определения конечных точек в лечении.

Согласно проведенному нами сравнению эффективности лечения анти-VEGF препаратами клинически важная роль отводилась локализации ОРПЭ по отношению к зоне фовеа. При парафовеолярном расположении отслойки РПЭ к концу первого года проводимой терапии МКОЗ была статистически выше (0.53± 0,19 по сравнению с 0.45 ± 0,11, p= 0.04). А также влияние на эффективность оказывал типа отслойки РПЭ. Более высокие показатели остроты зрения после 1 года лечения наблюдались у пациентов с фиброваскулярным и серозным типом ОРПЭ -0,50±0,18 и - 0,45±0,10 соответственно по сравнению с геморрагическими-0,04± 0,007(p=0,004). (диаграмма 1) Данные результаты можно объяснить токсическим действием крови на клетки сетчатки. Поскольку ОРПЭ традиционно не рассматривается как показание к продолжению лечения в большинстве протоколов PRN, прогрессирующая декомпенсация нелеченых пациентов с ОРПЭ и ростом неоваскуляризации, а так же вторичным развитием интраретинальной жидкости и кровоизлиянием с формированием геморрагической ОРПЭ и, по-видимому, является ключевым фактором долгосрочной потери зрения [403].

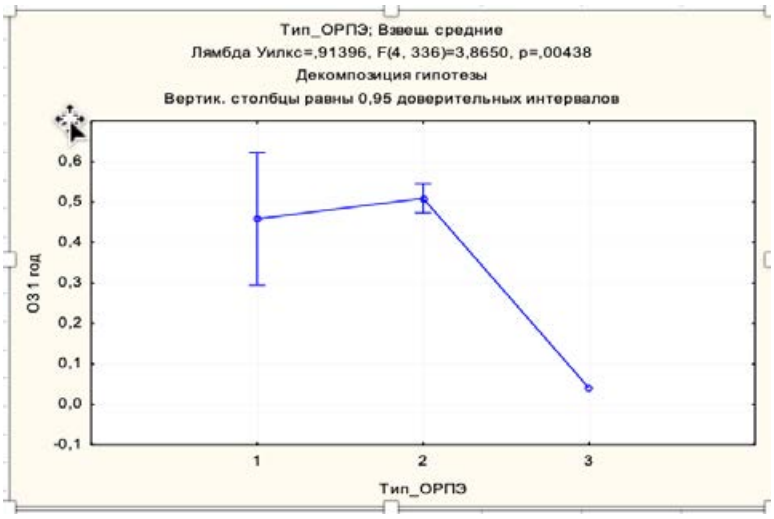

Диаграмма 1. Влияние Типа ОРПЭ на показатели МКОЗ по итогу 1 года лечения и наблюдения

Так же на эффективность проводимой терапии статистически достоверно оказывало отрицательное влияние наличие субретинального гиперрефлективного материала (p=0,04), который представляет собой скопление фиброзной ткани, кровяных клеток и фибрина под нейроэпителием. Перечисленный выше состав может меняться как с течением времени, так и на фоне анти-VEGF терапии. Мы предлагаем использовать СГРМ в качестве потенциального биомаркера для прогноза эффективности терапии неоваскулярной формы ВМД.

В дальнейшем мы провели аналогичный анализ по завершению третьего года терапии. Количество пациентов, продолжающих терапию до конца 3-го года составило 112. В первой группе 29 человек, во второй 83 человека. Распределение по типу неоваскуляризации в первой группе и во второй группе были сопоставимы. Количество глаз с отслойками ретинального пигметного эпителия в первой группе 27, против 74 во второй. Так же на 3 году наблюдения во второй группе преобладает количество пациентов с жидкостью под РПЭ (48 глаз) по сравнению с 16 глазами в первой группе.

Количество интравитреальных инъекций, сделанных за три года наблюдения, было сопоставимо в группах. В то же время количество загрузочных инъекций было выполнено у большего процента пациентов в первой группе 51,7% по сравнению с 42,2% во второй группе, но на третьем году исследования данный показатель, в отличие от результатов первого года оказался статистически незначимым. (p=0,78) Если проанализировать количество инъекций, то по сравнению с КИ Altair, где за 2 года в 2 группах (после 16 недели межъиньекционные интервалы препарата Афлиберцепт увеличивались на 2 и 4 недели соответственно) количество интравитреальных инъекций было сопоставимо за первый и второй год лечения и составило 10,4 [110], то в нашем исследовании за 2 года было выполнено меньшее количество инъекций, к концу 3 года - 11,5 в первой группе и 11,82 ИВВ во второй.(табл.15)

Таблица 15. Количество интравитреальных инъекций за 3 года наблюдения и лечения

Количество интравитреальных инъекций	**Успешное лечение (улучшение МКОЗ и ЦТС)**		**Неуспешное лечение (МКОЗ и ЦТС без изменений или ухудшение)**		**Всего**
	Абс.	**Доля, %**	**Абс.**	**Доля, %**	**Абс.**
Загрузочные дозы	15	51,7%	35	42,2%	50
Количество ИВВ в 1-ый год	5,1 ± 1,8		4,7 ± 2,0		4,8 ± 1,9
Количество ИВВ зв 2 -ой год	3,58± 2,28		3,51± 2,29		
Количество ИВВ за 3-й год	2,82± 2,27		3,61 ± 2,35		
Итого	11,5		11,82		

МКОЗ до начала лечения в первой группе составила 0,42 ± 0,2, после 3 -х лет терапии 0,65 ±0,29, во второй группе острота зрения снизилась на 0,14 . (p=0,009). В двух группах наблюдалось достоверное снижение ТЦЗС (p=0,0195). (табл. 16)

Таблица 16. Изменение МКОЗ и ТЦЗС в различных группах к концу третьего года лечения

Характеристики	**Успешное лечение (улучшение МКОЗ и ЦТС)**		**Неуспешное лечение (МКОЗ и ЦТС без изменений или ухудшение**		p
	До начала лечения	**В конце 3 года терапии**	**До начала лечения**	**В конце 3 года терапии**	
МКОЗ	0,42 ± 0,2	0,65 ±0,29	0,53 ± 0,2	0,39 ± 0,18	p=0,009
ТЦЗС (мкм)	483,6 ± 143,8	333,62 ±197,50	435,2 ± 184,0	360,95 193,89	p=0,0195

Как в конце первого года терапии наличие макулярной атрофии показало влияние на результат лечения в конце третьего года. В свою очередь типы атрофии достоверного влияния не оказывали на успешность лечения.

Еще одним маркером успешной терапии к концу третьего года было наличие субретинальной жидкости на старте терапии, не показавшее влияние на результат в конце первого года наблюдения (p=0,05). Согласно ряду ретроспективных исследований показатели МКОЗ, по прошествию 1 года терапии, были выше у пациентов с наличием субретинальной жидкости, авторы объясняют это возможным защитным эффектом СРЖ от развития макулярной атрофии. Таким образом, согласно новым подходам к лечению экссудативной формы ВМД, наличие небольшого количества СРЖ не является противопоказанием для увеличения межъинъекционных интервалов, в то время долгосрочные данные о влиянии СРЖ на анатомию макулярной зоны все еще отсутствуют и остаются дискутабельными. В результате полученных нами данных наличие субретинальной жидкости до начала терапии не сказывалось на МКОЗ в первый год лечения, но по итогу

3-летнего наблюдения благоприятно влияет на результаты лечения. Возможно, это связано с тем, что наличие изолированной субретинальной жидкости говорит о раннем сроке заболевания и лучшим ответом на терапию, а также, по мнению ряда авторов, наличие СРЖ замедляет развитие МА. (табл.17)

Таблица 17. Характеристика групп с различными результатами лечения при анализе 3-х лет терапии

Характеристики до начала терапии	**Успешное лечение (улучшение МКОЗ и ЦТС)**		**Неуспешное лечение (МКОЗ и ЦТС без изменений или ухудшение)**		**Всего**		p
	Абс.	**Доля, %**	**Абс.**	**Доля, %**	**Абс.**	**Доля, %**	
Число глаз	29	25,9%	83	74,1%	112		
Число пациентов	-	-	-	-	100		
Женщины	-	-	-	-	72	72,0%	
Возраст, лет	75,9 ± 7,9	-	76,1 ± 7,6	-	76,0 ± 7,7		
Правый глаз					61	54,5%	
Левый глаз					51	45,5%	
Тип ХНВ:							
1 тип	16	55,2%	37	48,7%	53	50,5%	p=0,663

Продолжение таблицы 17.

2 тип	11	37,9%	26	34,2 %	37	35,2 %	p=0,82
РАП	1	3,4%	11	14,5 %	12	11,4 %	p=0,172
ПХВ	1	3,4%	2	2,6%	3	2,9%	p=1,0
ОРПЭ до начала лечения	27	93,1%	74	89,2 %	101	90,2 %	p=0,725
ОРПЭ в центре до начала лечения	25	86,2%	60	72,3 %	85	75,9 %	p=0,206
ОРПЭ парамакулярно до начала лечения	22	75,9%	52	62,7 %	74	66,1 %	p=0,256
Тип_ОРПЭ до начала лечения							p=0,256
Серозная	3	10,3%	9	10,8 %	12	10,7 %	p=0.130
Васкулярная	26	89,7%	74	89,2 %	100	89,3 %	p=0,82
Атрофия РПЭ	0	0,0%	8	9,6%	8	7,1%	p=0.110
Макулярная атрофия до начала лечения	1	3,4%	15	18,1 %	16	14,3 %	p=0.051
Полная атрофия РПЭ и внутренних слоев до начала лечения	2	6,9%	5	6,0%	7	6,3%	p=0.668
Неполная атрофия РПЭ и внутренних слоев до начала лечения	3	10,3%	10	12,0 %	13	11,6 %	p=1.000
Полная атрофия внутренних слоев до начала лечения	0	0,0%	8	9,6%	8	7,1%	p=0.110

Продолжение таблицы 17.

Неполная атрофия внутренних слоев до начала лечения	0	0,0%	4	4,8%	4	3,6%	p=0.571
Материал над РПЭ до начала лечения	17	58,6%	34	41,0%	51	45,5%	p=0.130
Жидкость под РПЭ до начала лечения	16	55,2%	48	57,8%	64	57,1%	p=0.110
Объём общий до начала лечения	9,1 ± 1,7		8,8 ± 1,5		8,9 ± 1,5		p=0,256
СРЖ до начала лечения	73	105,0%	29	88,0%	102	91,1%	p=0.051
Интраретинальные включения до начала лечения	29	100,0%	79	95,2%	108	96,4%	p=0.571
Интраретинальные депозиты до начала лечения	8	27,6%	20	24,1%	28	25,0%	p=0,663
ИРЖ до начала лечения	12	41,4%	39	47,0%	51	45,5%	p=0.668

Долгосрочные результаты среди пациентов с эВМД, получающих лечение анти-VEGF препаратами, могут быть связаны со множеством сложных факторами. К ним относятся неумолимое прогрессирование ХНВ из-за повышенной активации VEGF или других ангиогенных медиаторов, эффекты других глазных заболеваний, связанных с ВМД и возрастом, несоблюдение пациентом режима лечения, отсутствие наблюдения и мониторинга за пациентом и позднее назначение врачом инъекций анти-

VEGF препаратов. У большого количества пациентов диагноз эВМД выявляется на поздней стадии и промежуток между постановкой диагноза и началом лечения занимает значительный период времени, что определяет неудовлетворительные результаты. Более того, ведение пациентов с эВМД осложняется сопутствующими заболеваниями, связанными с возрастом и заболеванием, которые могут ухудшить качество жизни и результаты лечения. Все вышеперечисленное необходимо учитывать при первичной беседе с пациентом и его родственниками. Пациенту необходимо объяснить, что данное заболевание является хроническим, а также разъяснять важность загрузочных доз и соблюдение межьиньекционных интервалов. Для снижения бремени лечения назначать дату следующего ОКТ, осмотра и повторной инъекции непосредственно в день проведения лечения. Увеличение интервалов должно составлять не более 2 недель, под контролем ОСТ.

Нами были выявлены признаки, влияющие на эффективность проводимой терапии на 1 и 3 году. К положительным признакам по итогу 1 года лечения можно отнести парамакулярное расположение ОРПЭ (p=0,05), через 3 года наличие субретинальной жидкости (p=0,05) на старте терапии. Также при прогнозировании эффективности проводимой терапии необходимо учитывать присутствие таких отрицательно влияющих факторов, как полную и неполную атрофию наружных слоёв и РПЭ (p=0,05), наличие субретинального гиперрефлективного материала (p=0,040), а также характер отслойки ретинального пигментного эпителия (p=0,04). На наш взгляд, информацию о наличие данных параметров и их влиянии на зрительные функции необходимо донести до пациента до начала лечения.

Клинический пример

Клинический пример 3. Пациент А., 72 лет, обратился с жалобами на снижение зрения правого глаза. На момент контрольного осмотра: Vis OD=0,35 н/к. Vis OS=0,9 н/к. Офтальмоскопия правого глаза: ДЗН бледно-розовый, границы четкие, ход и калибр сосудов не изменен. В макулярной области диспигмениация, признаки макулярной атрофии. На периферии сетчатки без очаговых изменений.

При проведении ОКТ макулярной области на приборе Spectralis HRA+OCT «Heidelberg Engineering» (Германия) с применением функции усреднения сканов обнаружен интраретинальный отек, признаки макулярной атрофии (дорожка гипертрансмиссии).

Поставлен диагноз экссудативная форма возрастной макулярной дегенерации.

Было проведено 6 интравитреальных инъекций анти-VEGF препаратом. По итогу 1 года дечения по данным ОКТ отмечается положительная динамика- резорбция интраретинального отека, отслойка ретинального пигментного эпителия прилегла, признаки макулярной атрофии сохраняюся (дорожка гипертрасмиссии в цетральной зоне).

Рекомендовано дальнейшее динамическое наблюдение и интравитреальные инъекции анти-VEGF препарата.

ОКТ до начала лечения.

ОКТ до начала лечения. ОЗ 0,35

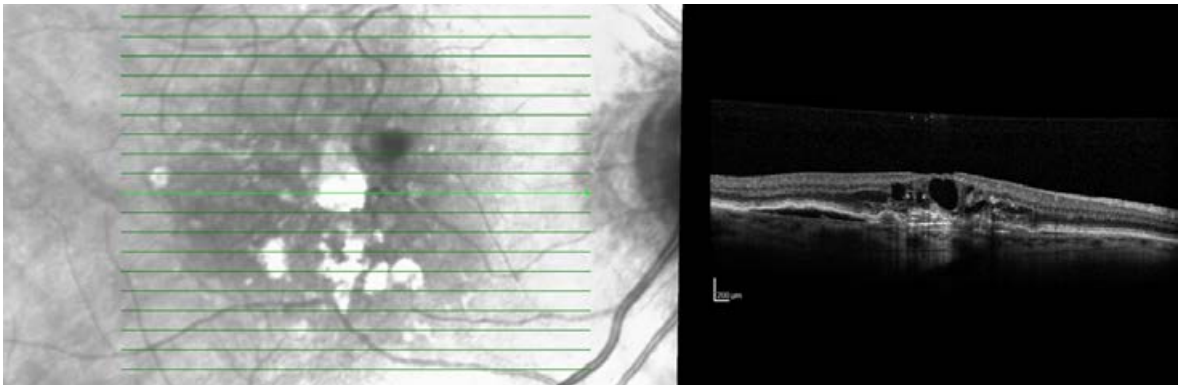

Рисунок 15. ОКТ правого глаза. Участки макулярной атрофии РПЭ, интраретинальный отек, отслойка ретинального пигментного эпителия. МКОЗ 0,35

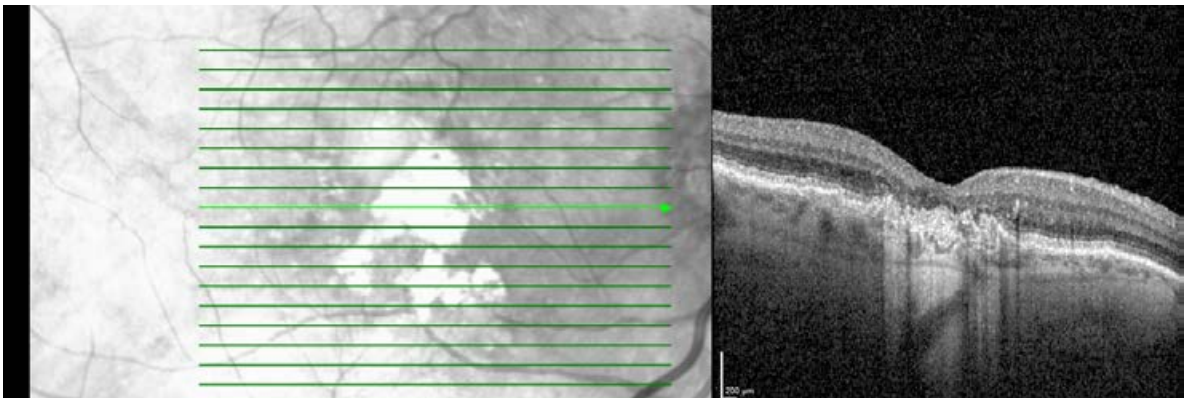

Рисунок 16. ОКТ правого глаза. Через 1 год после начала лечения (6 ИВВ анти-VEGF препарата). Участки макулярной атрофии РПЭ, интраретинальный отек, отслойка ретинального пигментного эпителия. МКОЗ 0,4

Клинический пример 4. Пациент Р., 69 лет, обратился с жалобами на снижение зрения правого глаза. На момент контрольного осмотра: Vis OD=0,25 н/к. Vis OS=1,0 н/к. Офтальмоскопия правого глаза: ДЗН бледно-розовый, границы четкие, ход и калибр сосудов не изменен. В макулярной области остлойка ретинального пигментного эпителия. На периферии сетчатки без очаговых изменений.

При проведении ОКТ макулярной области на приборе Spectralis HRA+OCT «Heidelberg Engineering» (Германия) с применением функции усреднения сканов обнаружена ОРПЭ, субретинальный отек.

Поставлен диагноз экссудативная форма возрастной макулярной дегенерации.

Было проведено 7 интравитреальных инъекций анти-VEGF препаратом. По итогу 1 года дечения по данным ОКТ отмечается положительная динамика- резорбция субретинального отека, отслойка ретинального пигментного эпителия сохраняется.

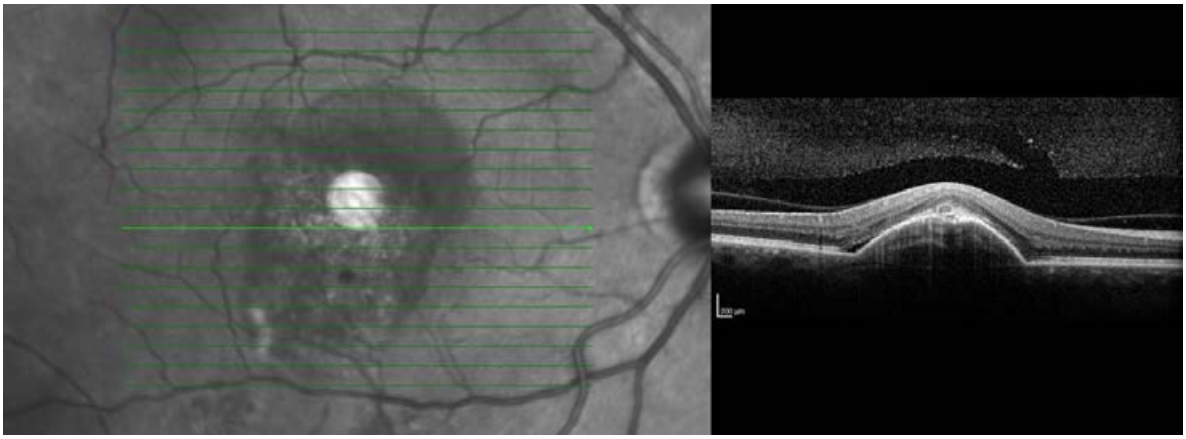

Рисунок 17. ОКТ правого глаза. Субретинальный отек, отслойка ретинального пигментного эпителия. МКОЗ 0,30

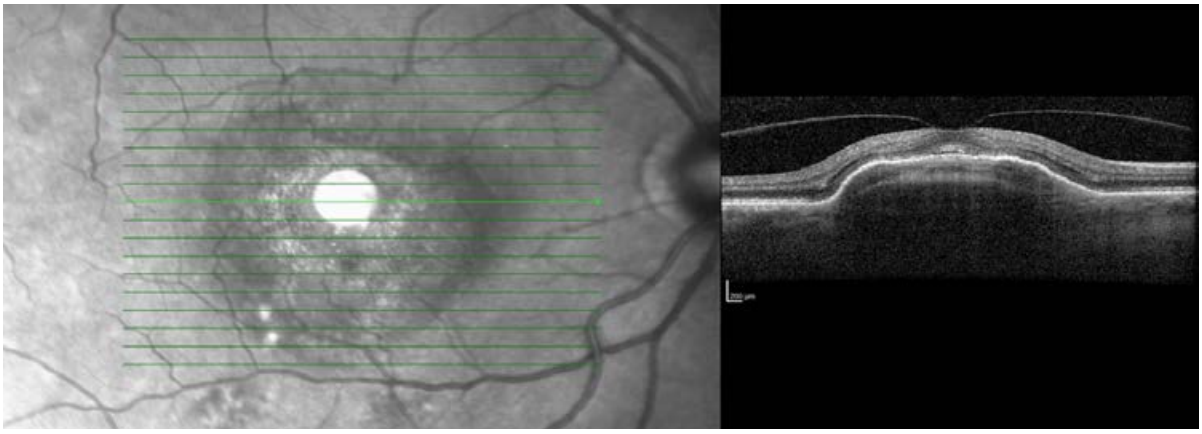

Рисунок 18. ОКТ правого глаза через 1 год после лечения анти-VEGF препаратом. Субретинальный отек, отслойка ретинального пигментного эпителия. МКОЗ 0,35

Клинический пример 5. Пациент П., 68 лет, обратился с жалобами на снижение зрения правого глаза, появления темного пятна перед правым глазом и искажение линий. На момент контрольного осмотра: Vis OD=0,5. Vis OS=0,85. Офтальмоскопия левого глаза: ДЗН бледно-розовый, границы четкие.Ход и калибр сосудов не изменен. В макулярной области отек, парамакулярно отслойка ретинального пигментного эпителия.

При проведении ОКТ макулярной области на приборе Spectralis HRA+OCT «Heidelberg Engineering» (Германия) с применением функции усреднения сканов обнаружена субретинальная жидкость, парафовеолярно отслойка ретинального пигметного эпителия , гиперрефлективный слой под РПЭ.

МКОЗ правого глаза 0,5

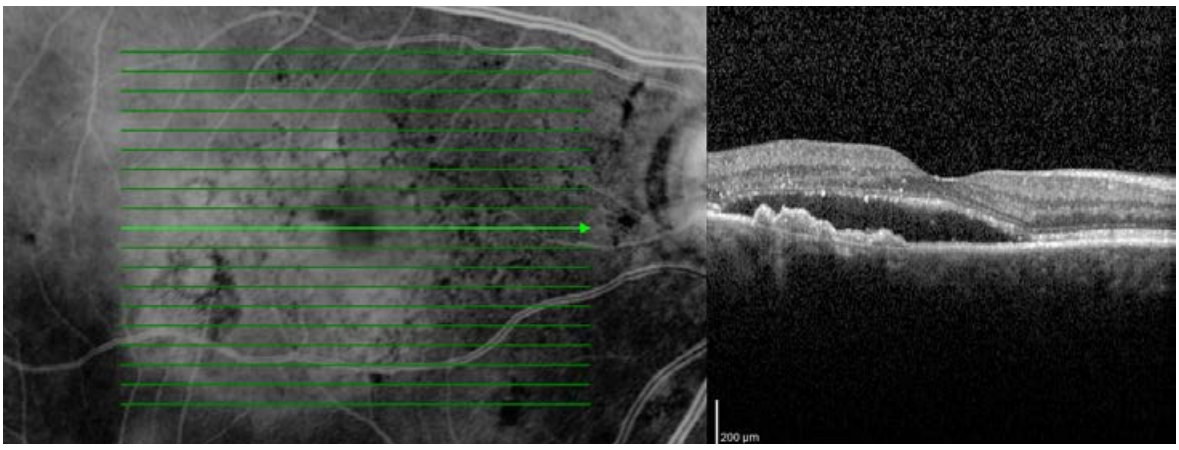

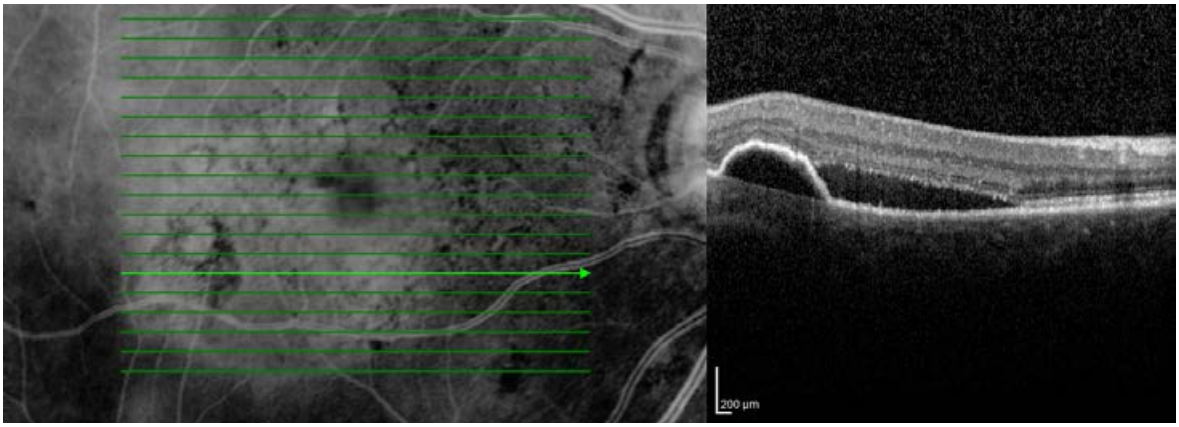

Рисунок 19а и 19б. ОКТ правого глаза. Субретинальный отек, ОРПЭ парамакулярно.

Поставлен диагноз возрастная макулярная дегенерация левого глаза, экссудативная форма, парамакулярно ОРПЭ. Рекомендовано проведение трех загрузочных интравитреальных инъекций анти-VEGF препарата с последующим динамическим наблюдением и переходом на режим T&E.

3 загрузочные ИВВ анти- VEGF с переходом на режим T&E. Общее количество выполненных ИВВ в течение 1 года -7.

МКОЗ правого глаза 0,8

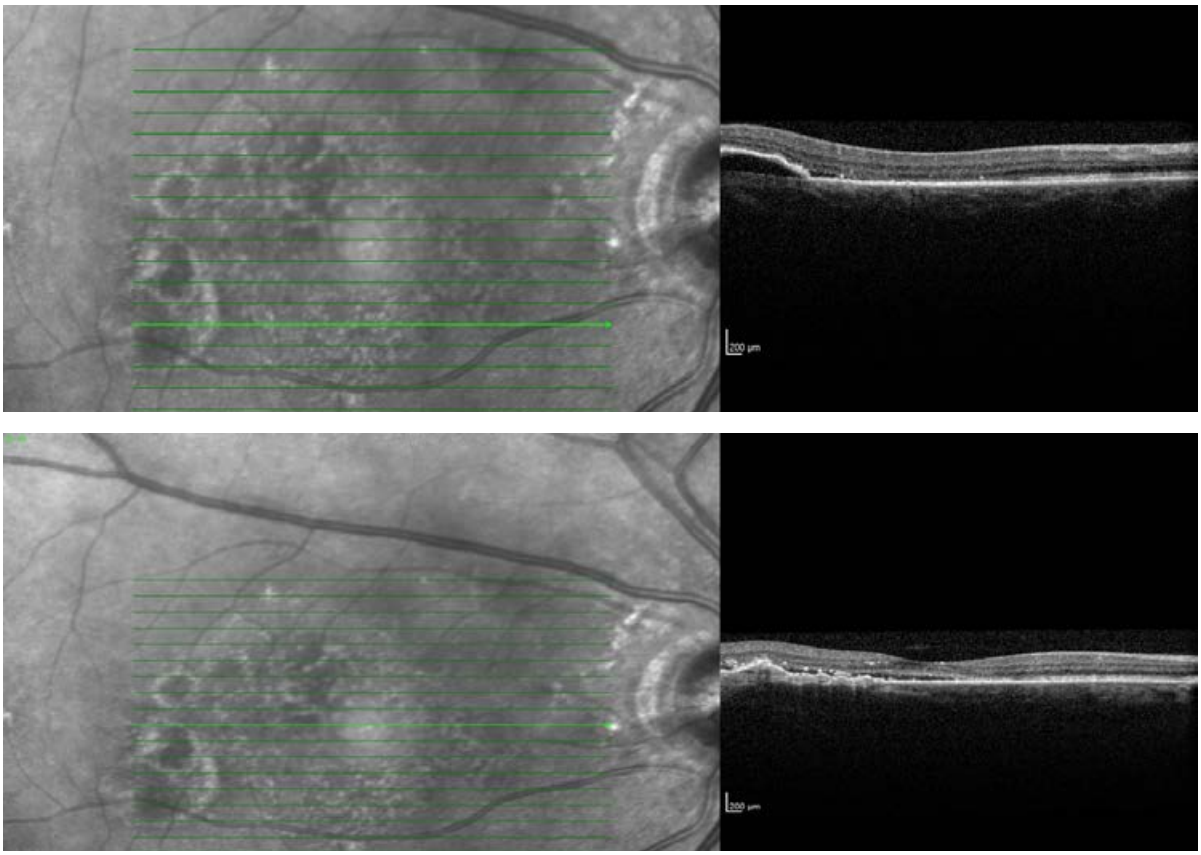

Рисунок 20а и 20б. Через 1 год после начала лечения (7 ИВВ анти-VEGF препарата). Значительная резорбция субретинальной жидкости. ОРПЭ уменьшилась.МКОЗ 0,8

3.4. Результаты применения нового фиксированного режима T&E

В данном исследовании произведён анализ влияния количества интравитреальных инъекций анти-VEGF препаратов в первый год наблюдения на отдалённые результаты лечения (3 года). Нами были проанализированы данные пациентов, получивших 3 последовательные ежемесячные загрузочные дозы анти-VEGF препаратами, в дальнейшем переведённых на два различных режима ИВВ терапии. Согласно международным протоколам ведения пациентов с эВМД, наличие 3 последовательных загрузочных ежемесячных доз, независимо от используемой стратегии лечения, является обязательным, поэтому группа пациентов без загрузочных доз в анализ включены не были. Как было показано в клиническом исследовании CATT, где пациенты получали лечение в режиме Pro Re Nata (PRN) без обязательных загрузочных доз после одной инъекции препарата ранибизумаба либо бевацизумаб, имели более низкие средние показатели остроты зрения и менее выраженное снижение толщины центральной зоны сетчатки по сравнению с пациентами в группе непрерывного ежемесячного фиксированного дозирования препарата бевацизумаба [325].

В данный анализ вошли 2 группы пациентов с различными схемами введения: 1 группа PRN- менее 5 инъекций (103 человек) и 2 T&E -более 6 инъекции в первый год наблюдения (163 человека). Острота зрения до начала лечения в первой группе составила 0,43±0,2 во - второй 0,45±0,24, статистической разницы между пациентами не было. Эффективность в различных группах на 1, 2 и 3 году наблюдения оценивали по количественным показателям (МКОЗ, ЦТС, общий объём в центральной

зоне сетчатки) и качественным показателям (интраретинальная, субретинальная и жидкость под РПЭ, субретинальный гиперрефлективный материал над РПЭ).

Статистически значимых различий в средних показателях МКОЗ в конце 1 года наблюдения у пациентов найдено не было. Показательными были 2 и 3 годы наблюдения. Мы видим существенную разницу в значениях показателей МКОЗ у пациентов, получивших 5 и менее инъекций, по сравнению со значениями показателей МКОЗ у пациентов, получивших 6 инъекций на 2 году наблюдения и лечения (0,47±0,27 в первой группе по сравнению с 0,56±0,22 во второй (p= 0,03).

В конце 3-летнего периода наблюдения разница в МКОЗ между теми, кто получил менее 5 инъекций, и теми, кто получил 6 инъекций и более, составила 0,13 в пользу последних. (таблица 18)

В таких схемах лечения, как PRN, пациенты получают интравитреальные инъекции анти-VEGF препаратов только при реактивации болезни, чтобы снизить частоту инъекций и снизить затраты. Пациенты обычно следуют ежемесячному графику посещений клиники, где решение о повторном лечении при каждом посещении основывается на наборе критериев, заранее определённых врачом (например, оценка МКОЗ и ОКТ / флуоресцентной ангиографии). Результаты, полученные с помощью этого режима, во многом зависят от критериев повторного лечения, используемых лечащим врачом, и от того, насколько строго они соблюдаются.

Достоверную разницу в значениях толщины центральной зоны сетчатки мы наблюдали только на втором и третьем году наблюдения, в группе с 6-ю и более инъекциями, значения ЦТЗ были выше по сравнению с первой группой ($p \leq 0,05$). (таблица 18) Если рассматривать только количественные показатели МКОЗ и ЦТЗС, то данные значения кажутся противоречивыми, поэтому оценка качественных показателей является обязательной.

При анализе вышеперечисленных качественных показателей, мы обнаружили, что ИРЖ встречалась в меньшем проценте случаев во второй

группе в конце 3 года наблюдения (p= 0,05) и в то же время наблюдалось статистически достоверное увеличение остроты зрения во 2 группе по сравнению с первой, что может быть объяснено большим количеством инъекций и лучшим контролем над ИРЖ на 3 году наблюдения. Количество глаз с наличием СРЖ было выше во 2 группе, однако это было статистически незначимым (p = 0,461).

Таблица 18. Анализ данных влияния количества инъекций на различные показатели

Характеристики	**5 и менее инъекций**	**6 и более инъекций**	**Показатель p**
МКОЗ до лечения	0,43±0,2	0,48±0,24	0,064
МКОЗ 1 год	0,49±0,24	0,53±0,27	0,76
МКОЗ 2 год	0,47±0,27	0,56±0,22	0,03
МКОЗ 3 год	0,48±0,25	0,61±0,23	0,05
ЦТС до лечения	490,68±202,03	479,14±154,84	0,75
ЦТС 1 год	361,72±126,29	394,43±116,13	0,78
ЦТС 2 год	374±104,31	425,92±130,38	0,05
ЦТС 3 год	373,42±120,93	421,91±104,91	0,05
Общий объем 1 год	8,39±0,99	8,22±2,04	0,89
Общий объем 2 год	7,61±2,63	8,39±2,05	0,67
Общий объем 3 год	8,34±1,07	8,79±1,22	0,76
ИРЖ 1 год (% от общего числа пациентов)	56,70%	36,50%	0,089
ИРЖ 2 год(% от общего числа пациентов)	38,60%	69,20%	0,06
ИРЖ 3 год(% от общего числа пациентов)	61,10%	36,40%	0,05
Жидкость под РПЭ 1год(% от общего числа пациентов)	59,300%	61,30%	0.67
Жидкость под РПЭ 2год(% от общего числа пациентов)	58,60%	61,5%	0,78
Жидкость под РПЭ 3год(% от общего числа пациентов)	55,60%	90,9%	0,125
Материал над РПЭ 1 год(% от общего числа пациентов)	49,20%	25,8%	0,474

Продолжение таблицы 18.

Материал над РПЭ 2 год(% от общего числа пациентов)	25,90%	30,8%	0,81
Материал над РПЭ 3 год(% от общего числа пациентов)	17,10%	18,2%	0,43
СРЖ 1 год(% от общего числа пациентов)	60%	71,4%	0,19
СРЖ 2 год(% от общего числа пациентов)	63,90%	61,5%	0,68
СРЖ 3 год(% от общего числа пациентов)	63,90%	81,8%	0,461

Оценка схем лечения в реальной клинической практике показала, что большинство пациентов приходили на плановое обследование и терапию реже, чем было рекомендовано, что приводило к худшим показателям МКОЗ. В нашей работе режим PRN показал не только худший функциональный результат, но и морфологический. Ключевым морфологическим фактором, влияющим на МКОЗ, было наличие интраретинальной жидкости (p =0,05).

По сравнению с фиксированной дозировкой, увеличенные интервалы лечения в режиме T&E могут снизить нагрузку на пациентов и клинику за счет уменьшения количества посещений больницы и общего количества инъекций. В режиме T&E лечение начинается с серии ежемесячных нагрузочных доз. Затем интервал лечения постепенно увеличивается до тех пор, пока не будет найден оптимальный интервал для поддержания стабильных результатов каждого пациента. Если активность заболевания возобновляется, интервал лечения может быть сокращен в зависимости от конкретных критериев.

В рамках данного исследования была произведена оценка регулярности ИВВ в группе 6 и более, поскольку количество инъекций не всегда соответствует правильному режиму ведения пациентов с экссудативной формой ВМД.

2. Влияние фиксированного и нефиксированного режима T&E на успешность терапии

С учетом полученных выше данных было проанализировано влияние фиксированного режима Анти-VEGF терапии, типа неоваскуляризации и вводимого препарата в первый год лечения пациентов, получивших более 6 инъекций, с обязательным условием наличия загрузочного курса. Пациенты были разделены на 2 группы: с фиксированным и нефиксированным режимом лечения.

В начале исследования обе группы были сопоставимы по МКОЗ. Через год после начала терапии, в обоих группах было выполнено 6 и более инъекций, но в 1 группе инъекции выполнялись с фиксированном режимом, а в другой нет.

МКОЗ в группе с фиксированным лечением в конце 1 года терапии составила 0,62 ± 0,06, в то время как в группе с нефиксированным лечением 0,39 ±0,067798 (p=0,01) (диаграмма 2) таким образом, фиксированный, режим введения анти- VEGF препаратов положительно влияет на остроту зрения .

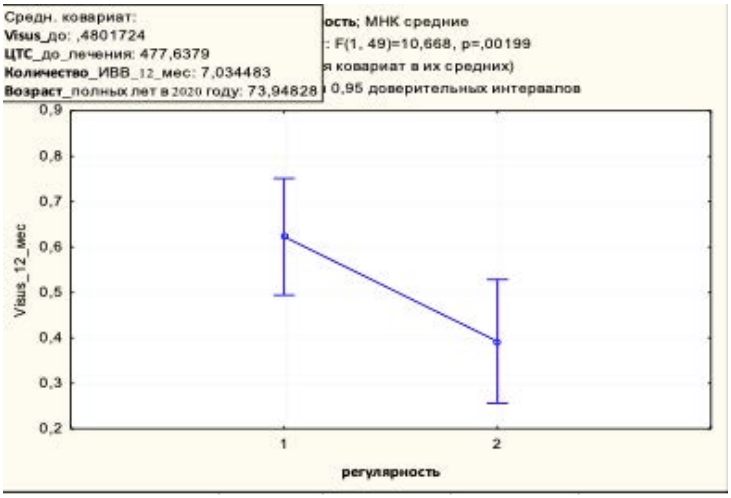

Диаграмма 2. Сравнение показателей МКОЗ на 1 году лечения у пациентов, получавших 6 и более ИВВ с фиксированный (1) и нефиксированным режимами.(2)

2.2. Влияние фиксированного и нефиксированного режима введения ИВВ на ОЗ на 2 году лечения

Ту же самую тенденцию мы наблюдали на втором году лечения. Среднее количество ИВВ на 2 году лечения было сопоставимо между группами и составило 3,2±0,87. Таким образом, можно сделать вывод, что регулярность лечения в первый год влияет на отдаленные результаты. В группе с фиксированным лечением острота зрения была выше по сравнению с нефиксированным (0,64 ±0,29 и 0,39±0,21 соответственно) (p=0.05).

Нами была получена статистически значимая разница между фиксированным режимом введения анти-VEGF препаратов и остротой зрения, что подтверждается результатами международных исследований.

Так PERSEUS ранее показало четкую связь между последовательным, регулярным лечением и положительным результатом в показателях МКОЗ через год после начала лечения. Этот апостериорный анализ предоставляет дополнительные доказательства, которые показывают, что эти положительные исходы, вероятно, были обусловлены не только количеством инъекций, но, скорее, последовательность и регулярность лечения также важны для достижения оптимальных результатов МКОЗ у пациентов с эВМД [452]. В исследование PERSEUS средний интервал между ИВИ был численно сопоставим между когортами регулярного и нерегулярного лечения. Однако стандартное отклонение от среднего значения было больше в когорте нерегулярной терапии, что указывает на высокую степень вариабельности интервалов, с которыми проводились инъекции. Данная разница в степени дисперсии значений интервалов между ИВИ была особенно выражена на этапе перехода пациентов с начальной фазы загрузочных ИВИ на поддерживающую терапию, что соответствует интервалу между 3-й и 4-й ИВИ. В подгруппе «наивных» пациентов, получавших терапию регулярно, средний интервал между 3-й и 4-й инъекциями составил 59,5 ± 7,1 дня; при этом в подгруппе «наивных» пациентов с нерегуляр- ными ИВИ при аналогичном среднем значении

соответствующего интервала (58,9 дней) стандартное отклонение было ~3,5 раза больше и составило ±24,5 дня. [452]

В 12-месячном анализе всей исследуемой популяции нефиксированное лечение было связано со значительно меньшим приростом МКОЗ.

В отличие от нашего анализа, где оценивалось влияние 2-х режимов введение анти- VEGF препаратов на МКОЗ на протяжении 2-х летнего периода, в исследовании PERSEUS оценивался лишь первый год наблюдения.

Морфологический результат

За два года наблюдения была выявлена положительная динамика, выраженная в уменьшении ЦТС до и после лечения, однако статистически достоверной разницы между используемыми режимами получено не было. (1 год – p=0,87, 2 год – p=0,59, 3 год – 0,37).(табл.19)

Таблица 19. Анализ данных влияния количества инъекций на различные показатели

Характеристики	**6 и более нерегулярно**	**6 и более регулярно**	**p**
ЦТЗС до лечения	460,54±146,17	474,55±154,74	0,87
ЦТЗС 1 год	379,36±98,22	395,37±164,53	0,59
ЦТЗС 2 год	369,21±108,47	386,18±123,77	0,83
ЦТЗС 3 год	324,12±118,32	346,58±124,61	0,37
Общий объем 1 год	7,89±1,70	8,20±1,48	0,21
Общий объем 2 год	5,72±3,41	6,23±3,87	0,57
Общий объем 3 год	5,04±3,00	6,08±3,55	0,65

Влияние фиксированного режима на тип неоваскуляризации

Так же была обнаружена разница эффективности режимов введения анти-VEG препаратов при различных типах неоваскуляризации. В данной части

исследования пациенты были разделены на 4 группы в зависимости от типа неоваскуляризации (1 тип, 2 тип, 3 тип(РАП) и 4 тип (ПХВ)). У пациентов с ПХВ только регулярное введение анти-VEGF препаратов показало свою эффективность, выражающеюся в повышение остроты зрения. В остальных группах оба режима введения были эффективны. (диаграмма 3)

Таким образом, разработанный нами фиксированный режим в течение не менее 1 года может быть важным фактором, влияющим на улучшение остроты зрения у пациентов с ПХВ, в тоже время у больных с 1,2 и 3 типом может применятся более гибкий график (p=0,02). (диаграмма 3)

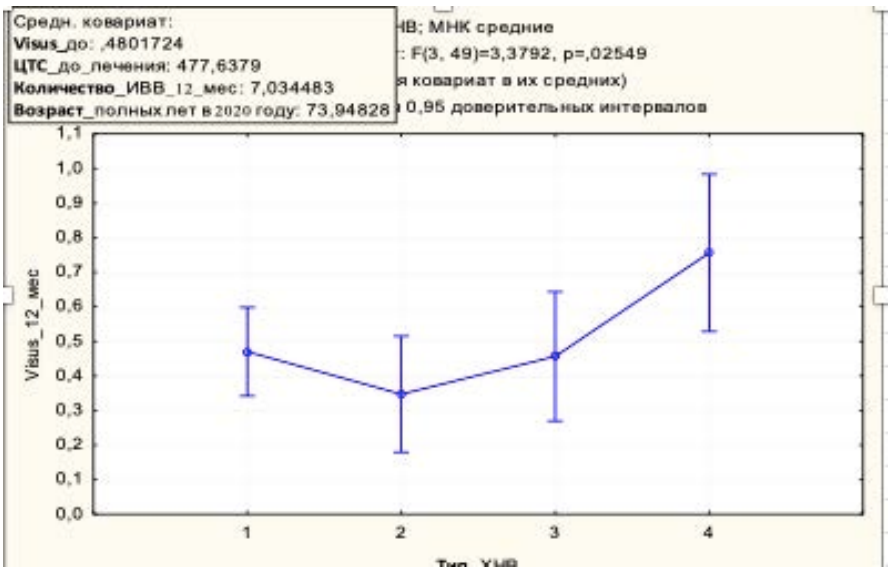

Диаграмма 3. Влияние фиксированного режима на тип неоваскуляризации

1- 1 Тип Неоваскуляризации, 2 – 2 Тип неоваскуляризации, 3 – 3 тип Неоваскуояризации и 4- ПХВ

2.3 Влияние препарата на показатели МКОЗ при фиксированном режиме введения.

Разработанный нами фиксированный режим введения анти- VEGF препаратов положительно влияет на остроту зрения. Фиксированное лечение в течение не менее 1 года может быть важным фактором, влияющим на улучшение остроты зрения у пациентов с ПХВ, в то же время у больных с 1,2 и 3 типом может применяться более гибкий график. Была найдена статистическая значимая разница между вводимыми препаратами при регулярном режиме дозирования. Препарат афлиберцепрт показал свои преимущества по сравнению с ранибизумабом (p=0,003). Таким образом, фиксированное лечение может привести к лучшим визуальным и анатомическим результатам, тогда как нефиксированный режим T&E при аналогичном количестве инъекций приводит к менее устойчивым положительным результатам.

В данном исследовании была найдена статистическая значимая разница между вводимым препаратом при регулярном режиме дозирования. Так, наблюдения выявили более высокие показатели остроты зрения в группе с афлиберцептом по сравнению с показателями МКОЗ в группе с афлиберцептом выявила более высокие показатели остроты зрения, по сравнению с ранибизумабом. что может быть обусловлено более правильным выбором схем лечения и использования с основном режима фиксированного T&E, в то время как группа с ранибизумабом получала лечение в режиме нефиксированного T&E. Даже при максимальной инъекционной нагрузке (регулярный режим введения) препарат афлиберцепрт показал свои преимущества (афлиберцепт - МКОЗ 0,45±0,07, ранибизумаб - МКОЗ 0,36±0,12). Эти данные подтверждаются в 3 группе, где показатели остроты зрения увеличились после смены препаратов. (p=0,003). (диаграмма 4)

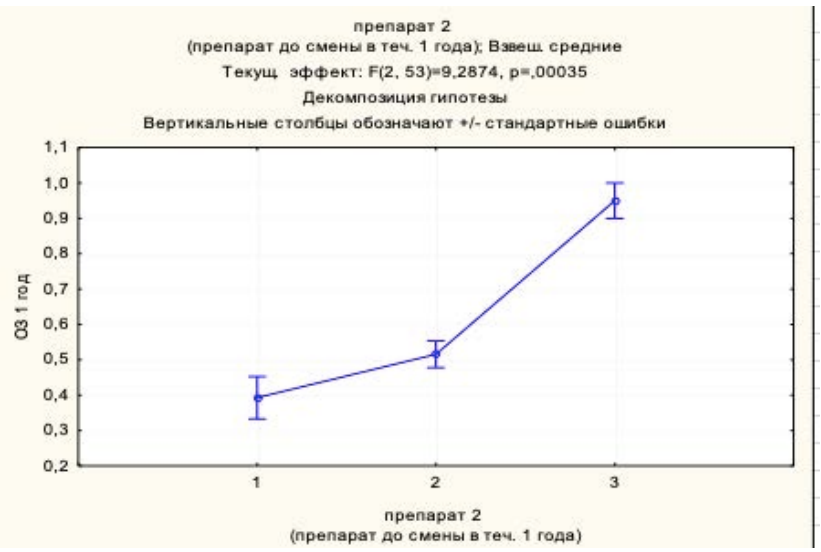

Диаграмма 4. Влияние препарата на показатели МКОЗ при фиксированном режиме введения.

1. Фиксированный режим, ранибизумаб
2. Фиксированный режим, афлиберцепт
3. Переключение с ранибизумаба на афлиберцепт (критерий если после трех загрузочных ИВВ оставалась ИРЖ, поскольку именно она влияла на функциональный и морфологический результат.

Клинический пример

Клинический пример 6. Пациентка Л., 77 лет, обратилась с жалобами на снижение зрения левого глаза, появления темного пятна перед левым глазом. На момент контрольного осмотра: МКОЗ OD=1,0. OS=0,55. Офтальмоскопия левого глаза: ДЗН бледно-розовый, границы четкие. Ход и калибр сосудов не изменен. В макулярной области отек, ОРПЭ.

При проведении ОКТ макулярной области на приборе Spectralis HRA+OCT «Heidelberg Engineering» (Германия) с применением функции усреднения сканов обнаружена субретинальная жидкость жидкость, ОРПЭ.

МКОЗ левого глаза 0,55

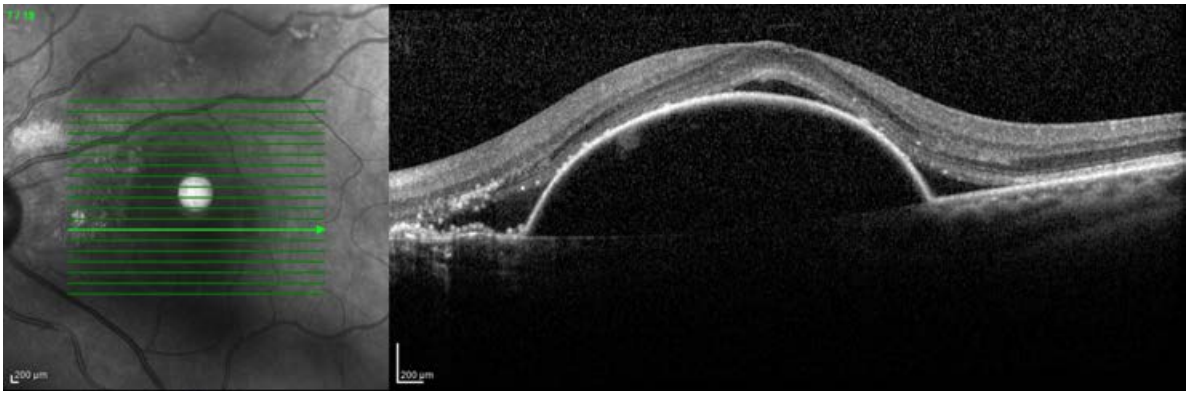

Рисунок 21. ОКТ левого глаза до начала терапии. Субретинальный отек, ОРПЭ МКОЗ 0,55

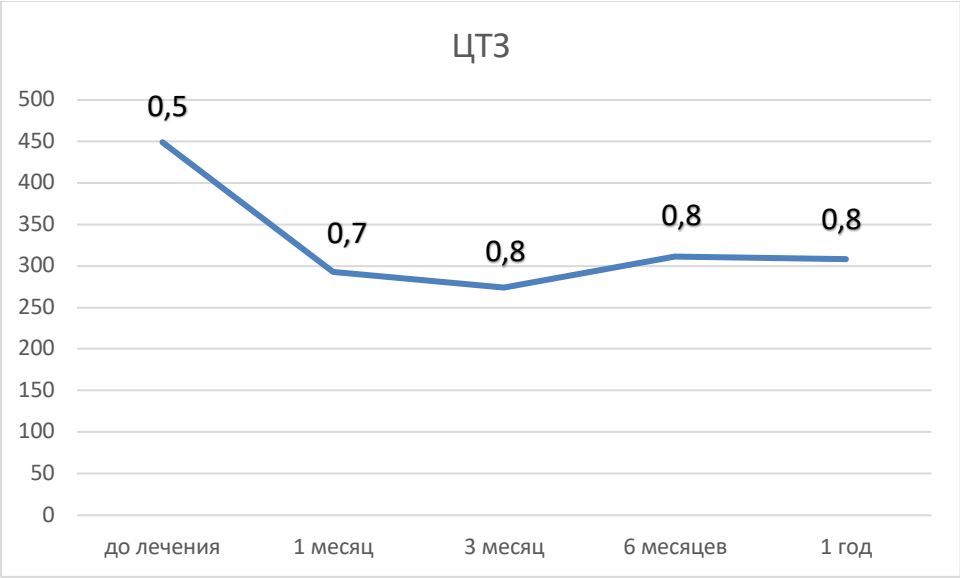

Диаграмма 5. Изменение МКОЗ и ТЦС при фиксированном режиме введения анти-VEGF препарата у пациента Л.

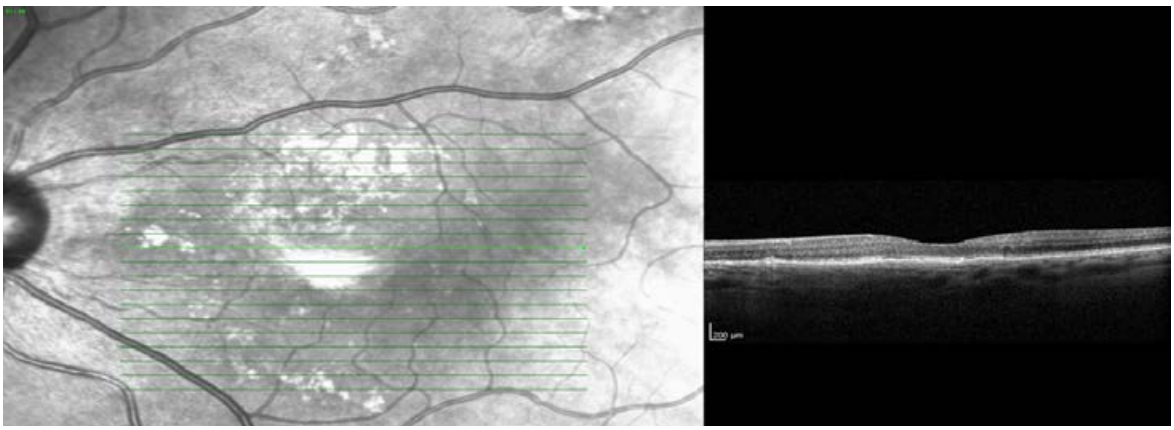

Рисунок 22. ОКТ левого глаза через год после фиксированного T&E режима. Субретинальный отек, ОРПЭ- резорбировались. МКОЗ 0,85

Клинический пример 7. Пациент В., 75 лет, обратился с жалобами на снижение зрения правого глаза. На момент контрольного осмотра: МКОЗ OD=0,4. OS=0,95. Офтальмоскопия правого глаза: ДЗН бледно-розовый, границы четкие. Ход и калибр сосудов не изменен. В макулярной области отек, ОРПЭ.

При проведении ОКТ макулярной области на приборе Spectralis HRA+OCT «Heidelberg Engineering» (Германия) с применением функции усреднения сканов обнаружена субретинальная жидкость жидкость, ОРПЭ.

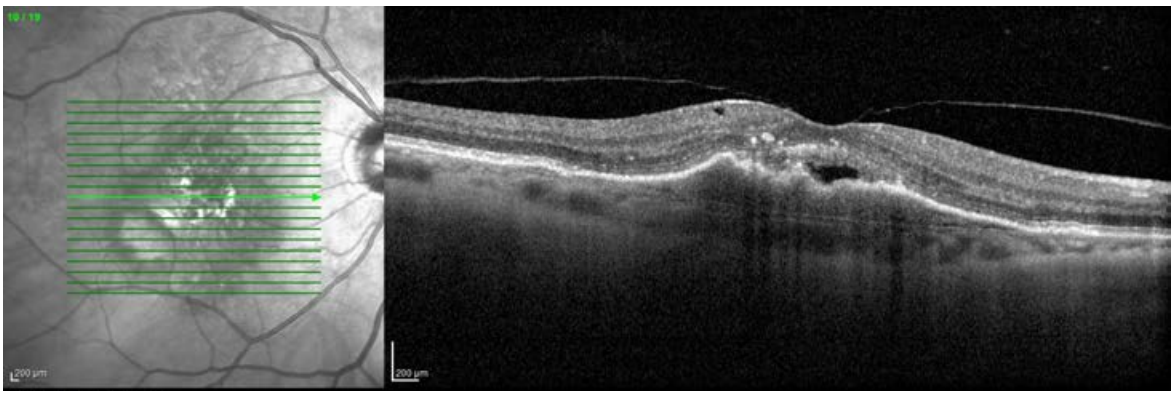

Рисунок 23. ОКТ правого глаза до начала терапии. Субретинальный отек, ОРПЭ МКОЗ 0,55

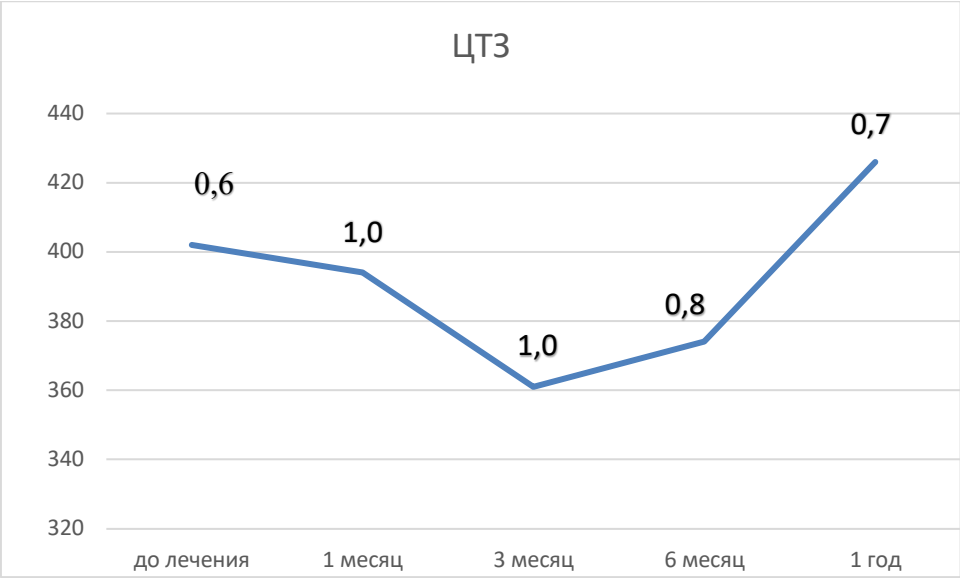

Диаграмма 6. Изменение МКОЗ и ТЦС при нефиксированном режиме введения анти-VEGF препарата у пациента В.

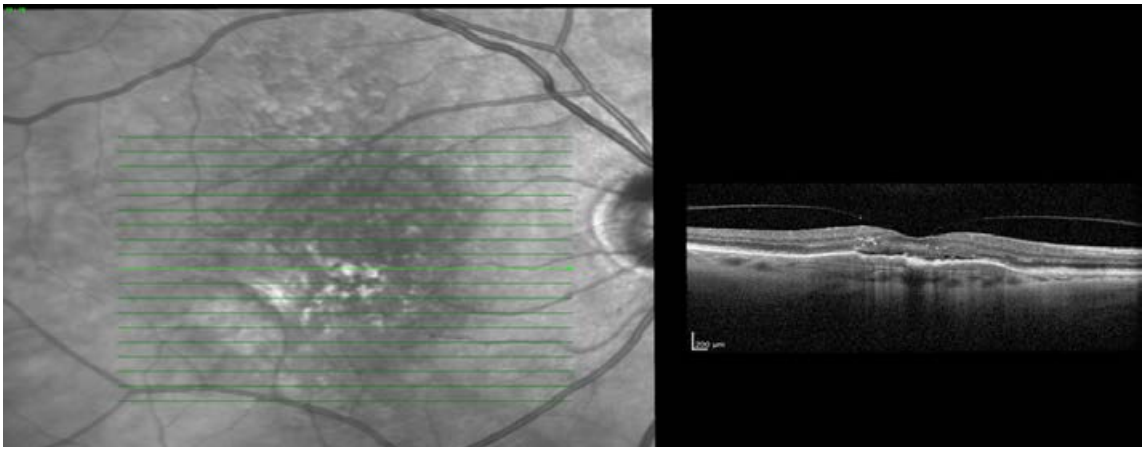

Рисунок 24. ОКТ правого глаза через год после нефиксированного T&E режима. Субретинальный отек и ОРПЭ- уменьшились, но сохранятся. МКОЗ 0,85

При сравнении режимов PRN и T&E, режим PRN показал не только худший функциональный результат, но и морфологический. Ключевым морфологическим фактором, влияющим на МКОЗ, было наличие интраретинальной жидкости (p=0,05). Так же был проанализирован фиксированный и нефиксированный режим T&E. МКОЗ в группе с фиксированным лечением в 1 год терапии составила 0,62 ± 0,06, в то время

как в группе с нефиксированным лечением 0,39 ±0,067798 (p=0,01), аналогичная тенденция наблюдалась и на 2 году терапии (0,64 ±0,29 и 0,39±0,21 соответственно) (p=0.05).

В условиях реальной клинической практики было проведено меньшее количество инъекций в сравнении с КИ 3 фазы. Проведение ИВИ с задержкой (только в ответ на реактивацию ХНВ; «по необходимости») в фазу поддерживающий терапии может обусловливать необходимость в компенсаторном проведении инъекций с меньшими интервалами с целью достижения компенсации заболевания. Подобный реактивный подход к проведению ИВИ может приводить к необратимому поражению фоторецепторов и большей итоговой инъекционной нагрузке

Таким образом, разработанный фиксированный режим введения анти-VEGF препаратов положительно влияет на остроту зрения. Фиксированное лечение в течение не менее 1 года может быть важным фактором, влияющим на улучшение остроты зрения у пациентов с ПХВ, в то же время у больных с 1,2 и 3 типом может применяться более гибкий график. Была найдена статистическая значимая разница между вводимыми препаратами при регулярном режиме дозирования. Препарат афлиберцепрт показал свои преимущества по сравнению с ранибизумабом (p=0,003). Фиксированное лечение может привести к лучшим визуальным и анатомическим результатам, тогда как нефиксированный режим T&E при аналогичном количестве инъекций приводит к менее устойчивым положительным результатам.

В результате проведенного нами исследования, можно сделать вывод о необходимости наличия индивидуального 6 месячного плана лечения, основанного на результатах обследования и частоте межинъекционных рецидивов заболевания, для достижения максимальной эффективности проводимой терапии. Полученные нами данные Улучшение остроты зрения у группы пациентов с регулярным режимом введения анти-VEGF препаратов подтвердили правильность выдвинутой нами тактики. В группе

наших пациентов в режиме PRN, но с достаточным количеством иньекций, острота зрения была ниже, чем первоначальная и по сравнению с режимом T&E. Повышение зрительных функций отражает потенциал фоторецепторов, наиболее важной фазой для валидации любого режима повторного лечения является первичный курс из 3 ежемесячных инъекций. Согласно полученным нами данным индивидуально запланированная инъекционные графики, на основе прогностических потребностей в лечении, обеспечивают такие же обнадеживающие результаты при меньшем количестве осмотров

3.5 Анализ влияния различных типов жидкости на функциональные результаты лечения препаратом афлиберцепт.

Основными признаками, выявляемыми на ОКТ, наличия активной ХНВ при эВМД считаются: все типы экссудации: появление жидкости, кровоизлияний, твердых экссудатов. На сегодняшний день существует небольшое количество работ, анализирующих влияние типов жидкости на показатели МКОЗ.

Нами был проведен анализ влияния различных типов жидкости (интраретинальной, субретинальной и жидкости под РПЭ) на МКОЗ. При фиксированном режиме с использованием препарата афлиберцепт. В исследования вошли 349 пациента. Распределение больных по типам жидкости: субретинальная 131 глаз, интраретинальная 106 глаз и жидкость под РПЭ 112 глаз. А также влияние всех 3 типов жидкости на МКОЗ (у 248 человек регистрировались все три типа жидкости в первый год наблюдения, 124 человека во второй год и 91 человек в 3 год). Передовая клиническая практика гласит, что жидкость на ОКТ будет рассматриваться как показатель активности заболевания. Однако нам известно, что офтальмологи добавляют свои собственные интерпретации к появлению жидкости и выносят суждение о ее значении в оценке прогрессирования ВМД. Например, дискутируется вопрос, является ли полость в субретинальном пространстве

хронической атрофической кистой, где поврежденные фоторецепторы неспособны плотно повторно соединится с РПЭ или это все же субретинальная жидкость. Все эти анатомические особенности могут быть интерпретированы ридинг центрам, в рамках проведения КИ, как свидетельство наличия жидкости и, следовательно, активности заболевания, однако во многих случаях клиницисты не будут действовать в соответствии с этими данными. В исследовании CATT было расхождение в интерпретации наличия жидкости между ридинг центром и исследователями в 31% случаев, в которых ридинг центр обнаружил жидкость там, где ее не обнаружил врач (и, таким образом, не проводилось интравитреальное введение анти- VEGF препаратов) [213,229,398]. До конца неизвестно, вся ли «жидкость», определяемая темными пустотами по данным ОСТ, указывает на текущую активность заболевания и приводит к изменению интервалов лечения. В настоящее время является нерешенным вопрос, необходимо ли «высушивать сетчатку» для достижения наилучших результатов. Мы сочли целесообразным провести исследование влияния различных типов жидкости на остроту зрения, с дальнейшим индивидуальной разработкой схем лечения.

1. **Интраретинальная жидкость**

По данным проведенного нами анализа МКОЗ у пациентов с интраретинальной жидкостью до лечения составила 0,42±0,22 против 0,51±0,22 у пациентов без нее (p=0,0003), таким образом наличие интраретинальной жидкости ассоциировано со снижением МКОЗ до начала лечения. На 3 году лечения у наших пациентов с интраретинальной жидкостью отмечали достоверно более низкую остроту зрения 0,41±0,20 по сравнению с группой пациентов без интраретинальной жидкости 0,52 ±0,27 (p=0,01), таким образом при наличии ИРЖ более низкие показатели остроты зрения сохраняются на всем протяжении анти-VEGF терапии, что и было продемонстрировано в нашем исследовании. (табл.20)

Таблица 20. Сравнение показателей МКОЗ у пациентов с и без ИРЖ за 3-х летний период наблюдения

Параметры	МКОЗ при наличии ИРЖ	МКОЗ при отсутствии ИРЖ	p
Интраретинальная жидкость до начала лечения	0,42±0,22	0,51±0,22	0,000389
Интраретинальная жидкость 1 год	0,46±0,23	0,53±0,27	0,140130
Интраретинальная жидкость 2 год	0,47±0,25	0,52±0,27	0,091760
Интраретинальная жидкость 3 год	0,41±0,20	0,52±0,27	0,036483

ИРЖ линейно коррелирует с показателями МКОЗ до начала лечения, что подтверждается и в нашем исследовании. Это подтверждает патофизиологические гипотезы, предложенные для глаз с кистозным макулярным отеком, предполагающие, что нейросенсорные повреждения, опосредованные цистоидной жидкостью, могут быть вызваны изменениями биполярных аксонов. В соответствии с этой теорией существуют убедительные доказательства того, что часть нейросенсорных повреждений, вызванных интраретинальной кистозной жидкостью, резистентна к лечению. Соответственно, исследования показали, что около 20% падения зрения до начала лечения является необратимым и резистентным к анти-VEGF терапии следствием повреждения нейросенсорного слоя, опосредованным кистозной полостью [90].

Субретинальная жидкость

Был произведен анализ влияния субретинальной жидкости на МКОЗ. Достоверных различий показателей остроты зрения до начала лечения в 2 исследуемых группах найдено не было. В качестве потенциального объяснения отсутствия воздействия СРЖ на зрительные функции и жизнеспособность РПЭ, как описано выше, мы предполагаем, что присутствие СРЖ может указывать на функциональное, т.е. перфузируемую неоваскулярную сеть и / или хориокапиллярный слой в фовеальная область, обеспечивающая выживание РПЭ и фоторецепторов, в отличие от развитой атрофии сосудов в суб-РПЭ. При эВМД клетки сетчатки страдают от гипоксии, перфузируемое поражение ХНВ можно рассматривать как «фактор выживания» для поддержания жизнеспособности РПЭ / клеток фоторецепторов. Наличие изолированной СРЖ без интраретинальной жидкости может свидетельствовать о менее агрессивном течении заболевания, возможно, даже на начальной стадии ХНВ, а не о деструктивном нейросенсорном врастании, связанном с интраретинальной экссудацией [304].

К концу первого года лечения средняя МКОЗ в группе с СРЖ составила 0,53±0,25 по сравнению с исходной 0,47±0,23. Что было лучшим значением по сравнению с интраретинальной жидкостью, где МКОЗ равнялась 0,47±0,23. Через 3 года наблюдения и лечения острота зрения в группе с резистентной субретинальной жидкостью была ниже и составила 0,42±0,26 по сравнению с группой без нее 051±0,23 (p=0,04). (табл.21) При анализе влияния СРЖ на долгосрочные результаты наблюдении в рамках нашего исследования было обнаружено отрицательное воздействие рецидивирующей субретинальной жидкости на функциональные результаты по итогу 3-х летнего наблюдения. Возможно это связано с тем,что, длительное воздействие жидкости ведет к механическому повреждению нейросенсорной ткани сетчатки.

Таблица 21. Сравнение показателей МКОЗ у пациентов с и без СРЖ за 3-х летний период наблюдения

Параметры	МКОЗ при наличии СРЖ	МКОЗ при отсутствие СРЖ	p
Субретинальная жидкость до начала лечения	0,47±0,23	0,45±0,21	0,78
Субретинальная жидкость 1 год	0,53±0,25	0,47±0,26	0,10
Субретинальная жидкость 2 год	0,5±0,26	0,53±0,26	0,79
Субретинальная жидкость 3 год	0,42±0,26	0,51±0,23	0,04

Жидкость под РПЭ

Так же в данной работе было проанализировано влияние жидкости под РПЭ на МКОЗ. Традиционно клиницисты не обращали должного внимания на ОРПЭ и связанной с ней субпигментэпителиальной жидкости в алгоритмах принятия решений в лечении ВМД, и ни одно из крупномасштабных проспективных клинических исследований не включали ОРПЭ в критерии необходимости повторного лечения. В то время как неоваскулярный процесс остается ограниченным пространством под РПЭ, жизнеспособные фоторецепторы и нейросенсорная сетчатка обеспечивают неизменные зрительные функции. Однако недавние исследования показали, что повторная активация неоваскуляризации, связанная с ОРПЭ, приводящая к экссудативным рецидивам, является основной причиной долговременной потери зрения при индивидуализированной анти-VEGF терапии[297,339].

В результате проведенного нами анализа наличие жидкости под РПЭ до начала лечения вызывала снижение МКОЗ на первом году наблюдения (p=. 0,003587) по сравнению с пациентами, с отсутствием жидкости под РПЭ,

Но во 2 и 3 году лечения показатели МКОЗ оставались сопоставимы между группами (p= 0,758480 и p= 0,945431). (табл.22)

Таблица 22. Сравнение остроты зрения у пациентов с и без жидкости под РПЭ за 3-х летний период наблюдения.

Параметры	МКОЗ при наличии жидкости под РПЭ	МКОЗ при отсутствие жидкости под РПЭ	p
Жидкость Под РПЭ до начала лечения	0,44±0,21	0,49±0,24	0,22
Жидкость под РПЭ 1год	0,52±0,24	0,50±0,26	0,003
Жидкость под РПЭ 2год	0,52±0,25	0,50±0,28	0,75
Жидкость под РПЭ 3год	0,50±0,23	0,42±0,26	0,94

Отдельно была проанализирована группа пациентов, у которых присутствовали все 3 типа жидкости (48 глаз). Статистически значимые различия между группами имело место только до начала лечения (со всеми типами жидкости 0,37±0,11 и без жидкости 0,45±0,21, p=0,000205)

В дальнейшем на 1 и 3 году наблюдения достоверных различий в группах найдено не было.(табл.23)

Таблица 23. Сравнение остроты зрения у пациентов с и без жидкости под РПЭ за 3-х летний период наблюдения.

Характеристика	**Есть у всех** **До леченя n=48** **1 год n=36** **2 год n=24** **3 год n=19**	**Нет у всех** До леченя n=5 1 год n=54 2 год n=17 3 год n=14	**Все остальные**	**p**
Ж-ть под РПЭ + ИРЖ + СРЖ. До лечения	0,37±0,11	0,45±0,21	0,50±0,24	0,000205
Ж-ть под РПЭ + ИРЖ+ СРЖ. 1 год	0,51±0,21	0,49±0,19	0,51±0,20	0,8754
Ж-ть под РПЭ + ИРЖ+ СРЖ. 2 год	0,51±0,23	0,60±0,26	0,51±0,21	0,983182
Ж-ть под РПЭ + ИРЖ + СРЖ. 3 год	0,44±0,18	0,37±0,13	0,47±0,24	0,892023

Субретинальный гиперрефлективный материал над РПЭ

Результаты исследования позволили ряду авторов выдвинуть гипотезу о первичных патофизиологических механизмов при ВМД. В месте неоваскулярной инвазии и адгезии между РПЭ и нейросенсорной сетчаткой, скопление жидкости будет происходить внутриретинально, так как слои сетчатки и РПЭ плотно связаны между собой. Этот механизм заболевания может быть причиной диссоциации в расположении СРЖ и ОРПЭ / ИРЖ и тесной связи между ИРЖ и ОРПЭ. Что может быть связано со снижением зрением в группе со всеми типами жидкости до начала лечения. СРЖ очень радко располагается вблизи ИРЖ и ОРПЭ. Напротив, ИРЖ часто возникает

над первичными поражениями области ХНВ, которые в первую очередь включают ОРПЭ и субретинальный гиперрефлективный материал. В результате проведенного нами анализа мы можем наблюдать данную закономерность. Наличие субретинального гиперрефлективного материала снижает остроту зрения у пациентов до начала лечения. Но в свою очередь достоверной связи между влиянием гиперрефлективного материала на остроту зрения на 1 и 3 году наблюдения найдено не было. (табл.24)

Таблица 24. Сравнение остроты зрения у пациентов с и без материалом над РПЭ за 3-х летний период наблюдения

МКОЗ, средняя			
	Наличие характеристики	**Отсутствие характеристики**	**p**
Субретинальный гиперрефлективный материал над РПЭ до начала лечения	0,43±0,21	0,5±0,24	0,033
Субретинальный гиперрефлективный материал над РПЭ 1 год	0,5±0,25	0,51±0,25	0,346
Субретинальный гиперрефлективный материал над РПЭ 2 год	0,49±0,24	0,52±0,27	0,074
Субретинальный гиперрефлективный материал над РПЭ 3 год	0,49±0,17	0,45±0,26	0,456

Таким образом, сохранение/персистенция СРЖ на фоне проводимой терапии, не оказывает негативного влияния на функциональные исходы в первый год терапии, но отрицательно сказывается на отдаленные результаты лечения (p= 0,04). В глазах с ИРЖ отмечалась худшая МКОЗ, чем при ее отсутствии по итогу 3 лет терапии эВМД (p =0,03). Жидкость под РПЭ так же влияет на остроту зрения, но только в первый год наблюдения (p=0,03). По итогу всего вышесказанного можно сделать вывод о том, что наличие СРЖ на момент постановки диагноза эВМД может указывать на

сравнительно доброкачественное течение заболевания (или его раннюю стадию) и характеризоваться хорошим ответом на анти-VEGF терапию с возможностью проведения ИВИ с увеличенным правильно подобранным интервалом.

Важно так же учитывать отсутствие признаков и биомаркеров активности заболевания по данным ОКТ, таких как ИРЖ, жидкость под РПЭ и материал над РПЭ, для принятия решения об увеличении межинъекционных интервалов. В свою очередь ИРЖ и субРПЭ требует непрерывной схемы лечения. Выявленные данные подчеркнет правильность нашего вывода о том, что опыт клинициста в интерпретации результатов ОКТ является решающим фактором в достижении оптимальных результатов для конкретного пациента. Чем больше мы сможем сформулировать то, что нам говорит этот опыт, с помощью протоколов, тем легче для клиницистов с меньшим опытом лечения этого заболевания достичь оптимальных результатов терапии при минимизации затрат.

Клинические примеры

Клинический пример 8. Пациентка С., 78 лет, обратилась с жалобами на снижение зрения правого глаза, появления темного пятна перед правым глазом и искажение линий. На момент контрольного осмотра: МКОЗ OD=0,30. OS=0,95. Офтальмоскопия правого глаза: ДЗН бледно-розовый, границы четкие.Ход и калибр сосудов не изменен. В макулярной области отек, отслойка ретинального пигментного эпителия.

При проведении ОКТ макулярной области на приборе Spectralis HRA+OCT «Heidelberg Engineering» (Германия) с применением функции усреднения сканов обнаружена субретинальная и интраретинальная жидкость жидкость, отслойка ретинального пигметного эпителия , гиперрефлективный слой под РПЭ.

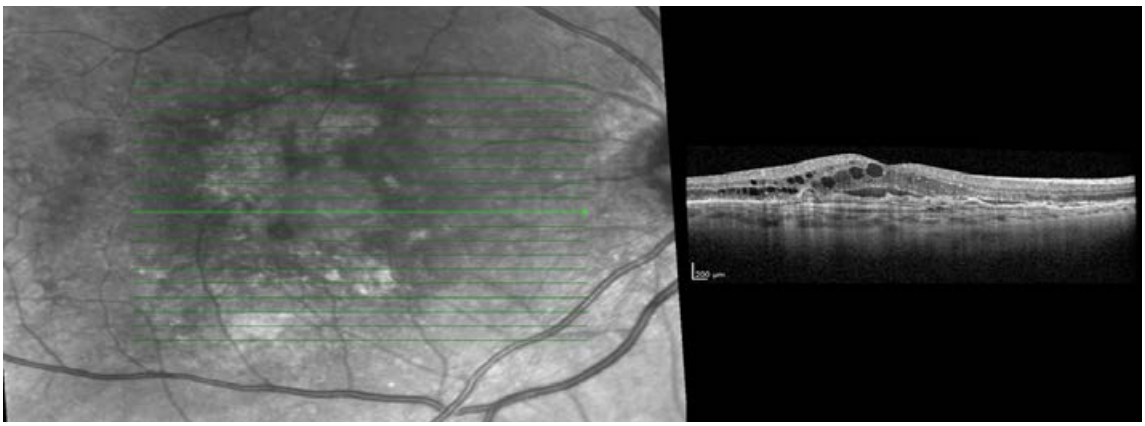

Рисунок 25. ОКТ правого глаза до начала терапии. Субретинальный отек, интраретинальный отек, отслойка ретинального пигментного эпителия плоская, субретинальный гиперрефлективный материал. МКОЗ 0,30

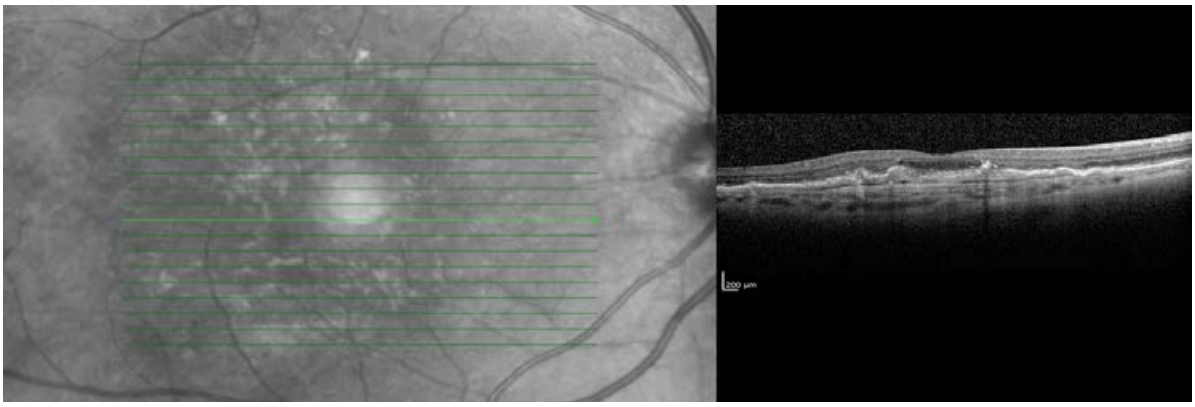

Рисунок 26. ОКТ правого глаза до через 3 года терапии. Субретинальный и интраретинальный отек резорбировались, отслойка ретинального пигментного эпителия плоская, субретинальный гиперрефлективный материал. МКОЗ 0,45

Клинический пример 9. Пациентка Ц., 74 года, обратилась с жалобами на снижение зрения левого глаза, появления темного пятна перед левым глазом. На момент контрольного осмотра: МКОЗ OD=1,0. OS=0,7. Офтальмоскопия правого глаза: ДЗН бледно-розовый, границы четкие. Ход и калибр сосудов не изменен. В макулярной области отек, диспигментация.

При проведении ОКТ макулярной области на приборе Spectralis HRA+OCT «Heidelberg Engineering» (Германия) с применением функции усреднения сканов обнаружена субретинальная жидкость жидкость.

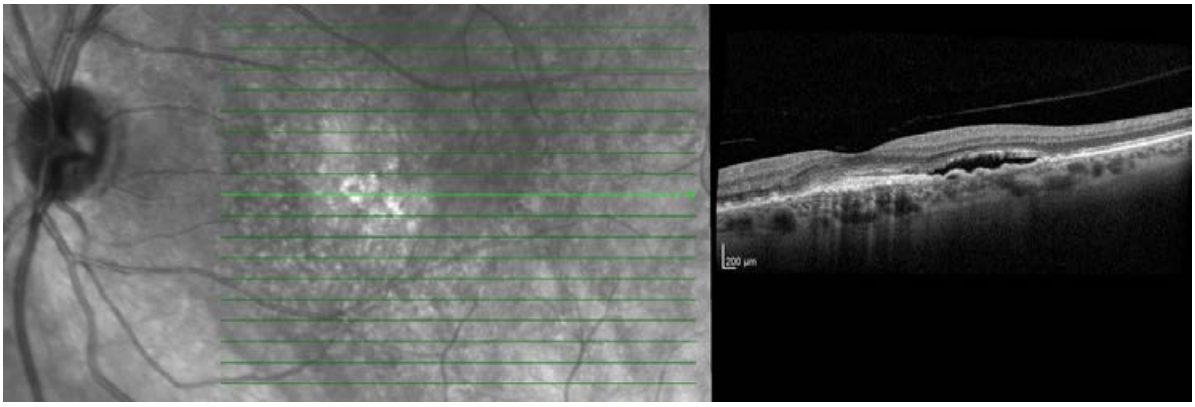

Рисунок 27. ОКТ левого глаза до начала терапии. Субретинальный отек, друзы МКОЗ 0,7

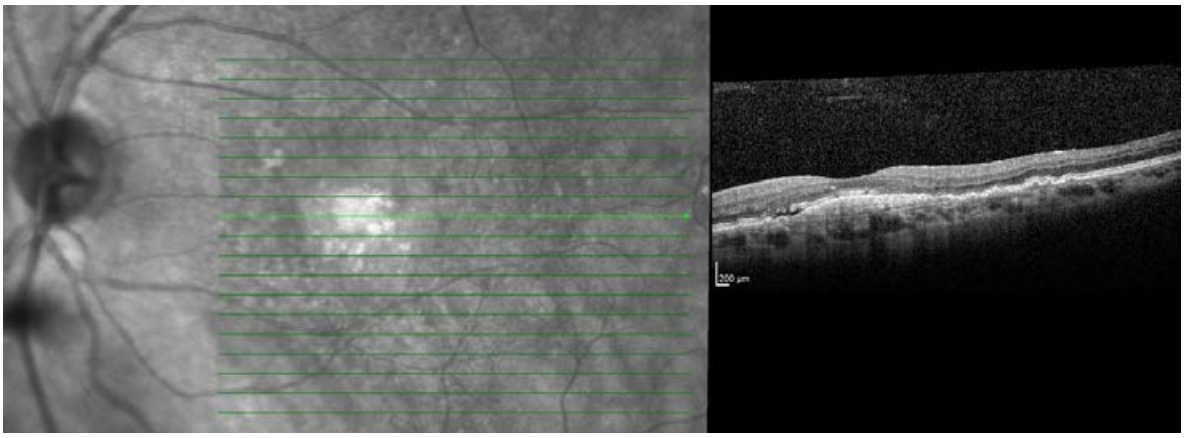

Рисунок 28. ОКТ левого глаза через год после начала терапи. Субретинальный отек, друзы МКОЗ 0,75

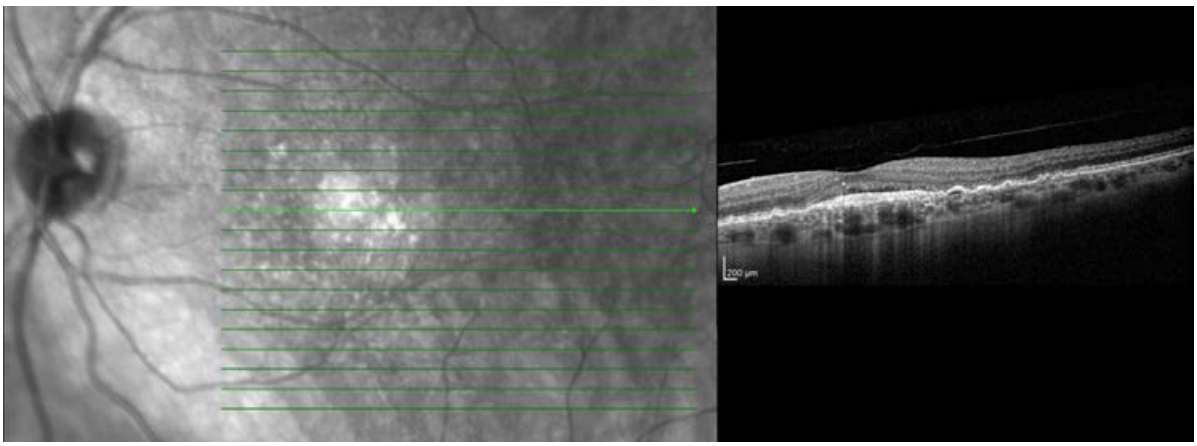

Рисунок 29. ОКТ левого глаза через 2 года после начала терапии. Субретинальный отек, друзы МКОЗ 0,75

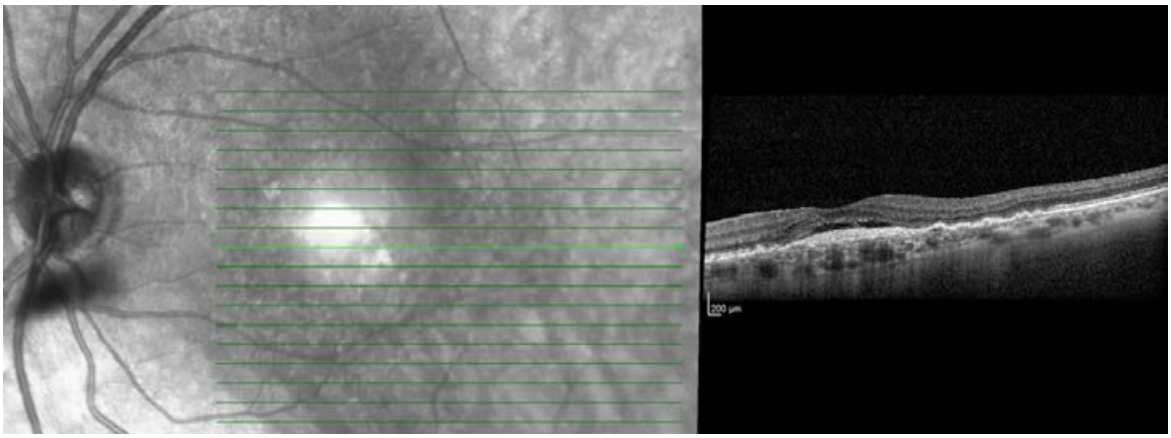

Рисунок 30. ОКТ левого глаза через 3 года после начала терапии. Субретинальный отек, друзы МКОЗ 0,60

Клинический пример 10. Пациент Ж., 76 лет, обратился с жалобами на снижение зрения правого глаза, появление искажения линий перед левым глазом. На момент контрольного осмотра: МКОЗ OD=0,8. OS=0,8. Офтальмоскопия правого глаза: ДЗН бледно-розовый, границы четкие. Ход и калибр сосудов не изменен. В макулярной области отек, отслойка ретинального пигментного эпителия.

При проведении ОКТ макулярной области на приборе Spectralis HRA+OCT «Heidelberg Engineering» (Германия) с применением функции усреднения сканов обнаружена субретинальная жидкость жидкость, отслойка ретинального пигментного эпителия, жидкость под РПЭ.

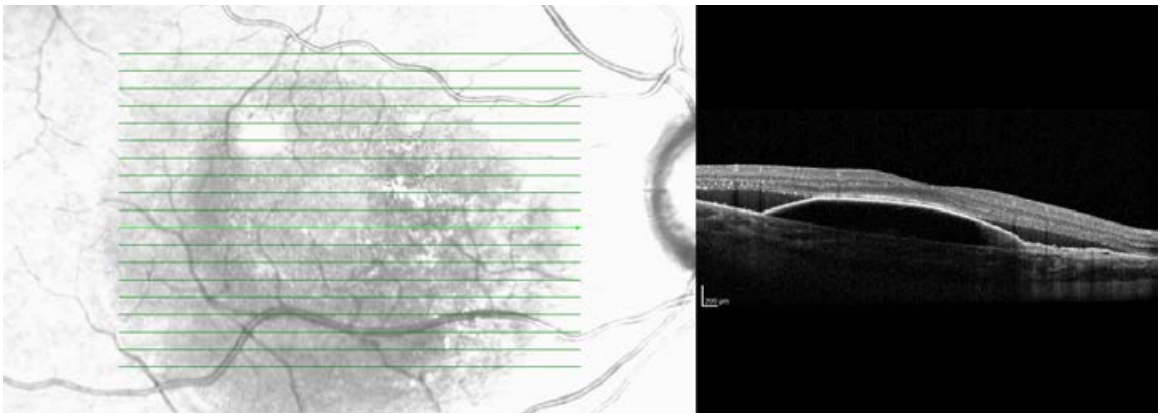

Рисунок 31. ОКТ правого глаза через до начала терапии. Субретинальный отек, жидкость под РПЭ, ОРПЭ.МКОЗ 0,80

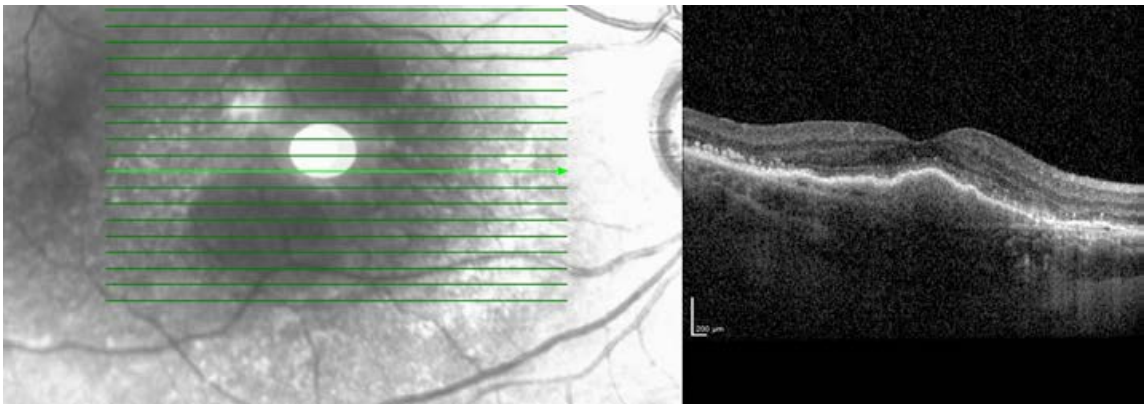

Рисунок 32. ОКТ правого глаза через год после начала терапии. Жидкость под РПЭ, ОРПЭ.МКОЗ 0,95

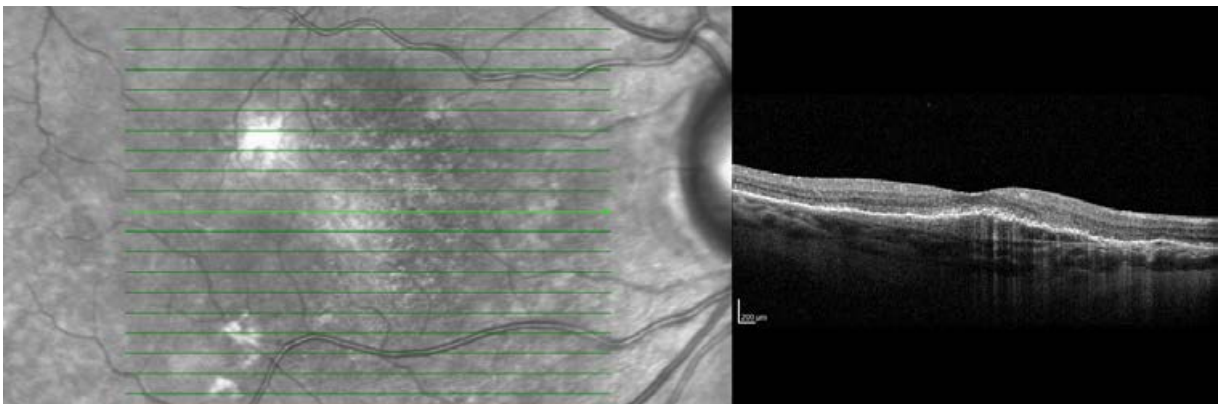

Рисунок 33. ОКТ правого глаза через 3 года после начала терапии. Жидкость под РПЭ, ОРПЭ .МКОЗ 0,85

Клинический пример 11. Пациент К. 68 лет, обратился с жалобами на снижение зрения правого глаза, появления темного пятна перед правым глазом и искажение линий. На момент контрольного осмотра: МКОЗ OD=0,40. OS=0,90. Офтальмоскопия правого глаза: ДЗН бледно-розовый, границы четкие.Ход и калибр сосудов не изменен. В макулярной области отек, отслойка ретинального пигментного эпителия, желтоватые очаги.

При проведении ОКТ макулярной области на приборе Spectralis HRA+OCT «Heidelberg Engineering» (Германия) с применением функции усреднения сканов обнаружена субретинальный гиперрефлективный материал над РПЭ, отслойка ретинального пигметного эпителия, гиперрефлективный слой под РПЭ.

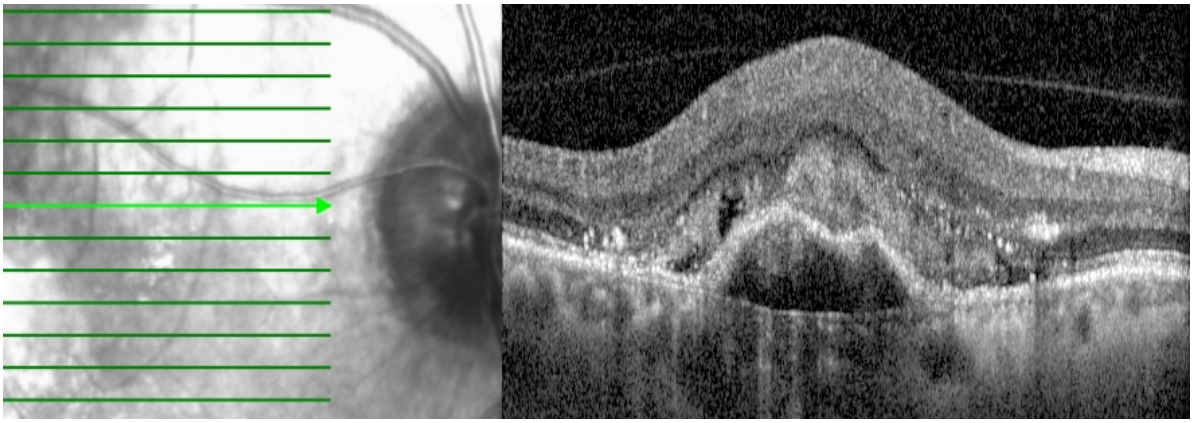

Рисунок 34. ОКТ правого глаза до начала терапии. субретинальный гиперрефлективный материал над РПЭ, отслойка ретинального пигметного эпителия, гиперрефлективный слой под РПЭ. МКОЗ 0,85

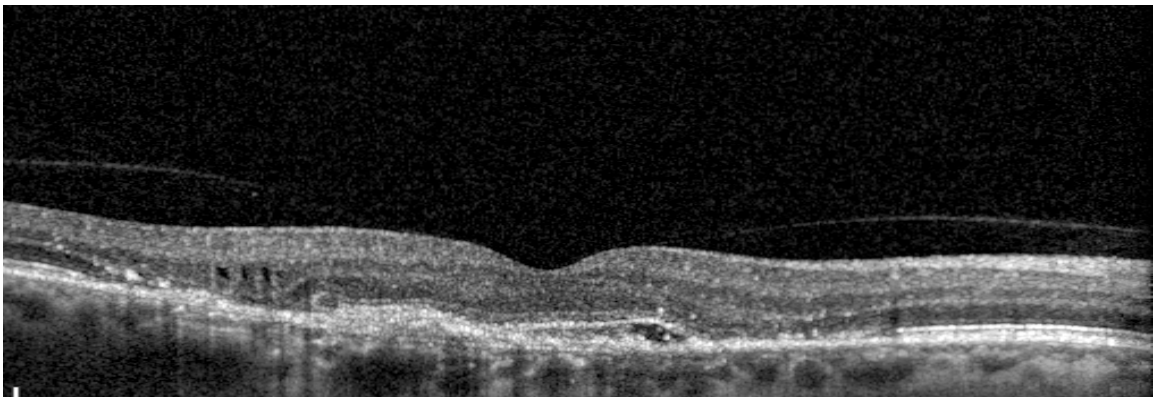

Рисунок 35. ОКТ правого глаза через 3 года после начала терапии. Резорбция жидкости. МКОЗ 0,55

3.5.а Анализ вариабельности и флюктуации различных типов жидкости

Основным параметром, на который ориентируется, офтальмолог при выборе схемы назначения терапии служит активность новообразованных сосудов, однако визуализация самих новообразованных сосудов не всегда возможна, в связи с этим, маркером активности ХНВ принято считать наличие экссудации из этих сосудов, визуализируемая на ОКТ, как «жидкость» в сетчатке. В современном мире произошел переход от количественной оценки «жидкости» по данным ОКТ – величины ТЦЗС, к качественной – наличие ИРЖ, СРЖ, жидкости под РПЭ. Несмотря на это, существующий качественный и количественный анализ не идеален. Активность заболевания изменяется на протяжении времени, индивидуальные параметры ингибирования VEGF могут приводить к активации на 2-3 недели после ИВВ, а последующая инъекция ингибитора

возможна не ранее 4-ой недели. Неоцененность временных колебаний активности приводит к неправильному назначению схем терапии и неудовлетворительным результатам в отдаленный период времени.

В нашем исследовании при сравнении эффективности различных режимов введения анти-VEGF препаратов, колебания ТЦЗС, возникающие при увеличении интервалов между повторными курсами лечения, не показали влияния на показатели остроты зрения через 2 года после начала лечения. Причиной этого может быть анализ только средних результатов толщины сетчатки, и отсутствие анализа выраженности флуктуации, а также связи между снижением остроты зрения и наличием флюктуаций.

Данное исследование включало 200 пациентов. В группу с центральной флюктуацией в 1 квартиль вошли 53 пациента, во второй-46, в третий -49 и в 4 квартиль -52 глаза. С парацентральной флюктуацией в первый квартиль – 46, во второй- 57, в третий -61 и в 4 квартиль - 42 глаза. В группе, где анализировалась вариабельность в 1 квартиль вошло 42 глаза, во второй-65, в третий – 43 и в 4- 50 глаз.

В данной работе преобладающий процент пациентов был с 1 типом неоваскуляризации. (табл. 25) Количество интравитреальных инъекций за первый и второй годы было сопоставимо между группами. (табл. 26)

Таблица 25. Распределение пациентов по типу неоваскуляризации в различных квартилях. (% от общего числа пациентов)

Квартиль / Тип неоваскуляризации	1 квартиль	2 квартиль	3 квартиль	4 квартиль
Флюктуация в центральной зоне				
1 тип неоваскуляризации	57,15%	50%	100%	100%
2 тип неоваскуляризации	42,85%	25%		
3 тип неоваскуляризации		12,5%		
ПХВ		12,5%		
Флюктуация в парацентральной зоне				
1 тип неоваскуляризации	42,85%	75%	100%	90%
2 тип неоваскуляризации	57,15%	12,5%		10%
3 тип неоваскуляризации		12,5%		
ПХВ				
Вариабельность				
1 тип неоваскуляризации	33,3%	90%	90%	90%
2 тип неоваскуляризации	50%	10%	10%	
3 тип неоваскуляризации	16,7%			
ПХВ				10%

Таблица 26. Количество интравитреальных инъекций в 4-х квартилях.

Квартиль / Год	1 квартиль	2 квартиль	3 квартиль	4 квартиль
Флюктуация в центральной зоне				
1-ый год	5,73 ±1,41	6,5± 2,82	6,33 ±1,48	5,91 ±2,06
2-ой год	5 ,0±2,23	3,125 ±2,01	3,66 ±2,19	3,44 ±2,48
Флюктуация в парацентральной зоне				
1-ый год	5,94 ±1,41	6,5 ±1,63	6,83± 2,19	5,72 ±1,36
2-ой год	4,57 ±2,23	4,57 ±2,51	3,5 ±2,66	3,5 ±2,55
Вариабельность				
1-ый год	4,66±1,41	5,55±1,36	5,42±1,81	6,85±2,16
2-ой год	3,16±2,04	4,11±2,04	3,85±2,31	4,28±2,28

В результате проведенного исследования было выявлено достоверное увеличение остроты зрения на 2 году лечения у пациентов во 2 квартиле и 3 квартиле. Более существенная прибавка МКОЗ наблюдалась во втором квартиле. В то же время острота зрения в 1 квартиле, где флюктуация 2 типов жидкости не столь существенна, снизилась с 0,66±0,24 до 0,63± 0,29. В 4 квартиле МКОЗ снизилась с 0,6± 0,27 до 0,42 ± 0,25. (табл. 27)

Таблица 27.Анализ МКОЗ в различных квартилях для флюктуаций в центральной зоне.

Анализ для флюктуаций в центральной зоне p=0,0562							
Квартиль	**Средняя МКОЗ до лечения**	**Средняя МКОЗ через 1 год**	**Средняя МКОЗ через 2 года**	**Среднее изменение через год**	**Среднее изменение через 2 года**	**Среднее изменение через год, %**	**Среднее изменение через 2 года, %**
1N=53	0,66 ±0,24	0,64± 0,23	0,63± 0,29	-0,0 ± 0,1	-0,04±0,17	-4,82 ± 15,1	-24,42 ± 77,83
2 N=46	0,58 ± 0,32	0,66± 0,32	0,82± 0,24	0,07 ± 0,19	0,14±0,29	-35,05 ± 149,71	17,62 ± 34,62
3 N=49	0,47 ± 0,23	0,48 ± 0,3	0,6 ± 0,39	0,02 ± 0,16	0,1± 0,14	-1,67 ± 22,29	10,63 ± 14,2
4 N=52	0,6 ± 0,27	0,46± 0,22	0,42± 0,25	-0,14 ± 0,15	-0,18 ± 0,28	-36,56 ± 27,25	-110,56 ± 224,39

В группе с парацентральной флюктуацией достоверное увеличение МКОЗ наблюлось в 1 квартиле, так она повысилась к концу второго года лечения с 0,49± 0,29 до 0,58 ± 0,23 (p=0,05). Так же значительное увеличение остроты зрения наблюдалось в 3 квартиле (с 0,64± 0,26 до 0,88± 0,1) по итогу 2-х летнего наблюдения и лечения.(табл. 28)

Таблица 28. Анализ МКОЗ в различных квартилях для флюктуаций в парацентральной зоне

Анализ для флюктуаций в парацентральной зоне, p=0,0571							
Квартиль	**Средняя МКОЗ до лечения**	**Средняя МКОЗ через 1 год**	**Средняя МКОЗ через 2 года**	**Среднее изменение через год**	**Среднее изменение через 2 года**	**Среднее изменение через год, %**	**Среднее изменение через 2 года, %**
1N=51	0,49 ± 0,29	0,48 ± 0,3	0,58 ± 0,23	-0,01 ± 0,16	0,04 ± 0,09	-55,38 ± 155,34	11,1 ± 20,61
2 N=49	0,58 ± 0,27	0,65 ± 0,33	0,64 ± 0,39	0,08 ± 0,14	0,04 ± 0,29	7,92 ± 18,16	-19,18 ± 82,69
3 N=51	0,64 ± 0,26	0,63 ± 0,2	0,88 ± 0,1	-0,01 ± 0,17	0,11 ± 0,28	-1,34 ± 22,85	11,25 ± 30,38
4 N=50	0,62 ± 0,28	0,48 ± 0,23	0,44 ± 0,28	-0,14 ± 0,15	-0,18 ± 0,28	-35,65 ± 26,42	-110,56 ± 224,31

В 1-ом квартиле не столь явное повышение МКОЗ можно объяснить высокими стартовыми показателями зрительных функций при первом типе неоваскуляризации. Более высокая прибавка МКОЗ наблюдалась во 2-ом квартиле по итогу 2-х летнего наблюдения. Это можно объяснить тем, что в данной группе находились в основном пациенты с ранней стадией заболевания и ранним началом лечения, но уже с выраженной активностью, которая привела к значительному снижению зрительных функций на старте терапии, но атрофические изменения еще не успели сформироваться. Поэтому быстрая резорбция жидкости привела к восстановлению морфологической структуры нейроэпителия и повышению МКОЗ. Наличие доли (12,5%) больных с 3 типом неоваскуляризации, объясняет быструю и

устойчивую резорбцию ИРЖ и СРЖ при соблюдении межъиньекционных интервалов. В 3-м квартиле существенное повышение МКОЗ наблюдалось при парацентральном расположении жидкости, при центральном расположении жидкости повышение было не столь значимо. Данные изменения аналогичны процессам, описанным у пациентов во 2-ом квартиле, однако видно более существенное влияние персистирующей жидкости на межклеточные взаимодействия нейроэпителия, которые привели к нейродегенеративным изменениям при центральной локализации, что помешало получить улучшение зрительных функций.

В результате 2-х летнего наблюдения было выявлено, что показатели МКОЗ были ниже у пациентов с наибольшей вариабельностью (2-ой, 3-ий и 4- ый квартили) на фоне анти-VEGF терапии. Достоверное увеличение МКОЗ наблюдалось в 1 квартиле с 0,45± 0,3 до 0,65± 0,32 (p=0,047). (табл. 29)

Таблица 29. Анализ МКОЗ в различных квартилях для вариабельности.

Анализ для вариабельности P=0,047							
Квартиль	**Средняя МКОЗ до лечения**	**Средняя МКОЗ через 1 год**	**Средняя МКОЗ через 2 года**	**Среднее изменение через год**	**Среднее изменение через 2 года**	**Среднее изменение через год, %**	**Среднее изменение через 2 года, %**
1 N=42	0,45 ± 0,3	0,47 ± 0,32	0,65 ± 0,32	0,02 ± 0,15	0,15 ± 0,21	-56,67 ± 169,9	22,86 ± 25,46
2 N=65	0,6 ± 0,34	0,58 ± 0,32	0,59 ± 0,37	-0,02 ± 0,22	-0,02 ± 0,31	-12,36 ± 36,12	-19,69 ± 50,43
3 N=43	0,61 ± 0,21	0,54 ± 0,17	0,51 ± 0,3	-0,08 ± 0,15	-0,14 ± 0,28	-19,47 ± 30,13	-126,28 ± 281,74

Продолжение таблицы 29

4 N=50	0,63 ± 0,21	0,61 ± 0,26	0,63 ± 0,28	-0,02 ± 0,14	-0,05 ± 0,2	-8,21 ± 25,81	-30,97 ± 78,39

Наши результаты, основанные на реальной клинической практике с использованием гибкого режима T&E, аналогичны результатам, полученным в исследованиях CATT и IVAN, где использовался жесткий межъиньекционный интервал. Одной из возможных причин более низкой МКОЗ могут быть нейродегенеративные изменения сетчатки с дальнейшим развитием субретинального фиброза, что было подтверждено в исследовании Evans и др., где было показано, что риск развития фиброза увеличивался в группе с большими колебаниями центральной толщины сетчатки по данным ОКТ. Другая возможная причина, по мнению ряда авторов, более низких показателей МКОЗ может быть связана с неправильной схемой лечения, выражающейся с недостаточном количестве ИВВ. Однако, согласно нашему исследованию, количество инъекций было сходным между четырьмя квартилями. Следовательно, количество инъекций (более 5-ти в год) не влияет на показатели вариабельности ТЦЗС, в отличие от структурных изменений сетчатки [187].

Так же был проведен анализ риска возникновения субретинального фиброза в зависимости от различных квартилей во флюктуации и вариабельности. Субретинальный фиброз возникает в результате повышенного отложения внеклеточного матрикса в сочетании с поражением артериол новообразованных сосудов. Важную роль в формировании фиброза играют макрофаги. Субретинальный фиброз или аберрантное отложение соединительной ткани, как правило, в субретинальном пространстве, проявляется образованием рубца при клиническом осмотре и плотным гиперрефлекторным утолщением при ОКТ [131]. Наибольшее количество пациентов с субретинальным фиброзом при флюктуации в

центральной зоне наблюдалось в 4 квартиле, наименьшее во 2. При периферической флюктуации частота субретинального фиброза во втором квартиле была самой низкой, а в 4 самой высокой. В группе с вариабельностью наблюдалась аналогичная картина. Высокая частота развития субретинального фиброза связано с тем, что стойкое колебания интраретинальной жидкости связаны с более высоким риском развития субретинального фиброза. (табл.30)

Таблица 30. Частота фиброза в группах в зависимости от флуктуаций и вариабельности (% от общего числа пациентов)

Характеристики	1 квартиль	2 квартиль	3 квартиль	4 квартиль
Частота фиброза зависимости от флуктуаций в центральной зоне	14,29%	12,50%	22,33%	33,22%
Частота фиброза в зависимости от флуктуаций в периферической зоне	16,57%	12,50%	18,67%	33,33%
Частота фиброза в зависимости от вариабельности	16,67%	11,11%	0,00%	37,50%

На фоне анти-VEGF терапии достоверное увеличение МКОЗ наблюдалось у пациентов с наименьшей вариабельностью - в 1-ом квартиле (p=0,047), в отличие от пациентов с большей вариабельностью (2-ой, 3-ий и 4-ий квартили), в то время как у пациентов с со всеми типами флюктуации наибольшие показатели МКОЗ наблюдались во 2 и 3 квартилях, а в 4 квартиле МКОЗ снижалась (p =0,0562).

Так же впервые было показано, что 4 квартиль как при анализе вариабельности, так и флюктуации, является фактором риска для развития субретинального фиброза.

Клинический пример.

Клинический пример 12. На рис. 3 представлены данные ОКТ правого глаза пациента С., острота зрения до начала лечения составила 0,4. На ОКТ выявлены отслойка РПЭ, субретинальная жидкость. После расчета медианы показателя Х, пациент отнесен ко 2 квартилю. На фоне проведенной антиангиогенной терапии отмечается положительная динамика – улучшение зрительных функций, острота зрения через 1 год составила 0,5, через 2 года – 0,7.

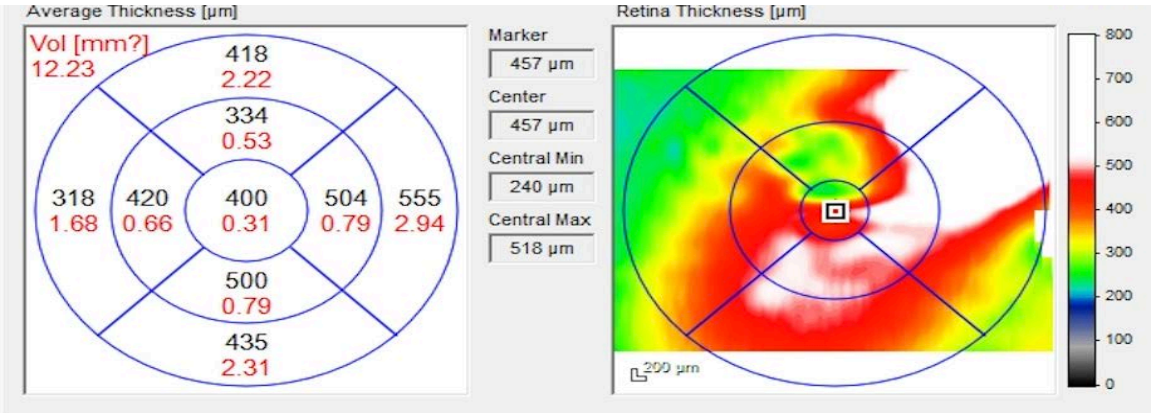

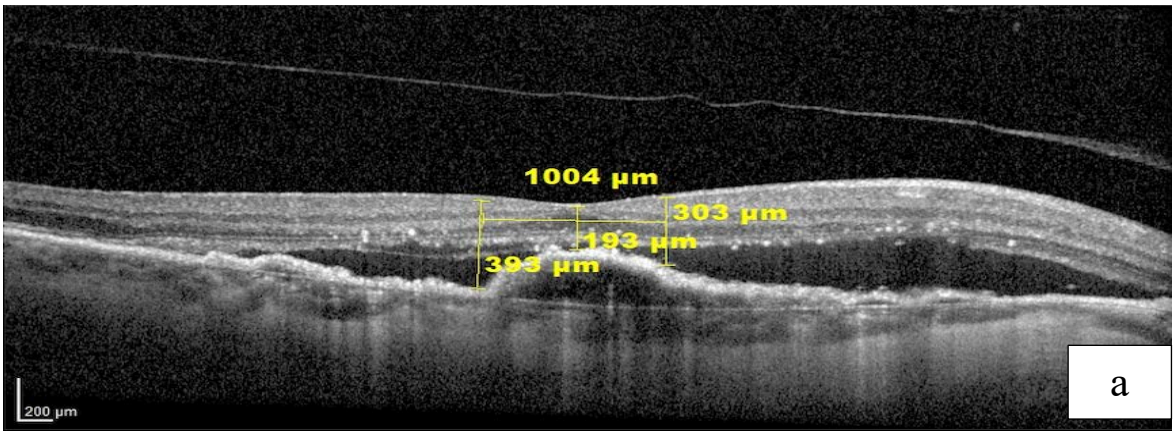

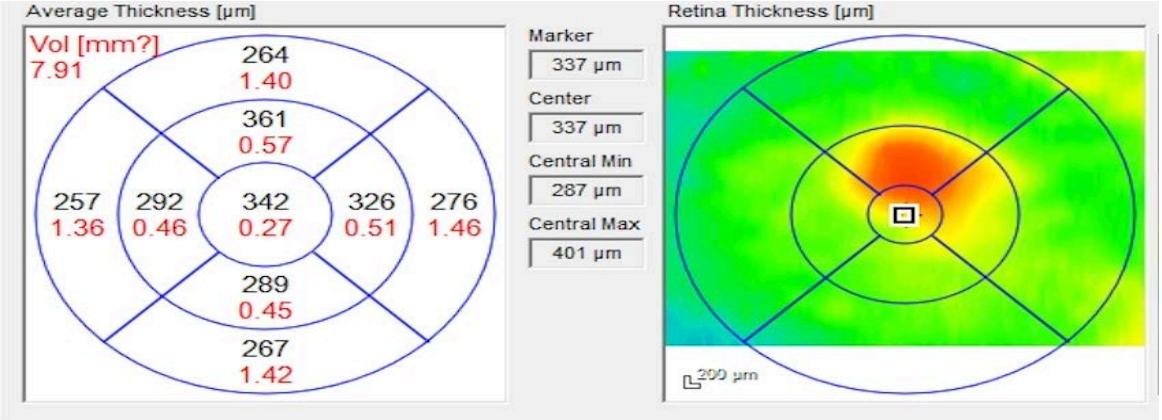
Average Thickness [µm]
Vol [mm?]
7.91
264
1.40
361
0.57
257
1.36
292
0.46
342
0.27
326
0.51
276
1.46
289
0.45
267
1.42
Marker
337 µm
Center
337 µm
Central Min
287 µm
Central Max
401 µm
Retina Thickness [µm]
200 µm

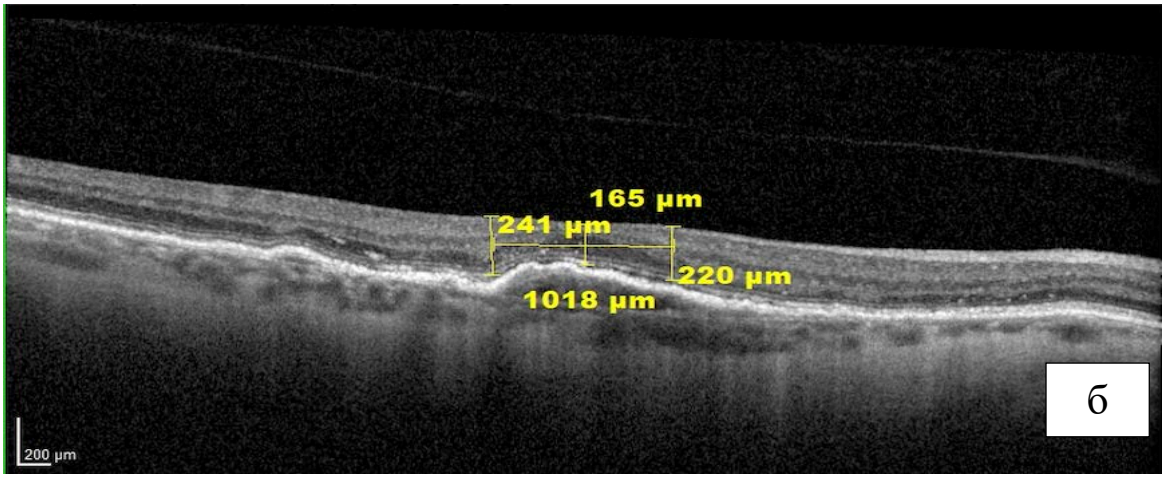
165 µm
241 µm
220 µm
1018 µm
200 µm
б

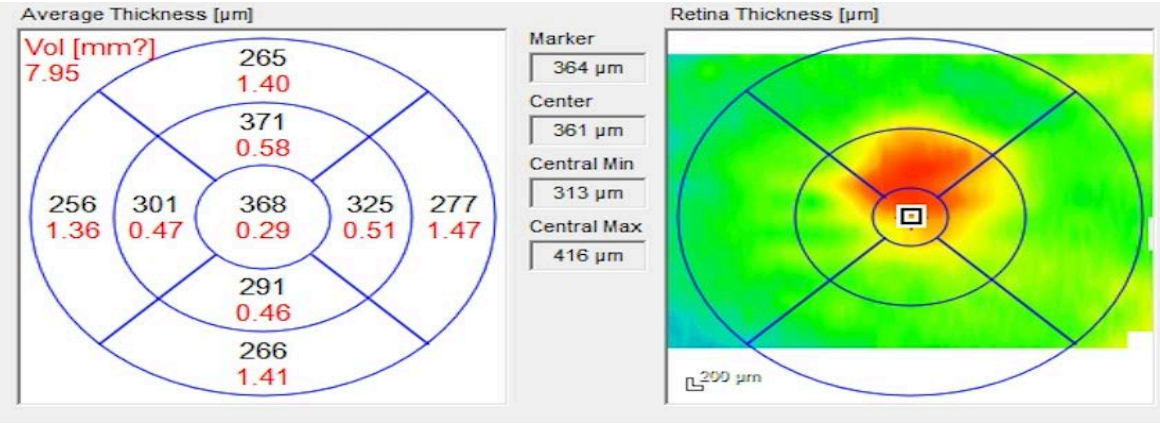
Average Thickness [µm]
Vol [mm?]
7.95
265
1.40
371
0.58
256
1.36
301
0.47
368
0.29
325
0.51
277
1.47
291
0.46
266
1.41
Marker
364 µm
Center
361 µm
Central Min
313 µm
Central Max
416 µm
Retina Thickness [µm]
200 µm

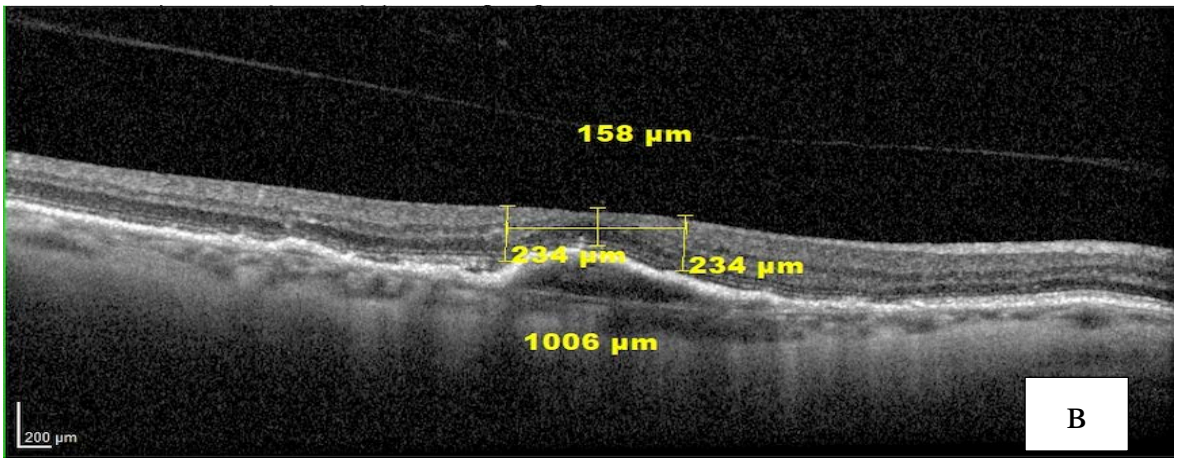
158 µm
234 µm
234 µm
1006 µm
200 µm
в

Рисунок 36. Оптическая когерентная томография макулярной области сетчатки правого глаза пациента С.

Отмечается положительная динамика: резорбция субретинальной жидкости. а – до лечения; б – через 1 год после начала лечения; в – через 2 года после начала лечения.

Клинический пример 13.

На рисунке 37 показаны данные ОКТ левого глаза пациента Т. Острота зрения до начала лечения составила 0,6, на ОКТ регистрируется ОРПЭ и субретинальная жидкость. После расчета медианы показателя Х пациент отнесен к 4 квартилю. Через 1 год после начала лечения выявлена отрицательная динамика – снижение зрительных функций, острота зрения составила 0,4. Через 2 года острота зрения – 0,4.

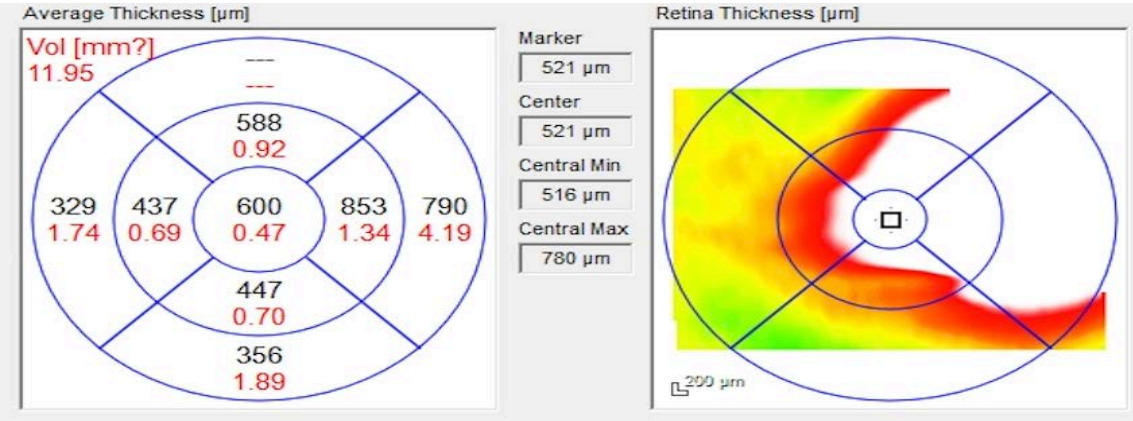

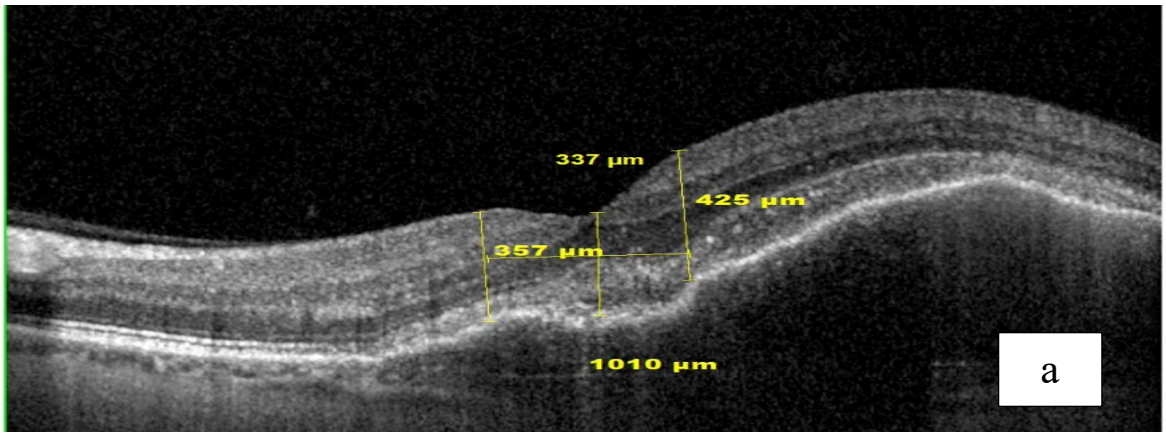

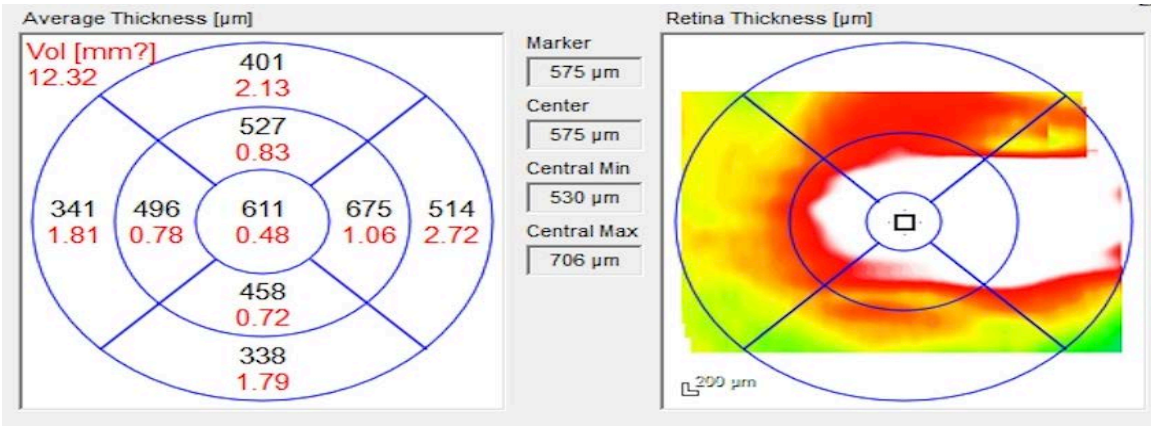
Average Thickness [µm]
Vol [mm?]
12.32
401
2.13
527
0.83
341
1.81
496
0.78
611
0.48
675
1.06
514
2.72
458
0.72
338
1.79
Marker
575 µm
Center
575 µm
Central Min
530 µm
Central Max
706 µm
Retina Thickness [µm]
200 µm

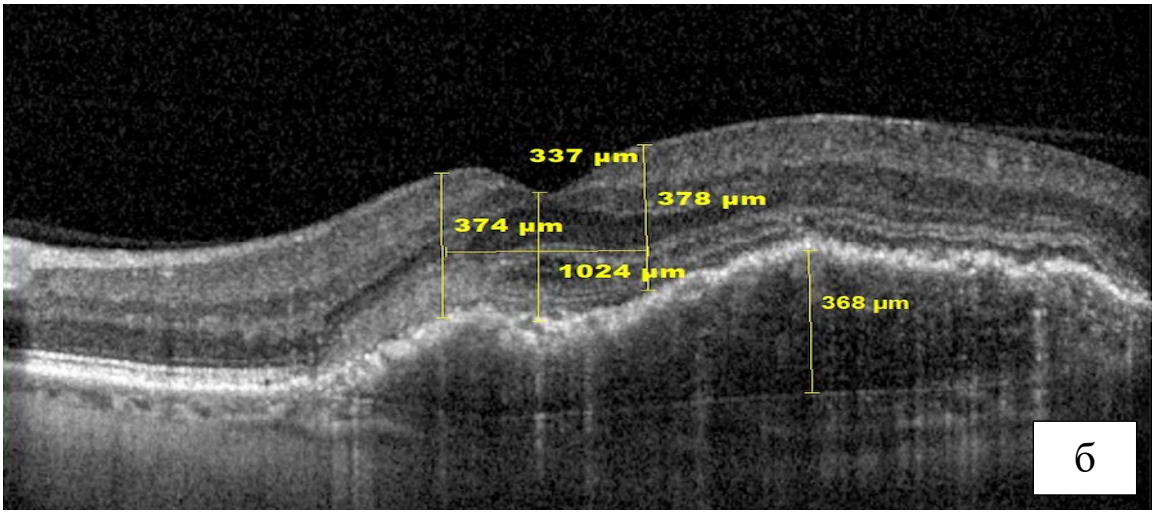
337 µm
378 µm
374 µm
1024 µm
368 µm
б

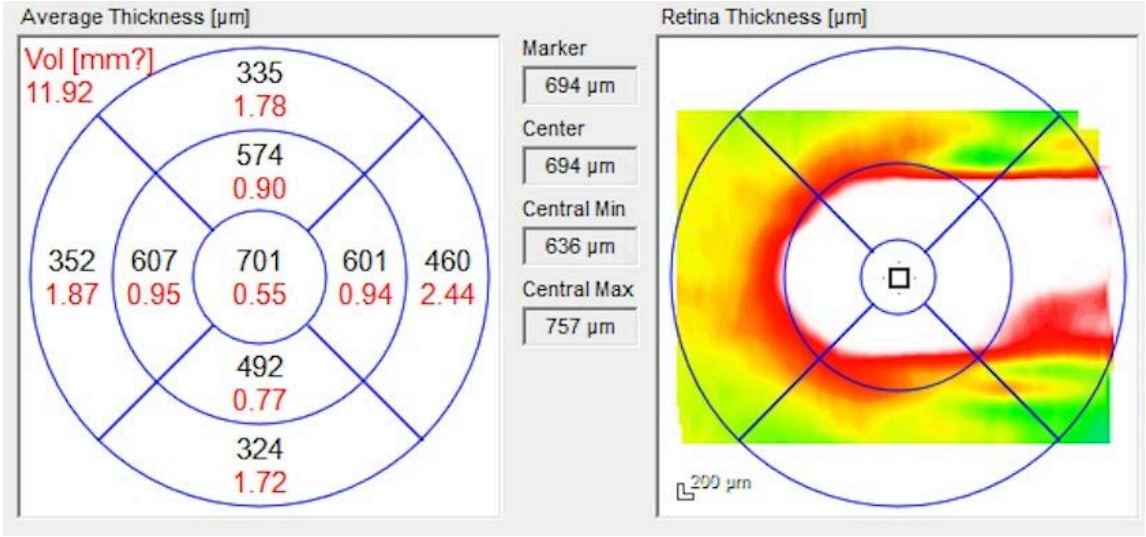

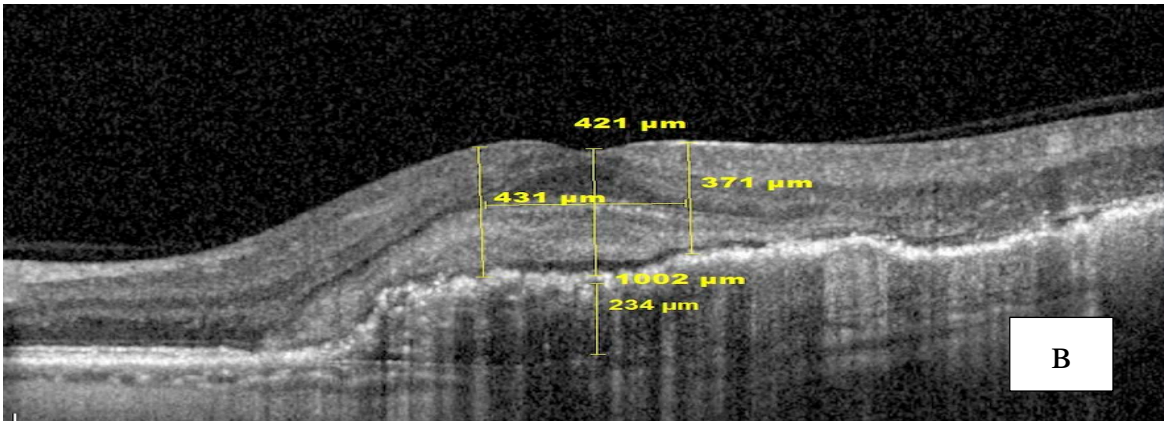

Рисунок 37. Оптическая когерентная томография макулярной области сетчатки левого глаза пациента Т.

Отмечается уменьшение отслойки ретинального пигментного эпителия, субретинальная жидкость сохраняется. а – до лечения; б – через 1 год после начала лечения; в – через 2 года после начала лечения.

Клинический пример 14.

На рисунке 38 представлены данные ОКТ левого глаза пациента Б. До начала лечения в макулярной зоне на ОКТ определяется отслойка РПЭ с прехориоидальной расщелиной, МКОЗ составила 0,7. После расчета медианы показателя X пациент отнесен к 4 квартилю.

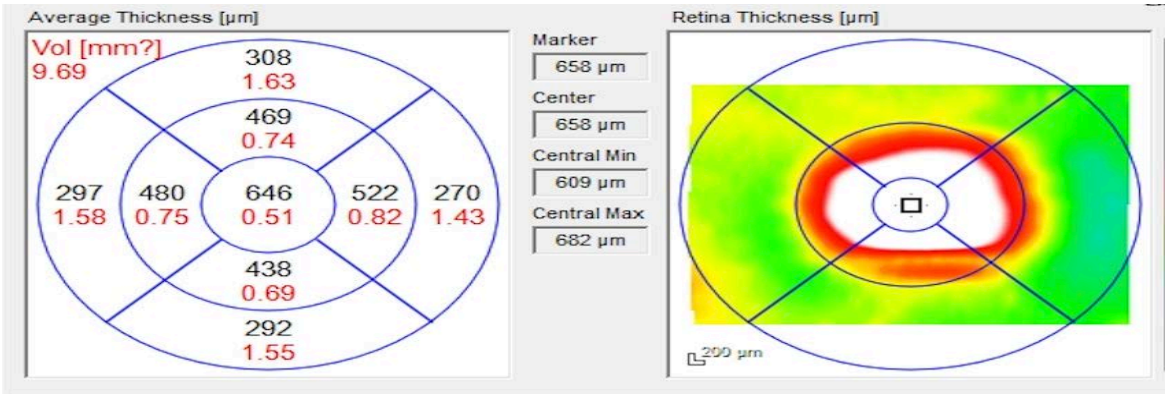
Average Thickness [µm]
Vol [mm?]
9.69
308
1.63
469
0.74
297
1.58
480
0.75
646
0.51
522
0.82
270
1.43
438
0.69
292
1.55
Marker
658 µm
Center
658 µm
Central Min
609 µm
Central Max
682 µm
Retina Thickness [µm]
200 µm

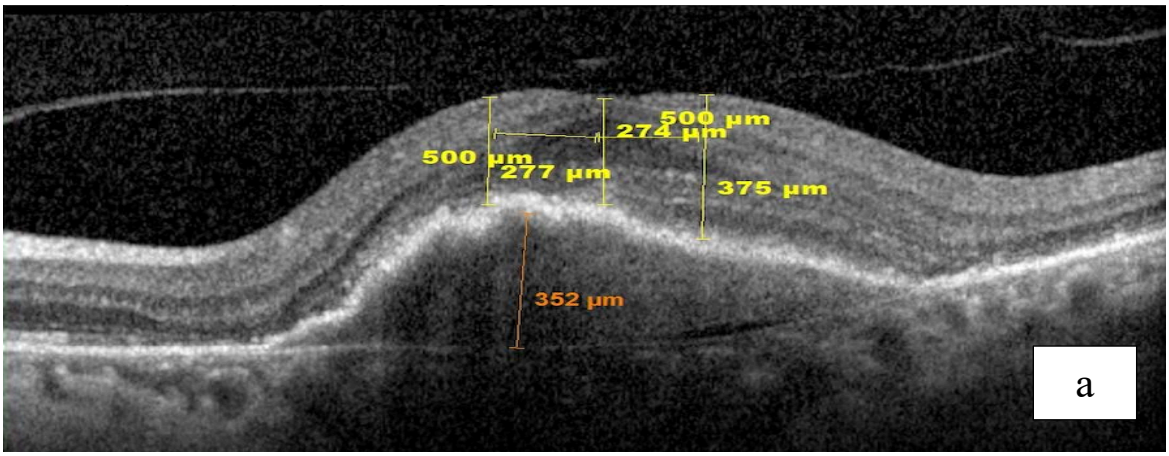
500 µm
274 µm
500 µm
277 µm
375 µm
352 µm
а

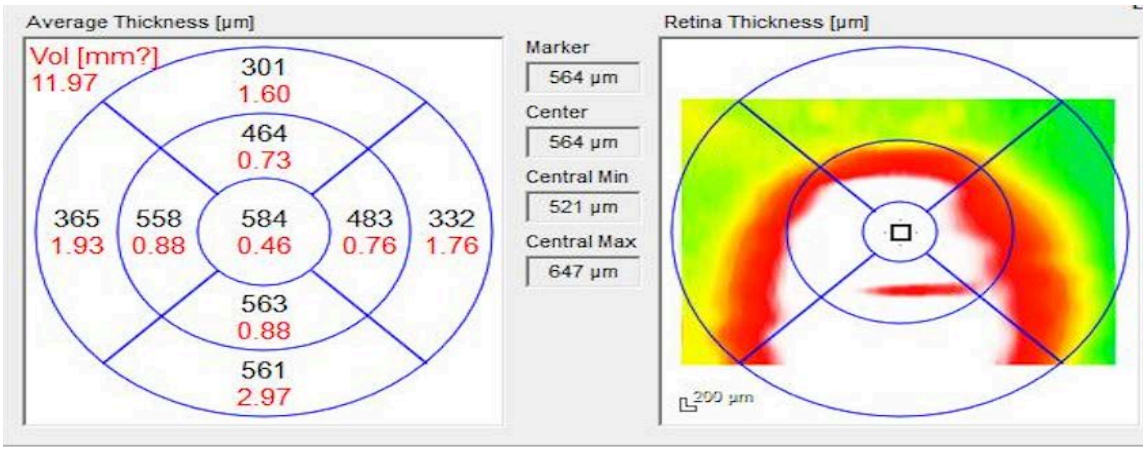
Average Thickness [µm]
Vol [mm?]
11.97
301
1.60
464
0.73
365
1.93
558
0.88
584
0.46
483
0.76
332
1.76
563
0.88
561
2.97
Marker
564 µm
Center
564 µm
Central Min
521 µm
Central Max
647 µm
Retina Thickness [µm]
200 µm

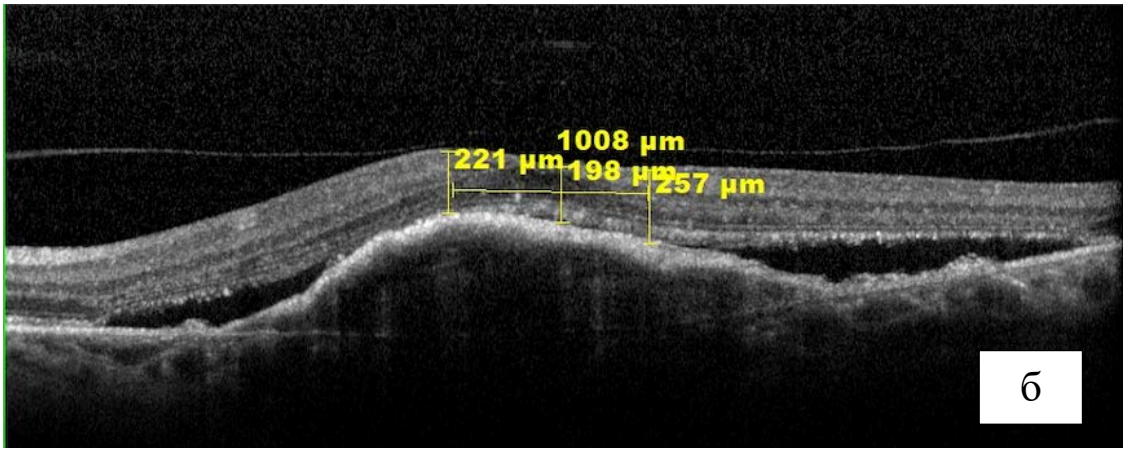
1008 µm
221 µm
198 µm
257 µm
б

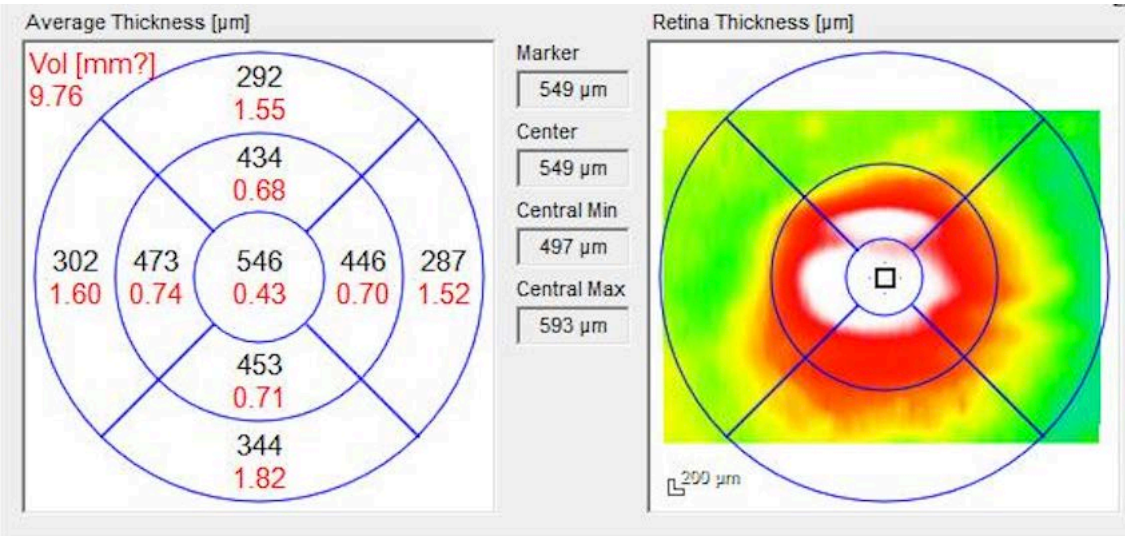

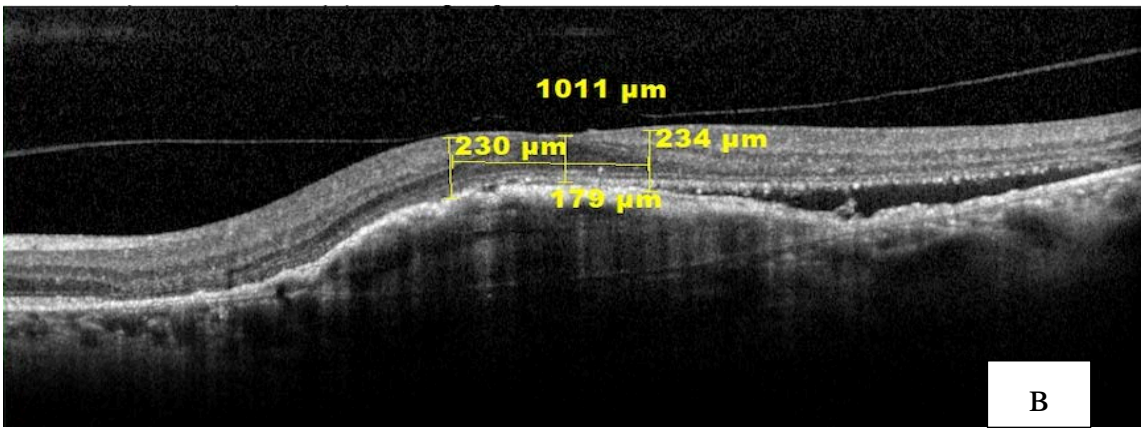

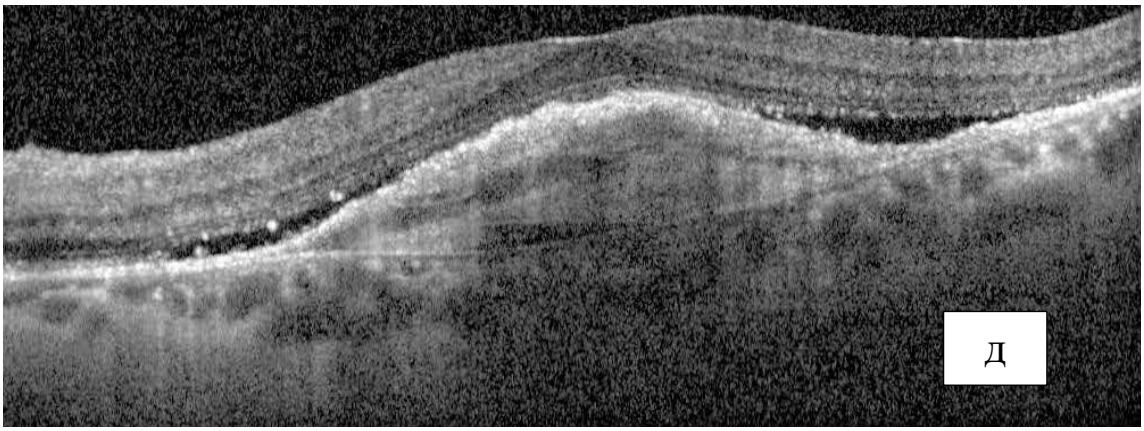

Рисунок 38. Оптическая когерентная томография макулярной области сетчатки левого глаза пациента Б.

Отмечается отрицательная динамика: формирование субретинального фиброза. а – до лечения; б – через 1 год после начала лечения МКОЗ 0,6; в – через 2 года после начала лечения, МКОЗ 0,4. Д- через 3 года после начала лечения. МКОЗ 0,3 Субретинальный фиброз

3.6 Анализ влияния различных типов неоваскуляризации на функциональные результаты лечения препаратом афлиберцепт.

Был проведен анализ влияния различных типов неоваскуляризации (1, 2 и 3 тип неоваскуляризации и ПХВ) на МКОЗ и ТЦЗС за 3 года наблюдения и лечения в режиме T&E, после 3 загрузочных доз.

Количество пациентов с 1 первым типом неоваскуляризации до начала лечения составило 311 человек, со вторым 182 человек, 3 тип-94 человек и ПХВ 25 пациентов. В связи с тем, что у пациентов возникли сложности с посещением клиники на 2 году наблюдения с 1 типом типом неоваскуляризации были включены 74 пациента, со вторым 50 пациетов, с 3 типом неоваскуляризации 22 пациента и 3 пациента с ПХВ. На 3 году с 1 типом наблюдались 53 человека , 37 человек со вторым типом,13 человек с 3 типом и 3 человека с ПХВ.

Учитывая различия поражения ретинального пигментного эпителия (при первом типе комплекс новообразованных сосудов находится под РПЭ, при втором – прорастает монослой РПЭ и располагается как под, так и над РПЭ), мы ожидали выраженную разницу по результатам в 1, 2 и 3 года наблюдения, однако большинство параметров в группах было сопоставимо.

МКОЗ

Среднее значение МКОЗ при всех 4 типах неоваскуляризации было сопоставимо между группами до начала лечения. Показатели МКОЗ статистически значимо увеличились в первый и второй год лечения при 1 типе ХНВ, но к 3 году они вернулись к исходным значениям ($p < 0,00561$). У пациентов со 2 типом отмечалось постепенное значение МКОЗ, но

статистической значимости данные показатели не умели (p < 0,3499), в отличие от 3 типа неоваскуляризации, где за период 3х - летнего наблюдения определились достоверно значимые различия в остроте зрения у пациентов с 3 типом неоваскуляризации (снижение МКОЗ на 0,15)(p < 0,05676). У пациентов с ПХВ так же наблюдалась положительная динамика в первый год терапии, но в дальнейшем значения МКОЗ вернулись к исходным значениям, но статистической значимости данные не имели (p < 0,80125).

На 1 году наблюдения и лечения пациенты с 1 типом неоваскуляризации показали достоверно значимое увеличение МКОЗ по сравнению с 2, 3 типом неоваскуляризации и ПХВ. Однако значимой разницы между группами за 3 года найдено не было.(табл.31)

Таблица 31. Показатели МКОЗ за 3 года наблюдения и лечения при различных типах ХНВ

Характеристики	1 тип ХНВ	2 тип ХНВ	3 тип ХНВ (РАП)	ПХВ	p
МКОЗ до начала лечения	0,51±0,18	0,42±0,20	0,52±0,24	0,66±0,23	1.05
МКОЗ 12 месяцев	0,58±0,23	0,47±0,23	0,52±0,26	0,76±0,20	0,89
МКОЗ 24 месяца	0,54±0,25	0,43±0,25	0,50±0,24	0,63±0,11	0,57
МКОЗ 36 месяцев	0,51±0,25	0,40±0,25	0,37±0,10	0,66±0,15	0,74
p	p < ,00521	p < ,34993	p < ,05676	p < ,80125	

Толщина центральной зоны сетчатки

До начала лечения средние показатели толщины центральной зоны сетчатки были сопоставимы между группами. В результате проведенного лечения к концу 3 года при 1-ом, 2-ом и ПХВ типе наблюдалось достоверное снижение ТЦЗС ($p < 0,005$), при 3 типе так же было выявлено снижение ТЦЗС, но клинической значимости данные показатели не имели. Так же достоверной разницы между группами за 3 года найдено не было. (табл.32)

Таким образом, в результате 3-х летнего наблюдения пациентов, получающих Anti-VEGF терапию, достоверного влияния типа неоваскуляризации на толщину сетчатки выявлено не было.

Таблица 32. Показатели ТЦЗС за 3 года наблюдения и лечения при различных типах ХНВ

Характеристики	1 тип ХНВ	2 тип ХНВ	3 тип ХНВ (РАП)	ПХВ	p
ТЦЗС до начала лечения	488,73±210,75	420,37±132,04	415,53±114,61	389,33±52,91	0,73
ТЦЗС 12 месяцев	391,41±125,16	374,27±101,83	360,38±102,90	367,00±25,11	0,69
ТЦЗС 24 месяца	413,33±151,11	359,37±83,95	357,92±113,18	285,33±24,54	0,083
ТЦЗС 36 месяцев	368,01±116,81	343,05±96,76	363,07±129,27	306,33±49,56	0,094
p	p < ,00272	p < ,00116	p < ,15648	p < ,04206	

В данном исследовании был произведён анализ зависимости от типа неоваскулярного процесса долговременных результатов лечения анти-VEGF препаратами пациентов с эВМД от типа неоваскулярного процесса. Наши результаты показывают анатомическое улучшение и стабилизацию зрительной функции при 1 типе эВМД и ПХВ в течение 3 лет анти- VEGF терапии. При 3 типе наблюдается достоверно значимое снижение показателей МКОЗ на 2-ом и 3-ем годах наблюдения. Более высокие показатели МКОЗ после 3 лет лечения наблюдались 1 и во 2 группах. Аналогично с результатами, полученными в 2007 году Jonas et al. или опубликованными в 2010 году Tao и Jonas, в которых сравнивали улучшение остроты зрения на фоне интравитреальных введений препарата бевацизумаб при различных типах субфовеальной неоваскулярной мембраны , в нашем исследовании достоверной зависимости между типом неоваскуляризации и МКОЗ, а так же толщиной центральной зоны сетчатки выявлено не было. С момента начала лечения увеличение показателей МКОЗ наблюдалось на 1 и 2 году наблюдения. На 3 году значимой разницы в средних показателях остроты зрения в различных группах не наблюдалось [265].

В отличие от крупных международных клинических исследований исследований, в данное исследование были включены пациенты с РАП и ПХВ. В то время как поражения ПХВ встречались у 3,3% глаз, РАП 3-го типа составляли 34% случаев. Поскольку глаза с 3 типом неоваскуляризации имели несколько худшие визуальные результаты, чем средняя МКОЗ для всех типов поражений, их включение приводило к ухудшению средней остроты зрения.

Выраженное увеличение показателей остроты зрения обнаружены в группе с ПХВ на 1 году анти- VEGF терапии . Значитальное увеличение остроты зрения и снижение толщины центральной зоны сетчатки у пациентов с ПХВ встречаются в ряде исследований с использование препарата афлиберцепт в режиме 2q8. Значения остроты зрения увеличились от 20/40 до 20/32 на 12 месяце, а тощины центральной зоны

сетчатки от 315 мм на исходном уровне до 204 мм на 12 месяце наблюдения. В другом исследовании, где препарат афлиберцепт применяли в режиме по необходимости острота зрения увеличилась от 20/43 до 20/27 на 12 месяце наблюдении [289,291].

При анализе данных зависимости МКОЗ от типа поражнения, глаза с ХНВ 1 типа показали достоверное увеличение остроты зрения в первые 2 года наблюдения (p= 0,00521). Глаза с другими типами поражения постепенно теряли зрение после начальной фазы улучшения. Объяснение полученных результатов может заключаться в том, что неоваскуляризация в суб-РПЭ пространстве представляет собой более зрелую форму ХНВ с замедленным потенциалом роста. Кроме того, Grossniklaus и Green выдвинули гипотезу о том, что НВ в суб-РПЭ пространстве является компенсаторной формой неоваскуляризации, которая может обеспечивать питательными веществами и кислородом РПЭ и внешнии слои сетчатки. Рецидивирующая СРЖ,часто наблюдаемая при 1 типе неоваскуляризации, может содержать питательные вещества, которые помогают поддерживать целостность фоторецепторов [222]. На наш взгляд это является причиной длительного сохранения зрения у пациентов с 1 типом неоваскуляризации при многолетней поддерживающей анти-VEGF терапии в режиме T&E. И с другой стороны, глаза с 2, 3 и 4 типом ХНВ более склонны к развитию ГА и рубцеванию соответвующим снижением функций.

Имеются ограниченные данные о долгосрочном наблюдении за пациентами с неоваскулярной ВМД, получавших анти-VEGFтерапию, более 2 лет, и наши результаты сопоставимы с имеющейся опубликованной литературой. В большинстве исследований сообщается о постепенным снижении остроты зрения по сравнению с исходными данными 3, 4 года [27], и наблюдается постепенная потеря зрения с течением времени по сравнению с первоначальным положительным эффектом, полученным через 1год [26,28]. Постепенное ухудшение остроты зрения с течением времени

может быть связано с прогрессированием основного заболевания или снижением частоты инъекций с течением времени

Таким образом, наши результаты показывают, что глаза с ХНВ типа 1 имели лучшие показатели остроты зрения ($p < 0,00521$). Анатомическая классификация сильнее коррелирует с функциональными результатами лечения, по сравнению с классификацией, основанной на ФАГ. Однако достоверных различий в показателях остроты зрения между группами найдено не было ($p>0,05$). Это указывает на то, что быстрое выявление заболевания и раннее начало лечения, имеют решающее значение для получения лучших результатов, а так же отсутствие влияния типа ХНВ на клиническое ведение пациента или функциональные исходы при назначении адекватного лечения.

Клинические примеры

Клинический пример 15. Пациент С., 71 год, обратился с жалобами на снижение зрения левого глаза, появления темного пятна перед левым глазом и искажение линий. На момент контрольного осмотра: VisOD=0,90 н/к. VisOS=0,4 н/к. Офтальмоскопия правого глаза: ДЗН бледно-розовый, границы четкие. Ход и калибр сосудов не изменен. В макулярной области отек, ОРПЭ, твердые экссудаты.

При проведении ОКТ макулярной области на приборе Spectralis HRA+OCT «Heidelberg Engineering» (Германия) с применением функции усреднения сканов обнаружена субретинальная жидкость, фовеолярно отслойка ретинального пигметного эпителия, субретинальеый гиперрефлективный материал .

Поставлен диагноз Возрастная макулярная дегенепация. ХНВ 1 тип

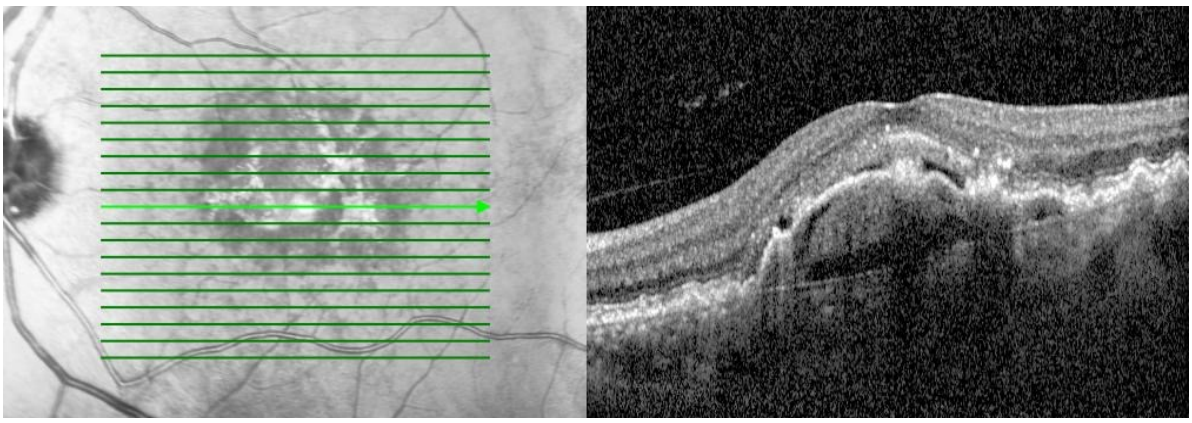

Рисунок 39. ОКТ левого глаза. Субретинальный отек, отслойка ретинального пигментного эпителия. МКОЗ 0,40

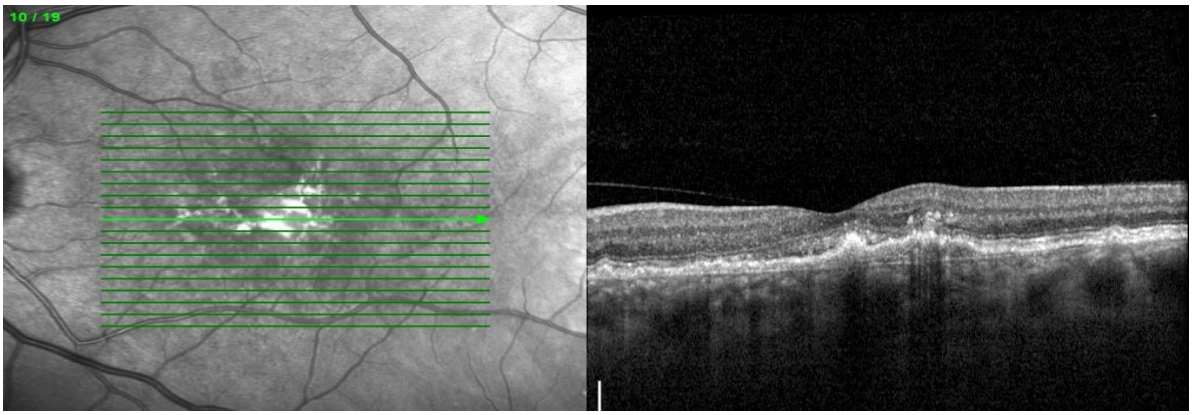

Рисунок 40. ОКТ левого глаза через 3 года после начала терапии. Субретинальный отек, отслойка ретинального пигментного эпителия. МКОЗ 0,5

Клинический пример 16. Пациент С., 71 год, обратился с жалобами на снижение зрения правого глаза, появления темного пятна перед правым глазом и искажение линий. На момент контрольного осмотра: VisOD=0,40 н/к. VisOS=0,9 н/к. Офтальмоскопия правого глаза: ДЗН бледно-розовый, границы четкие. Ход и калибр сосудов не изменен. В макулярной области отек, ОРПЭ, твердые экссудаты.

При проведении ОКТ макулярной области на приборе Spectralis HRA+OCT «Heidelberg Engineering» (Германия) с применением функции усреднения сканов обнаружена интретинальнвя жидкость, фовеолярно

отслойка ретинального пигметного эпителия, субретинальеый гиперрефлективный материал .

Поставлен диагноз Возрастная макулярная дегенепация. ХНВ 2 типа.

2тип

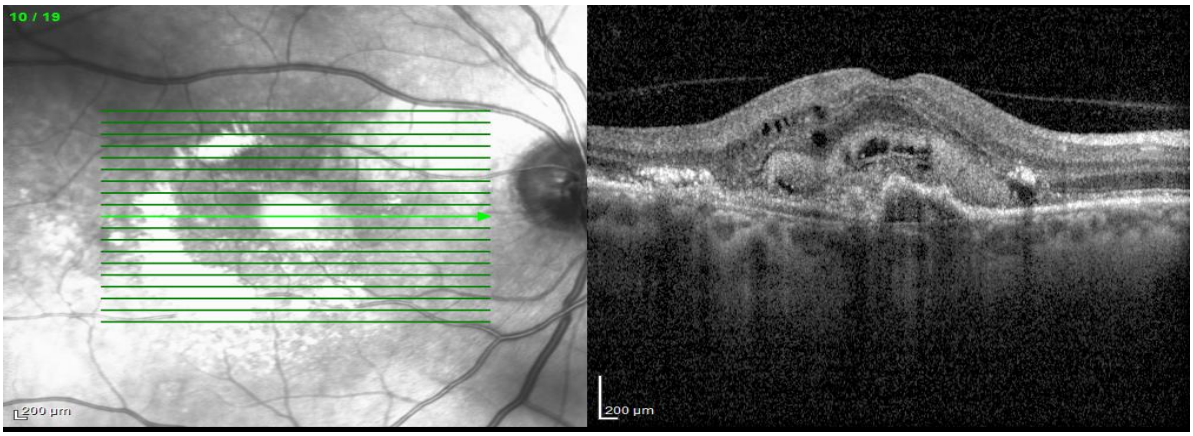

Рисунок 41. ОКТ правого глаза. Интраретинальный отек, отслойка ретинального пигментного эпителия. МКОЗ 0,45

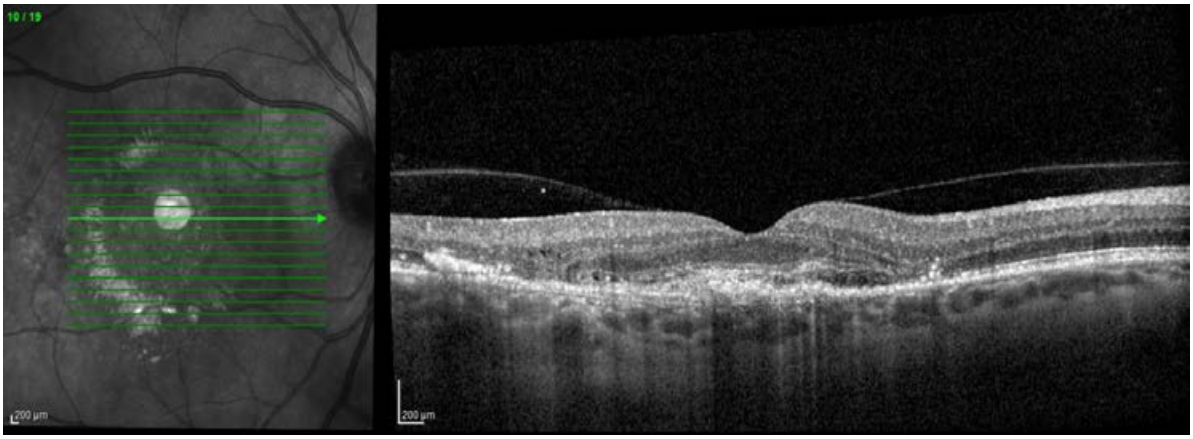

Рисунок 42. ОКТ правого глаза. Интраретинальный отек, отслойка ретинального пигментного эпителия. МКОЗ 0,4

Клинический пример 17. Пациент К., 78 лет, обратился с жалобами на снижение зрения правого глаза, появления темного пятна перед правым глазом и искажение линий. На момент контрольного осмотра: VisOD=0,55. VisOS=0,8. Офтальмоскопия правого глаза: ДЗН бледно-розовый, границы четкие. Ход и калибр сосудов не изменен. В макулярной области отек.

При проведении ОКТ макулярной области на приборе Spectralis HRA+OCT «Heidelberg Engineering» (Германия) с применением функции усреднения сканов обнаружена интретинальнвя жидкость, парафовеолярно отслойка ретинального пигметного эпителия .

Поставлен диагноз Возрастная макулярная дегенепация. ХНВ 3 тип.

3 тип ХНВ

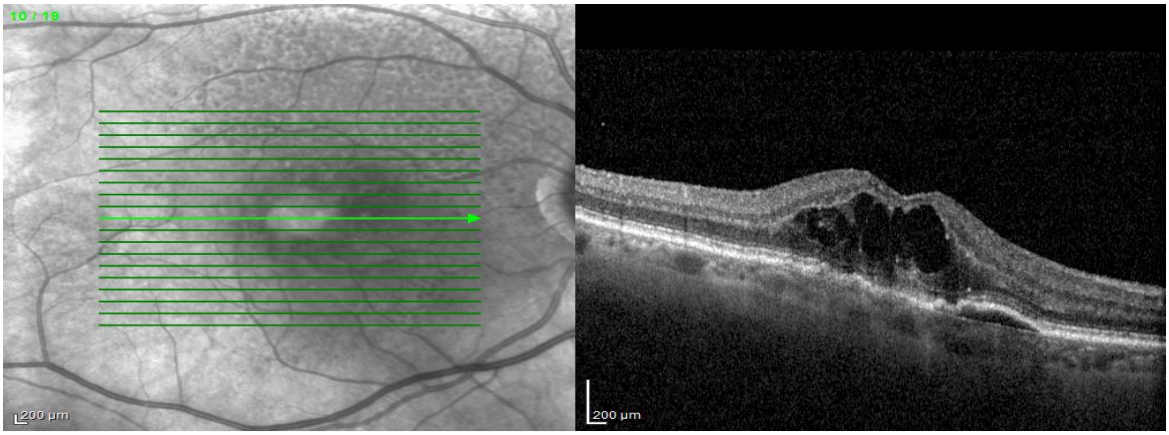

Рисунок 43. ОКТ правого глаза. Интраретинальный отек, отслойка ретинального пигментного эпителия парамакулярно. МКОЗ 0,55

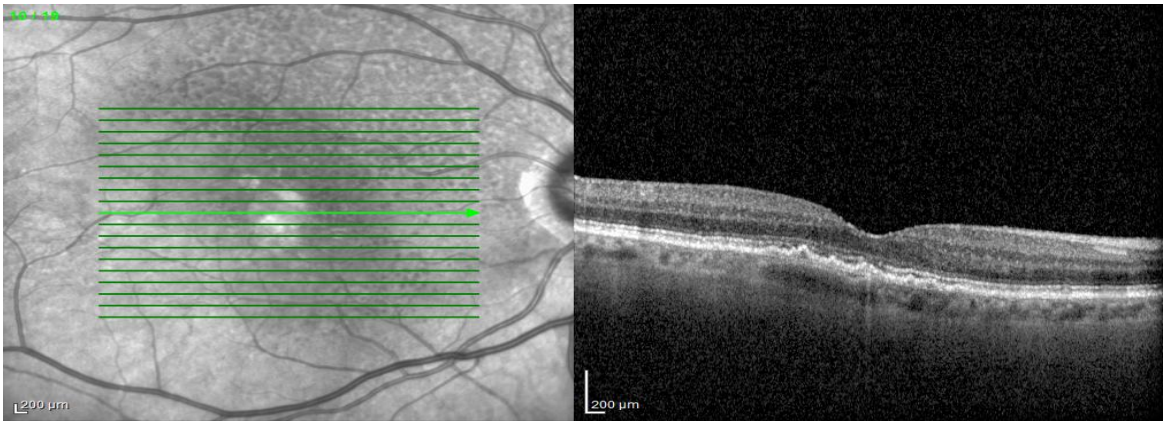

Рисунок 44. ОКТ правого глаза через 1 год после ИВВ (6 инъекций препарата афлиберцепт). Интраретинальный отек резорбировался , отслойка ретинального пигментного эпителия парамакулярно прилегла. МКОЗ 1,0

Клинический пример 18. Пациент М., 69 лет, обратился с жалобами на снижение зрения левого глаза, появления темного пятна перед левым глазом и искажение линий. На момент контрольного осмотра: Vis OD =1,0н/к. Vis OS = 0,45 н/к. Офтальмоскопия правого глаза: ДЗН бледно-розовый, границы четкие. Ход и калибр сосудов не изменен. В макулярной области отек, ОРПЭ, твердые экссудаты.

При проведении ОКТ макулярной области на приборе Spectralis HRA+OCT «Heidelberg Engineering» (Германия) с применением функции усреднения сканов обнаружена субретинальная жидкость, фовеолярно отслойка ретинального пигметного эпителия, субретинальеый гиперрефлективный материал .

Поставлен диагноз Возрастная макулярная дегенерация. ПХВ

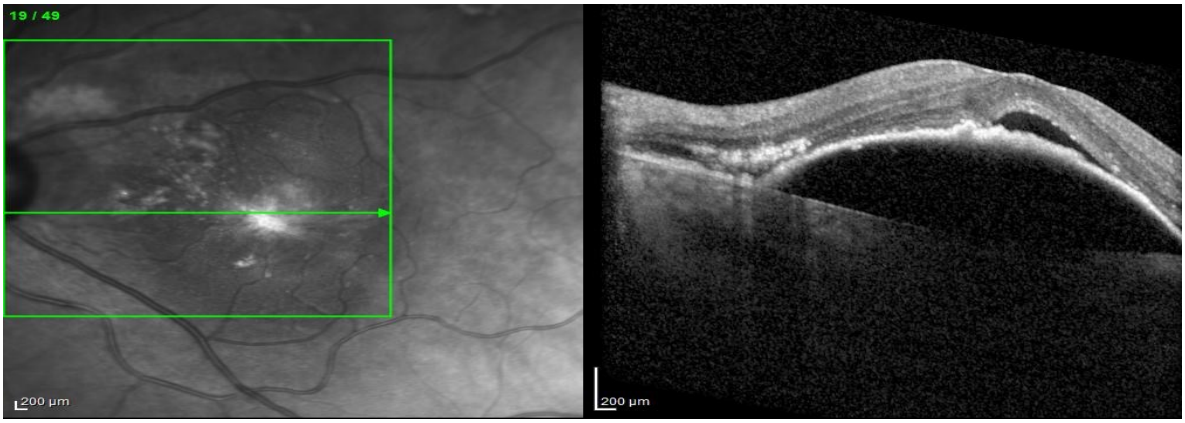

Рисунок 45. ОКТ левого глаза. Субретинальный отек, отслойка ретинального пигментного эпителия, субретинальный гиперрефлективный материал. МКОЗ 0,55

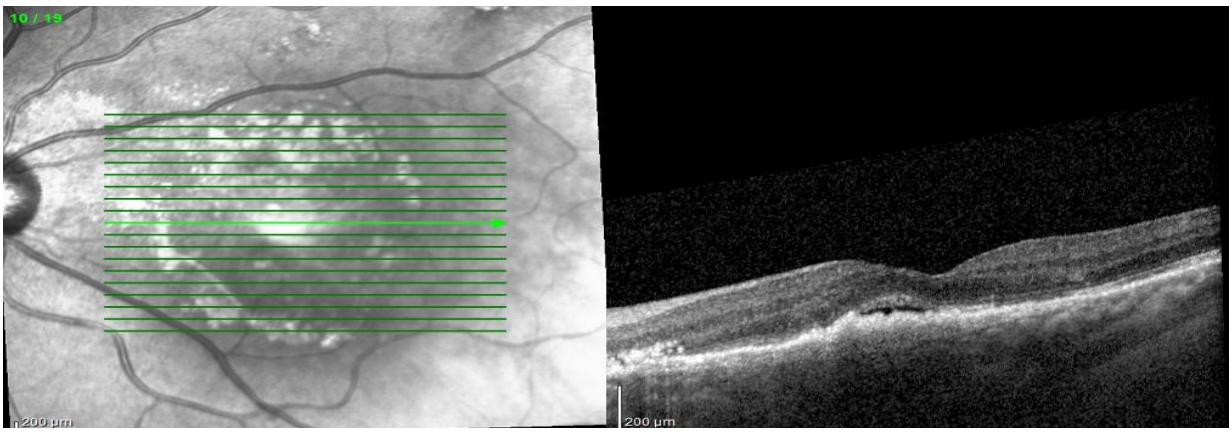

Рисунок 46. ОКТ левого глаза через 3 года от начала терапии. Субретинальный отек локальный сохраняется, отслойка ретинального пигментного эпителия плоская, субретинальный гиперрефлективный материал. МКОЗ 0,60

3.7 Анализ влияния ОРПЭ на долгосрочные результаты лечения.

ОРПЭ развиваются более чем в 80% глаз с экссудативной формой ВМД. ОРПЭ- это патологическое состояние, при котором пигментный эпителий сетчатки отделяется от подлежащей мембраны Бруха, вследствие образования фиброваскулярной мембраны, друзеноидного материала, накопления жидкости и/или крови [107]. Одним из первых классификацию ОПЭС предложил Hartnett ME в 1992 году. Автором было выделено шесть типов отслоек РПЭ: псевдовителлиформные, отслойки, связанные со сливными друзами, серозные, сосудистые и геморрагические, а также ОРПЭ, связанные с сосудистой аномалией сетчатки [233]. Недавние обнародованные данные исследований показали спорные результаты лечения анти-VEGF терапией у пациентов с ОРПЭ на фоне эВМД, возможно это связано с различными диагностическими возможностями и

интерпретацией полученных показателей специалистами. В связи с этим целью данной работы явилось изучение ответа на анти-VEGF терапию у пациентов с различными ОРПЭ при эВМД [109].

В данное исследование вошли 221 пациент: с серозной васкулярной (55 глаз) и фиброваскулярной отслойкой РПЭ (176 глаз).

На первом этапе был проведен анализ МКОЗ при ОРПЭ в зависимости от типа ХНВ, а так же высоты РПЭ за 6 лет терапии. Среднее количество ИВВ было достоверно больше у пациентов ПХВ, начиная со второго года лечения. (р <0,05). (табл. 33)

Таблица 33. Количество интравитреальных инъекций препарата афлиберцепт за 6 лет лечения.

Характеристика	1 год терапии	2 год терапии	3 год терапии	4 год терапии	5 год терапии	6 год терапии
ХНВ I типа	5,99±1,84	3,78±1,19	3,84±1,85	4,13±1,98	3,60±2,07	2,41±2,14
ХНВ II типа	5,71±1,87	3,07±1,60	3,05±2,20	2,74±1,32	1,81±1,11	0,76±0,15
РАП	5,66±1,87	3,04±1,93	2,98±2,06	2,75±1,93	2,83±1,89	2,66±1,57
ПХВ	6,11±1,83	4,08±1,98	4,0±2,01	5,0±1,26	4,33±0,81	4,21±2,02
р	0,75	0,051	0,045	0,043	0,050	0,007

Было выявлено достоверное увеличение показателей МКОЗ у пациентов с 1 типом неоваскуляризации и ПХВ за первые 1 год терапии с 0,51±0,18 до 0,58±0,23 и с 0,66±0,23 до 0,76±0,20 (р<0,05), с дальнейшим постепенным достоверным снижением и возврату с исходным показателям МКОЗ к 3 году до 0,51±0,25 (р<0,05) в группе с 1 типом ХНВ, у пациентов с ПХВ так же

происходило снижение МКОЗ , но это носило недостоверный характер . Значения МКОЗ во всех четырех группах снижались к 6 году наблюдения. Только у пациентов со 2 типом неоваскуляризции и РАП это носило достоверный характер (p<0,05). В свою очередь в группе с ПХВ снижение показателей МКОЗ было не столь значительным за 6 лет терапии. (табл. 34)

Таблица 34. Показатели МКОЗ у пациентов с ОРПЭ при различных типах неоваскуляризации.

Группы	МКОЗ, буквы						
	До начала наблюдения	Через 1 год после начала терапии	Через 2 года после начала терапии	Через 3 года после начала терапии	Через 4 года после начала терапии	Через 5 лет после начала терапии	Через 6 лет после начала терапии
ХНВ I типа	0,51 ±0,18	0,58 ±0,23*	0,54 ±0,25*	0,51 ±0,25*	0,48 ±0,21	0,49 ±0,15	0,48 ±0,12
ХНВ II типа	0,44 ±0,20	0,48 ±0,23	0,41 ±0,25	0,40 ±0,25	0,41 ±0,13	0,33 ±0,11*	0,36 ±0,11*
РАП	0,52 ±0,24	0,52 ±0,26	0,50 ±0,24	0,37 ±0,10	0,35 ±0,13	0,32 ±0,12*	0,36 ±0,11*
ПХВ	0,66 ±0,23	0,76 ±0,20*	0,63 ±0,11	0,66 ±0,15	0,66 ±0,18	0,63 ±0,15	0,60 ±0,20

* p<0,05

Наблюдалось достоверное снижение высоты ОРПЭ в группе с первым и третьем типом неоваскуляризации, а так же у пациентов с ПХВ за первые 2 года терапии.(p<0,05). ТЦЗС снижалась и в группе со 2 типом ХНВ, но данные были недостоверны. (табл. 35)

Таблица 35. Высота ОРПЭ при различных типах неоваскуляризации за 6 лет терапии.

Группы	Максимальная высота ОРПЭ, мкм						
	До начала наблюдения	Через 1 год после начала терапии	Через 2 года после начала терапии	Через 3 года после начала терапии	Через 4 года после начала терапии	Через 5 лет после начала терапии	Через 6 лет после начала терапии
ХНВ I типа	387,00±165,62	248,00±140,22*	187,09±199,12*	180,11±234,82*	180,00±183,88*	189,00±163,3	191,00±146,00
ХНВ II типа	120,80±59,78	106,20±77,11	93,80±52,68	107,20±73,20	118,00±72,89	102,38±98,05	46,34±36,47
РАП	285,17±189,29	160,33±74,22*	130,11±78,22*	156,31±78,10*	124,5±139,49*	124,5±139,49	132,00±87,36
ПХВ	512,44±195,18	268,55±138,00*	277,33±199,12*	215,43±234,82	432,89±365,94	170±112,03	170,00±134,78

* $p<0,05$

Таким образом, достоверное повышение показателей МКОЗ в первый год терапии у пациентов с ОРПЭ чаще встречается при 1 типе ХНВ и с ПХВ. В то же время во всех группах по итогу 6 лет лечения можно наблюдать тенденцию к снижению МКОЗ, оставаясь самыми высокими у пациентов с ПХВ, хоть эти данные были недостоверными. Полученные результаты можно объяснить развитием с течением времени нейродегенеративных изменений слоев сетчатки и макулярной атрофии. Так же во всех группах

отмечается уменьшение высоты ОРПЭ, что говорит о хорошей реакции жидкости под РПЭ на проводимую анти-VEGF терапию.

Было предложено несколько теорий относительно взаимосвязи между серозной и фиброваскулярной ОРПЭ и ХНВ. Gass впервые объяснил возникновение ОРПЭ ростом новообразованных сосудов из хориоидеи внутри толщины мембраны Бруха, которые активно просачиваются, увеличивая гидростатическое давление и вызывая отслоение РПЭ среди менее спаянных слоев сетчатки [207].

Когда рост новообразованных сосудов начинается со внутренней части сетчатки (ретинальная ангиоматозная пролиферация), происходит ивазия РПЭ неоваскулярным комплексом с образованием серозной отслойки РПЭ. В рамках данного исследования было изучено влияние анти-VEGF терапии на высоту серозных и фиброваскулярных отслоек РПЭ.

Количество интравитреальных инъекций было сопоставимо между группами (табл. 36).Так же не было найдено достоверной разницы в показателях МКОЗ у пациентов с серозными и фиболваскулярными отслойками РПЭза 6 лет лечения.(табл. 37)

Таблица 36. Количество интравитреальных инъекций препарата афлиберцепт за 6 лет терапии. (p>0,05)

Характеристика	1 год терапии	2 год терапии	3 год терапии	4 год терапии	5 год терапии	6 год терапии
Серозная ОРПЭ	5,26±1,66	3,69±1,79	2,66±1,18	3,11±1,49	3,0±2,12	2,88±1,75
Фиброваскулярная ОРПЭ	5,45±1,84	3,46±1,99	3,5±2,19	3,47±2,26	2,93±2,07	2,26±1,95

Таблица 37. Показатели МКОЗ у пациентов с различными ОРПЭ за 6 лет лечения. (p>0,05)

Характеристика	До начала лечения	1 год терапии	2 год терапии	3 год терапии	4 год терапии	5 год терапии	6 год терапии
Серозная ОРПЭ	0,41 ±0,20	0,46 ±0,25	0,46 ±0,25	0,44 ±0,24	0,4 ±0,29	0,45 ±0,27	0,42 ±0,26
Фиброваскулярная ОРПЭ	0,46 ±0,22	0,49 ±0,26	0,50 ±0,22	0,45 ±0,24	0,41 ±0,25	0,42 ±0,28	0,41 ±0,27

Однако высота ОРПЭ у пациентов в группе с серозным компонентом была достоверно ниже (p=0,004) по сравнению с группой с фиброваскулярным. (схема 6)

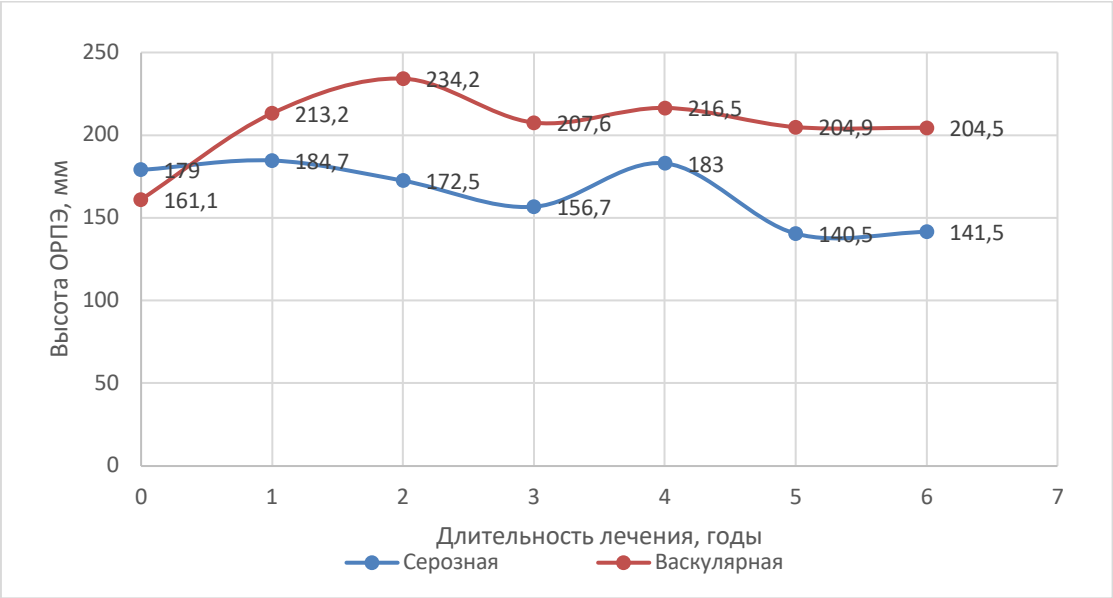

Схема 6. Динамика изменения высоты ОРПЭ в двух группах за 6 лет лечения

Высота ОРПЭ по итогу 6 лет лечения была ниже в группе с серозным компонентом(p <0,05) , при этом показатели МКОЗ были сопоставимы между группами.

В результате данного исследования можно сделать вывод, что правильно подобранный режим обеспечивает стабильные показатели МКОЗ вне зависимости от типа ОРПЭ.

Используя SD-ОКТ, мы обнаружили отличительную черту, связанную с фиброваскулярными ОРПЭ – многослойность, проявляющая себя как организованные слои гиперрефлективных полос между монослоем РПЭ и мембраной Бруха. В связи с этим было проанализировано влияние данного фактора на показатели МКОЗ и изменения, характеризующие динамику процесса.

Многослойная ОРПЭ при эВМД на фоне анти-VEGF терапии, по-видимому, развиваются в результате последовательного наслоения гиперрефлективных полос под ОРПЭ при хроническом фиброваскулярном синдроме. Впервые данное состояние было описано Spaid как «слои или пластинки с расщелинами» у 10 пациентов с эВМД. В отличие от работы Spaid в данное исследование вошло большее количество пациентов [361,426,427].

Исследование включало в себя 176 глаз. Пациенты были поделены на 3 группы в зависимости от количества слоев под РПЭ до начала лечения (1, 2 или 3 соответственно). 1 тип ХНВ был преобладающим во всех 3 группах. Показатели МКОЗ до начала лечения и в первый год терапии были достоверно выше в группе с 1 слоем (p<0,05). К 3 году разница в МКОЗ нивелировалась и составила 0,46 ±0,21. (табл. 38)

Таблица 38. Показатели МКОЗ у пациентов в 3 группах на фоне терапии

Слои	До лечения	1 год	2 год	3 год
1 слой	0,51±0,22	0,6±0,27	0,58±0,29	0,47±0,18
2 слоя	0,46±0,20	0,49±0,23	0,48±0,18	0,46±0,18
3 слоя	0,46±0,21	0,46±0,23	0,54±0,26	0,46±0,17
p	0,036	0,0098	0,658	0,987

Среднее количество интравитреальных инъекций анти-VEGF препарата в 1 год лечкения было достоверно выше в 3 группе. Во 2-ой и 3-ий год значения были сопоставимы. (табл. 39)

Таблица 39. Количество интравитреальных инъекций в 3 группах

Слои	До лечения	1 год	2 год	3 год
1 слой	4,98±1,67	4,02±1,87	4,16±1,78	4,98±1,74
2 слоя	4,99±1,78	3,72±1,69	3,6±1,66	4,99±1,73
3 слоя	5,5±1,53	3,93±1,74	3,47±1,59	5,5±1,80
p	0,051	0,98	0,074	0,658

Средняя высота ОРПЭ была выше в 3 группе (361,7±147,42) , хотя максимальные значения были выше в 1 группе (1201). В 3 год терапии высота ОРПЭ была достоверно выше во 2 и 3 группах (219,71±134,78 и 218,2± 98,64 по сравнению с 149,5±82,14). (табл. 40)

Таблица 40 . Средняя высота ОРПЭ в 3 группах за 3 года наблюдения и лечения

Слои	До лечения	1 год	2 год	3 год
1 слой, средн. (макс.)	288,8±138,20 (1201)	213,1±131,00 (867)	178,6 ±121,40 (828)	149,5±82,14 (869)
2 слоя, средн. (макс.)	224,6 ±136,39 (749)	200,3±149,24 (811)	192,5±113,12 (495)	219,71±134,78 (941)
3 слоя, средн. (макс.)	361,7±147,42 (1087)	284,6±158,36 (616)	198,7±103,32 (417)	218,2± 98,64(453)
p	0,213	0,657	0,324	0,023

Так же в 100% случаев в группе с 3 слоем присутствовал гиперрефлективный комплекс, отделяющее ХНВ от подлежащей сосудистой оболочка и мембрана Бруха. (рис. 47) Некоторые прехориоидальные расщелины частично разрешились в ходе терапии. Возможно это можно объяснить тем, что их появление было связано с экссудацией серозной жидкости. (табл. 41)

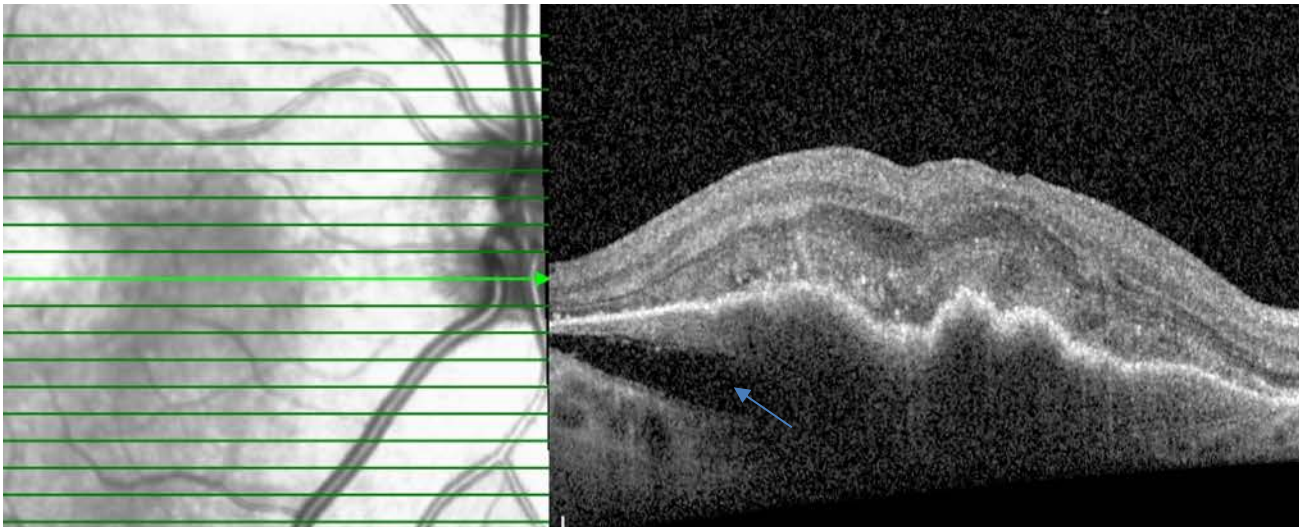

Рисунок 47. ОКТ снимок ОРПЭ с пахихориоидальной расщелиной(указана стрелкой)

Таблица 41 . Частота пахихориоидальных расщелин в 3 группах за 3 года наблюдения

Слои	До лечения	1 год	2 год	3 год
1 слой, частота	1/72 (1,4%)	1/61 (1,6%)	0/44 (0%)	1/30 (3,3%)
2 слоя, частота	1/68 (1,5%)	2/76 (2,6%)	0/41 (0%)	1/58 (1,7%)
3 слоя, частота	23/23 (100%)	20/20 (100%)	13/16 (81,2%)	14/18 (77,8%)

Частота разрывов РПЭ была выше в группе с 1 слоем в 1 и 2 год (9,7% и 18% соответственно).В дальнейшем процентное соотношение разрывов РПЭ между группами было сопоставимо. (табл. 42)

Таблица 42 . Частота разрывов РПЭ в 3 группах за 3 года наблюдения.

Слои	До лечения	1 год	2 год	3 год
1 слой, частота	7/72 (9,7%)	11/61 (18%)	4/25 (16%)	2/12 (16,7%)
2 слоя, частота	5/71 (7,0%)	11/76 (14,5%)	5/33 (15,1%)	7/36 (19,4%)
3 слоя, частота	0/23 (0,0%)	2/20 (10%)	3/13 (23,1%)	3/15 (20%)

Таким образом, достоверное повышение показателей МКОЗ в первые 2 года терапии у пациентов с ОРПЭ наблюдается при 1 типе неоваскуляризации и ПХВ ($p<0,05$). Но нельзя не отметить постепенное снижение МКОЗ при всех типах неоваскуляризации по прошествию 6 лет терапии. Что объясняется нейродегенеративными изменениями. При

сравнительном анализе серозной и фиброваскулярной ОРПЭ достоверной разницы в показателях МКОЗ на протяжении всего времени терапии найдено не было (p>0,05).

При субанализе фиброваскулярных отслоек РПЭ значения МКОЗ остаются высокими (0,46±0,18) на протяжении 3 -х лет анти-VEGF терапии предположительно потому, что неоваскулярный и последующий рубцовый процесс ограничивается суб-РПЭ пространством и эффективно ингибируется продолжающимся лечением. При выделении комплекса ХНВ внутри суб-РПЭ пространстве, анатомическая целостность наружной сетчатки сохраняется, предотвращается врастание неоваскулярной ткани и рубцевание субнейросенсорного пространства или интоксикацией вследствие сопутствующего кровоизлияния. В качестве альтернативного мнения вполне вероятно, что неоваскулярная ткань может действовать как заменитель хориокапилляров и обеспечивать оксигенацию или питание внешних слоев сетчатки и РПЭ, тем самым защищая ее против инволюции и географической атрофии. Практически в 100% случаев при 3-слойном строении фиброваскулярной ОРПЭ встречалась пахихориоидальная расщелина, располагающаяся между более глубоким фиброзным компонентом и нижележащей гиперрефлексивной сосудистой оболочкой. Данное состояние так же может развиваться из-за гидростатических сил, вызванных утечкой жидкости из вышележащего неоваскулярного комплекса [361]. Это подтверждается нашими наблюдениями, при которых процент расщелин к 3 году сократился до 80% на фоне регулярной анти-VEGF терапии.

Хотя процент разрывов был достаточно большой в 3-группах на протяжении 3-х лет (в среднем 15,4%) показатели МКОЗ оставались высокими , что можно объяснить стабилизирующим эффектом комплекса фиброваскулярной ткани, которая заполняет Суб -РПЭ пространство и тянет РПЭ к мембране Бруха. Анти-VEGF терапия способствует стабилизации и организации неоваскулярного комплекса в суб-РПЭ пространстве, что

приводит к сохранению вышележащего РПЭ и фоторецепторного слоя. В результате чего при правильном межьинъекционном интервале у большинства пациентов с многослойным РПЭ наблюдается стабильность зрительных функций.

Клинические примеры

Клинический пример 19. Пациента С.,жалобы на снижение зрения и искажение линий правого глаза.

МКОЗ до начала лечения составила 0,8. При осмотре глазного дна : ОРПЭ, отек. На ОКТ выявлены многослойная отслойка РПЭ (высота 428 мкм), интраретинальная жидкость. На фоне проведенной антиангиогенной терапии отмечается положительная динамика – улучшение зрительных функций, острота зрения через 1 год составила 0,9, через 2 года – 0,9. Через 3 года 1,0,

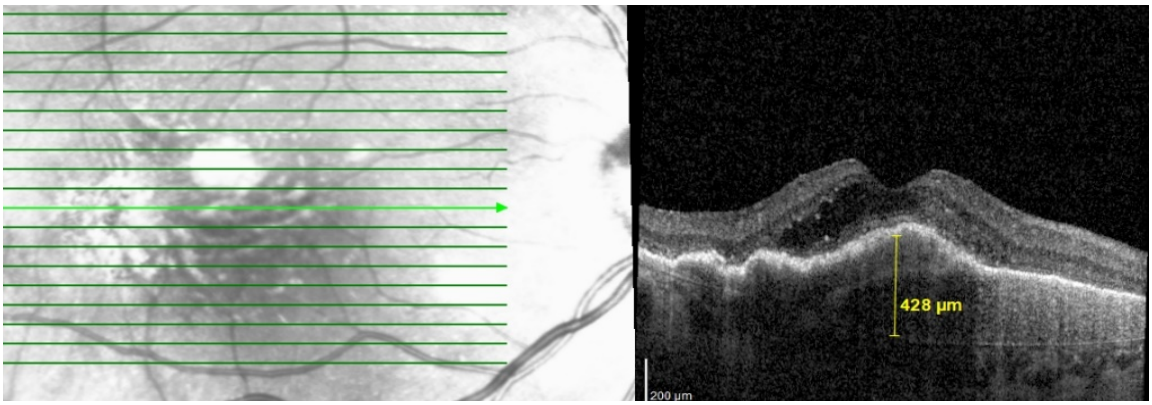

Рисунок 48. Оптическая когерентная томография сетчатки правого глаза до лечения. Отслойка ретинального пигментного эпителия, интраретинальный отек

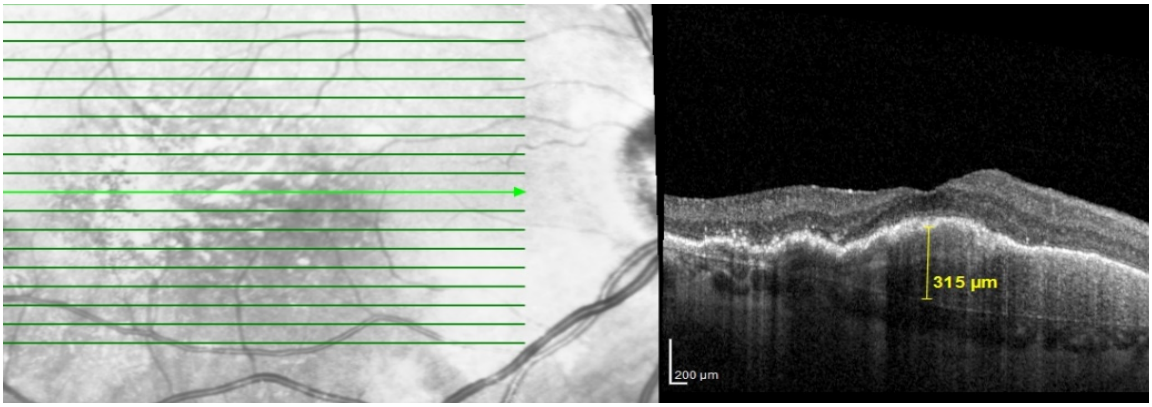

Рисунок 49. Оптическая когерентная томография сетчатки правого глаза через 1 год после начала терапии. Отслойка ретинального пигментного эпителия, интраретинальный отек резорбировался

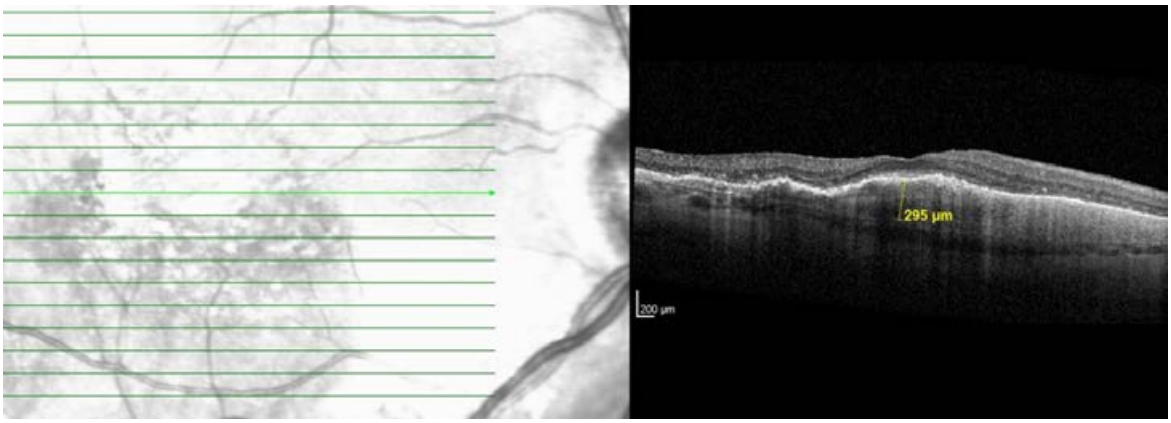

Рисунок 50. Оптическая когерентная томография сетчатки правого глаза через 3 года после начала терапии. Отслойка ретинального пигментного эпителия уменьшилась до 295 мкр, интраретинальный отека нет.

3.8 Анализ риска возникновения разрывов РПЭ.

Разрывы ретинального пигментного эпителия сетчатки (РПЭ) представляют собой дефект в монослое РПЭ, причиной которого является тангенциальная сила тракции РПЭ у его у основания. При нВМД частота встречаемости разрывов РПЭ колеблется от 10 до 12%, в то время как наличие васкуляризированных отслоек РПЭ увеличивает этот процент до 27%. Также разрыв РПЭ может возникать как непосредственное осложнение таких процедур, как интравитальные инъекции антиангиогенных препаратов (бевацизумаб, ранибизумаб, афлиберцепт). Появление таких методов диагностики как ОСТ и аутофлюоресцентный анализ глазного дна позволило визуализировать как разрывы, в том числе и малой величины, так и предикторы их возникновения, это в свою очередь обеспечивает

клиническое значимое мониторирование и обоснованный прогноз течения заболевания.

Согласно международным данным 70% разрывов происходит в первые 6 месяцев от начала лечения (ранний разрыв) и оставшееся 30% процентов, возникающие на более поздних сроках называются поздними разрывами. Терапия анти-VEGF препаратами может ускорить возникновение разрывов, вследствие сокращения неоваскулярного комплекса. Считается, что именно хороший ответ на анти-VEGF терапию вызывает ранние разрывы РПЭ. При васкуляризованной ОРПЭ в период менее 4,5 месяцев существует более высокий риск развития разрыва РПЭ чем в более отдаленном периоде, потому что незрелые неоваскулярные сосуды лучше поддаются ответу на анти-VEGF терапию. Учитывая тот факт, что в описанных выше исследованиях время наблюдения составляло не более 2-х лет, и количество пациентов было ограничено, наша работа направлена на выявление предикторов и времени возникновения разрывов РПЭ с целью оптимизации алгоритма ведения пациентов с эВМД [390,392,478].

В данном исследовании было проанализировано 47 пациентов с разрывом РПЭ , возникшем с период с 1 -40 месяца от начала лечения. Контрольную группу составили 170 человек без признаков разрыва РПЭ.

Срок возникновения разрывов

По результатам нашего исследования наибольшее количество разрывов приходится на первый год лечения. При более детальном анализе первого года наблюдения можно увидеть, что именно на первый месяц приходится 11 случаев из 36. Таким образом первое взаимодействие анти-VEGF препарата и адгезированной в РПЭ сети новообразованных сосудов, при вазоконстрикции последних приводит к формированию разрыва. (табл.43)

Таблица 43. Сроки возникновения разрывов

Сроки разрывов	N разрывов	Сроки разрывов	N разрывов
1 месяц	11	17-24 месяц	3
2 месяц	10	26, 34, 36	3
3 месяц	9	38, 40	2
4-8 месяц	4		
12 месяц	5		

Распределение разрывов по диаметру

В нашей работе наиболее часто встречались пациенты со 2-ой степенью разрыва, так в первый год разрыв РПЭ произощел у 13 пациентов из 39, во второй и третий год- 3 человека. (табл.44).

Таблица 44. Статистика по диаметру разрывов

Год	Число разрывов	Классификация разрывов			
		менее 200 мкр	200-1ДД	Более 1 ДД	Вовлечен центр фовеа
1 год	36	3	10	8	3
2 год	3	1	1	-	-
3 год	3	-	1	1	-
4 год	2	-	-	1	-

Острота зрения

По итогу 1 года лечения МКОЗ в группе с разрывами была ниже по сравнению с контрольной группой 0,54± 0,05 и 0,41± 0,05 соответственно, во второй год острота зрения в группе с разрывами РПЭ была ниже (0,48±0,071 по сравнению с 0,59±0,034) . (табл.45).

Таблица 45. МКОЗ в различных группах

Характеристики	МКОЗ 12 мес	N	МКОЗ 24 мес	N
Пациенты с Разрывом РПЭ	0,41±0,15	39	0,39±0,23	42
Пациенты без Разрыва РПЭ	0,54±0,21	177	0,45±0,12	174

Однако статистически значимых данных о влияние разрыва РПЭ на МКОЗ за первый и второй год наблюдения в нашем исследовании получено не было (p=0,73). Это может быть объяснено размером поражения, которое, как правило, было больше на исходном уровне в группе с ранними разрывами. В этой группе разрыв существенно повлиял на среднюю МКОЗ только сразу после возникновения, с дальнейшим улучшением средних значений МКОЗ до исходных показателей на фоне адекватной антиангиогенной терапии.

Клинический пример.

Клинический пример 20**.** Пациентка С., 74 года, обратилась с жалобами на снижение зрения левого глаза, появления темного пятна перед левым глазом. На момент контрольного осмотра: МКОЗ OD=0,07. OS=0,5. Офтальмоскопия левого: ДЗН бледно-розовый, границы четкие. Ход и калибр сосудов не изменен. В макулярной области отек,ОРПЭ.

При проведении ОКТ макулярной области на приборе Spectralis HRA+OCT «Heidelberg Engineering» (Германия) с применением функции усреднения сканов обнаружена субретинальная жидкость жидкость,ОРПЭ.

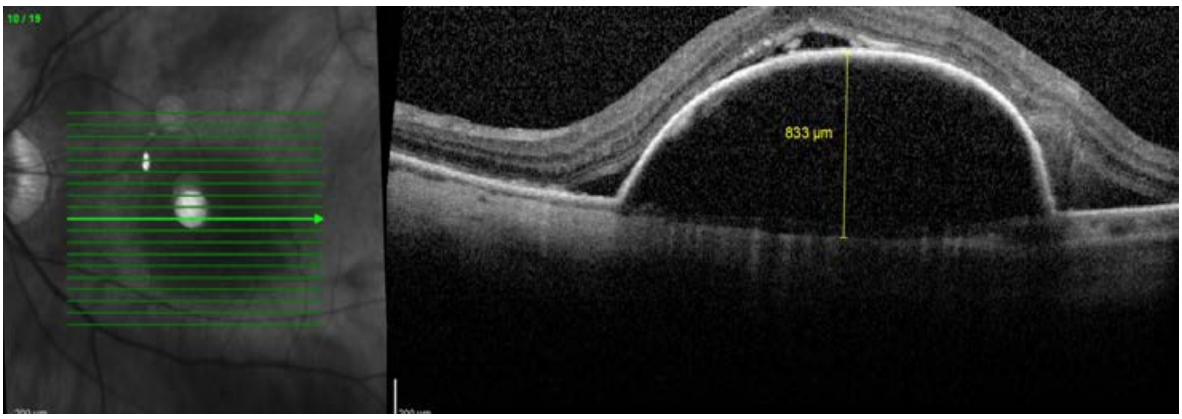

Рисунок 51. ОКТ левого глаза до начала терапии. Субретинальный отек, отслойка ретинального пигментного эпителия. МКОЗ 0,50

Проведено 2 ИВВ препарата афлиберцепт

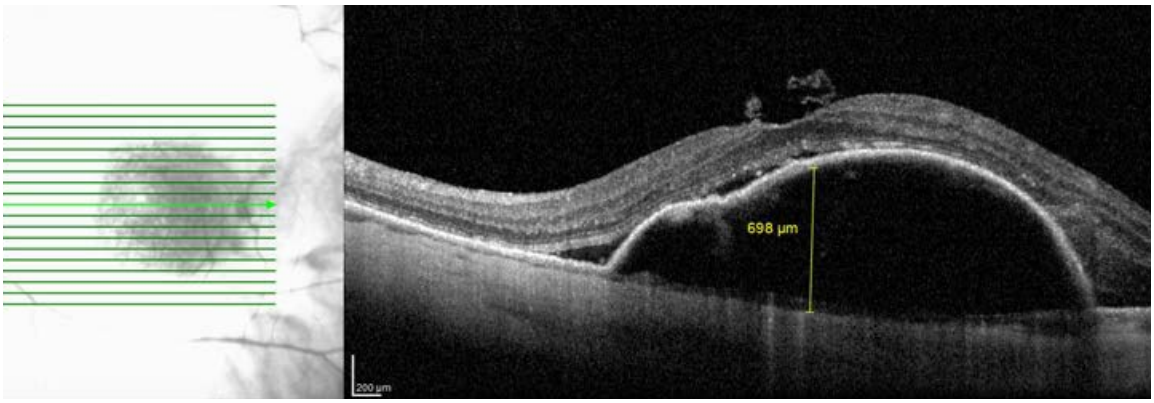

Рисунок 52. ОКТ левого глаза. Субретинальный отек, отслойка ретинального пигментного эпителия. МКОЗ 0,50

Проведена 3-я инъекция препарата афлиберцепт

ОЗ OS 0,4

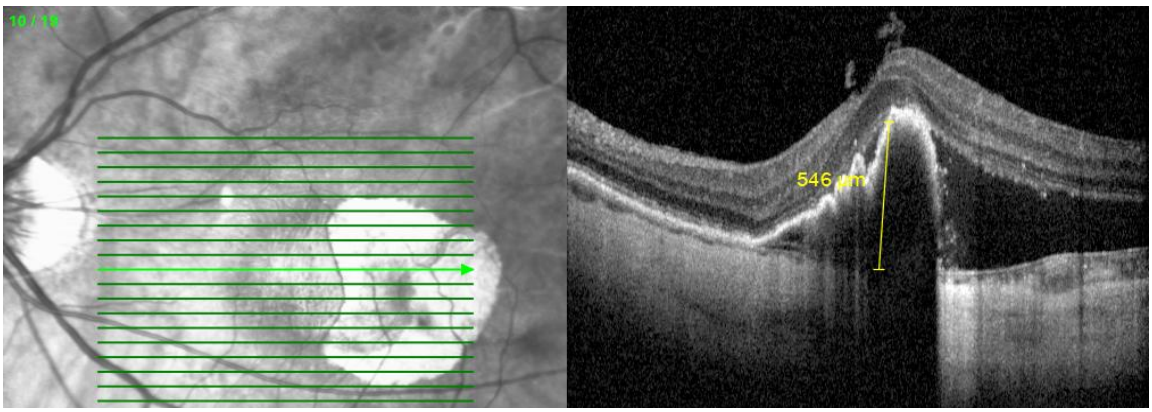

Рисунок 53. ОКТ левого глаза. Субретинальный отек, отслойка ретинального пигментного эпителия, разрыв РПЭ. МКОЗ 0,50

Согласно международным исследованиям, наилучшая МКОЗ наблюдается у пациентов с разрывом 1 степени (максимальный линейный диаметр 200 мм по данным флюоресцеиновой ангиографии) и 2 степеней (наибольший линейный диаметр от 200 мм до 1 диаметр диска). Наиболее низкая МКОЗ отмечалась при 4 степени разрыва (более 1 диаметра диска и вовлекающий фовеа). Прогнозирование МКОЗ у пациентов с 3 степенью остается неопределенным (1 диаметр диска, но не вовлекающий центральную ямку) [392]. В нашем исследовании наиболее высокие показатели МКОЗ отмечаются у пациентов с 3 степенью разрыва 0,58 ± 0,11 против пациентов с 1 степенью - 0,35±0,16. Это можно объяснить преимущественно парацентральным расположением при диаметре более 1ДД, а при меньшем размере разрывы располагались близко к зоне фовеа (3 из 4). Однако достоверной разницы значений МКОЗ между 4 группами найдено не было (p=0,082).(табл. 46)

Таблица 46. МКОЗ в зависимости от диаметра разрыва

Диаметр разрыва РПЭ	МКОЗ 12 мес	N
Менее 200 мкр	0,35 ± 0,16	4
200-1ДД	0,47 ± 0,19	13
Более 1 ДД	0,58± 0,11	11
Вовлечен центр фовеа	0,55± 0,17	3

В рамках данного исследования были проанализированы различные характеристики, влияющие на развитие разрыва РПЭ. (табл.47)

Таблица 47. Характеристики, влияющие на развитие разрыва РПЭ

Характеристики	**Разрыв РПЭ 1 год p**
Количество инъекций	0,487103
ОРПЭ до начала лечения	0,003622
ОРПЭ в центре до начала лечения	0,832527
ОРПЭ парамакулярно до начала лечения	0,301643
Тип ОРПЭ	0,004371
Дефект РПЭ у основания во время лечения	0,007549
Дефект РПЭ на вершине во время лечения	0,002415
Субретинальный гиперрефлектиный маиериал до начала лечения	0,552343
Субретинальный гиперрефлектиный маиериал 1год	0,347508

Продолжение талицы 47

Препарат	0,773596
Тип ХНВ	0,954521
Год разрыва	0,000188
Разрыв РПЭ до начала лечения	0,570438
СРЖ до начала лечения	0,687970
СРЖ 1 год терапии	0,329213
Жидкость под РПЭ до начала лечения	0,216651
Жидкость под РПЭ 1год терапии	0,379473
ИРЖ до начала лечения	0,563431

Согласно нашим данным разрывы ретинального пигментного эпителия сетчатки чаще возникают при наличии отслойки РПЭ (p=0,003622). (табл 5)

Высота ОРПЭ, как прогностический фактор развития разрыва не вызывает сомнения, однако дискуссионным остается какая (количественный фактор) высота ОРПЭ критична для развития разрыва . Chen и др. отметили, что высота в 400 и более микрон влечет за собой повышенный риск разрыва ОРПЭ. Другие авторы считают (Doguizi), что риск разрыва начинается с 580 микрон. Sarraf et al.описали, что высота 550 микрон является высоким фактором риска развития разрывов РПЭ.

В нашем исследовании при анализе влияния высоты отслойки РПЭ на риски возникновения разрыва было выявлено, что наибольшее количество разрывов приходится на высоту отслойки выше 200 микрон, причем частота встречаемости разрыва увеличивается при увеличении ОРПЭ. (схема 6)

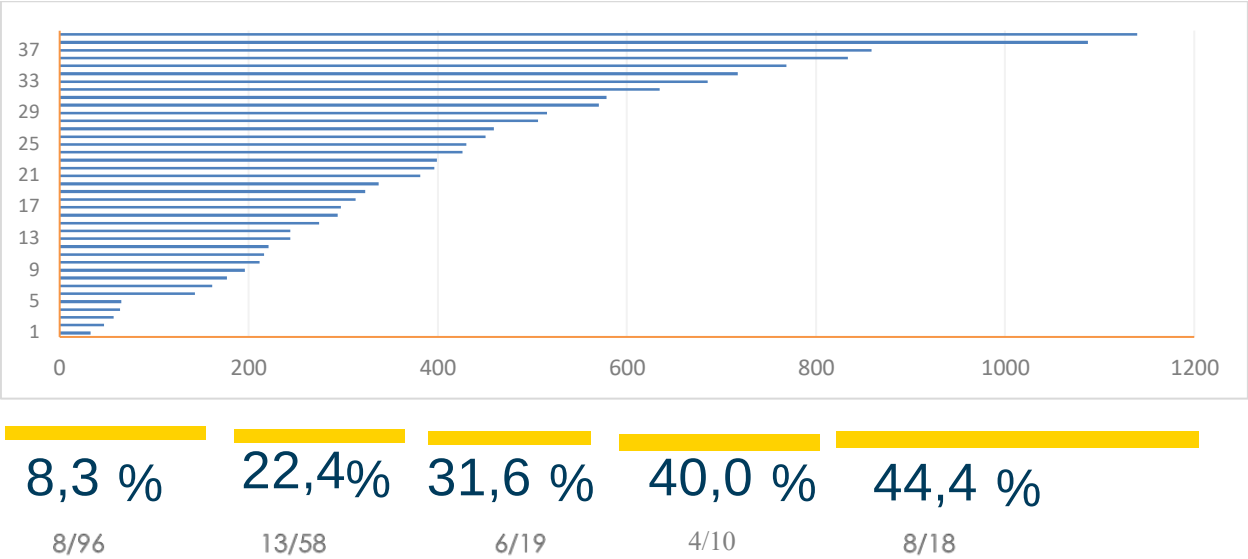

Схема 6. Высота отслойки ПЭС у пациентов со случившимся разрывом в течение 1 года

В свою очередь расположение ОРПЭ не показало статистической значимости на риск формирование разрывы (p≥0,05).

Результаты ретроспективных исследований, оценивающих исходы по типу ОРПЭ, разнятся. Некоторые из проанализированных исследований продемонстрировали регрессию ОРПЭ и улучшение остроты зрения у пациентов с серозными ОРПЭ по сравнению с васкуляризованным на фоне анти-VEGF терапии. В других исследований это различие не очевидно. Невозможно точно прогнозировать анатомический и / или функциональный ответ, основываясь исключительно на характеристиках исходных ОРПЭ.

Не существует доказательств того, что пациенты с ОРПЭ любого типа должны быть исключены из протокола лечения анти-VEGF препаратами; однако идентификация ассоциированной неоваскуляризации с помощью мультимодальной визуализации, безусловно, уточнят показания к лечению.

Нами были проведены дополнительные ретроспективные анализы, по стратифицированию пациентов на основе типа ОРПЭ, включая разделение на серозные, васкуляризированные и геморрагические отслойки ретинального пигметного эпителия [391].

Была найдена достоверная зависимость от типа отслойки и риска развития разрыва РПЭ (p=0,0043). Наибольшим риском обладали геморрагические отслойки РПЭ. (диаграмма 7)

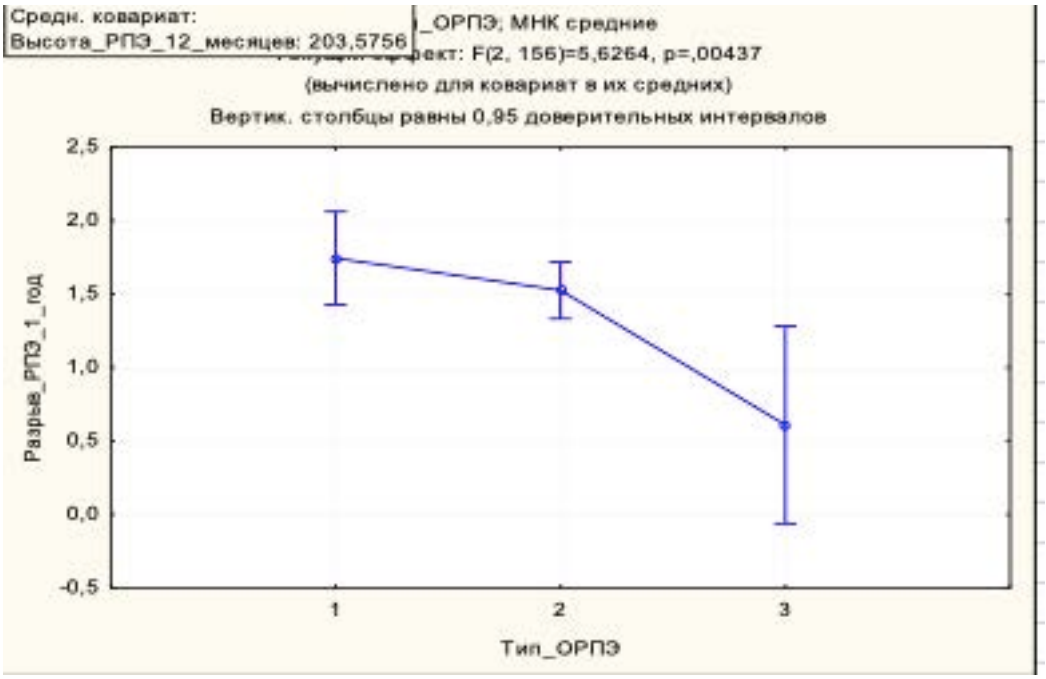

Диаграмма 7. Частота возникновения разрыва РПЭ при различных ОРПЭ

1 .серозная ОРПЭ

2. фиброваскулярная ОРПЭ

3. геморраническая ОРПЭ

Clemens et al. оценивают микротрещины РПЭ, описанные впервые как утечку флуоресцеина в субретинальное пространство на краю ПЭС, как фактор риска. Поскольку у пациента с микроразрывом РПЭ существует риск развития разрыва РПЭ на фоне интравитреальных инъекций анти-VEGF препаратов [157]. Mukai et al. обнаружили образование субретинальной щели перед разрывом РПЭ у 3 пациентов, заявив, что это открытие по данным SD-OCT является важным прогностическим фактором [339]. Так же была выдвинута гипотеза, что в отличие от обычного разрыва РПЭ, механизм, ведущий к формированию микротрещины РПЭ, основан исключительно на гидростатических силах, вызывающих разрыв на границе

РПЭ. Микротрещины не следует рассматривать как предразрыв РПЭ или начальную стадию формирования разрыва РПЭ. Более вероятно, по мнению авторов, микротрещины и разрывы РПЭ представляют собой два отдельных состояния, основанные на различных этиологических механизмах [339,391].

В то же время в нашей работе была выявлена зависимость между дефектами ретинального пигментного эпителия на вершине и у основания и риском развития полноценного разрыва ОРПЭ. (диаграмма 8 и 9)

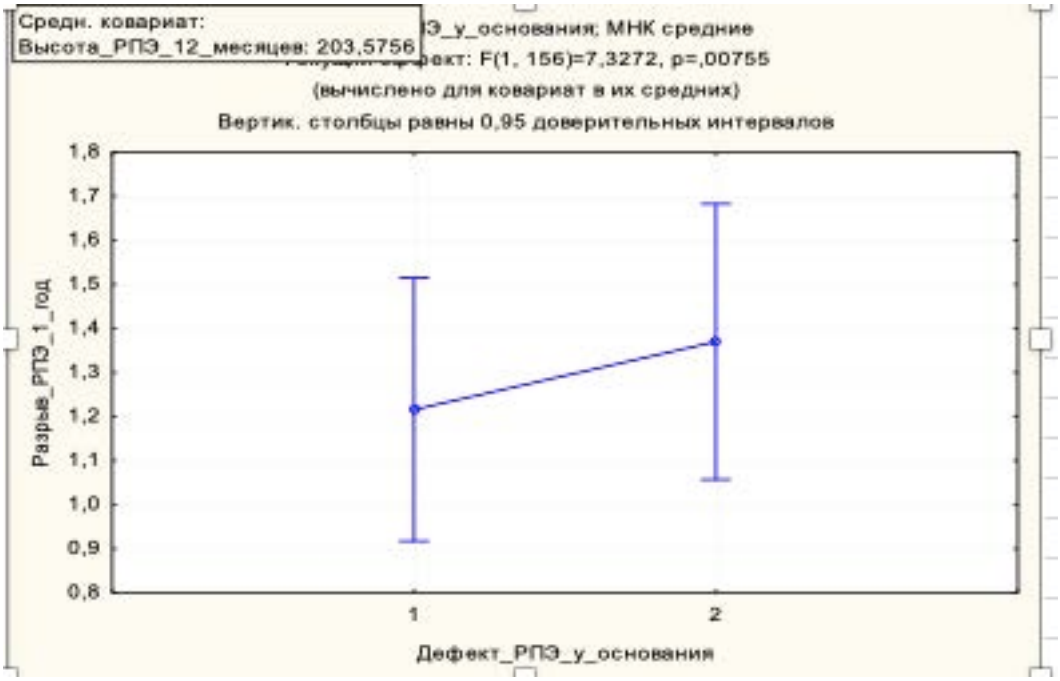

Диаграмма 8. Зависимость риска возникновения разрыва РПЭ и дефекта РПЭ на основании

1. **Есть дефект РПЭ**
2. **Нет дефекта РПЭ**

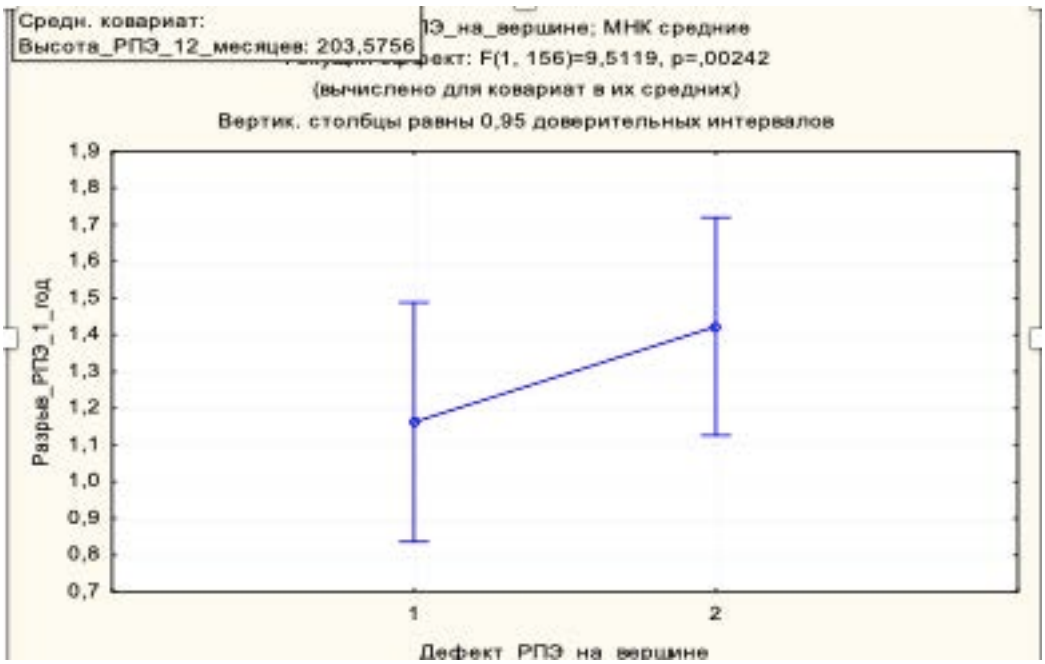

Диаграмма 9. Зависимость риска возникновения разрыва РПЭ и дефекта РПЭ на вершине

1.Есть дефект РПЭ

2.Нет дефекта РПЭ

Предполагалось, что риск развития разрыва на фоне лечения препаратом афлиберцепт может быть выше, по сравнению с ранибизумабом, поскольку афлиберцепт имеет более сильную связь с VEGF, но данная гипотеза не подтвердилась, поскольку достоверной разницы во влиянии 2 различных препаратов нами найдено не было (p=0,7735).

В ретроспективном исследовании, где представлены данные 60 глаз с разрывами РПЭ при неоваскулярной ВМД, произошедшими во время терапии препаратами ранибизумаб и бевацизумаб, несколько факторов риска были идентифицированы в глазах с разрывами. А именно больший линейный диаметр и высота исходной ОРПЭ, и высокий процент глаз с исходным СРЖ. Но в нашем исследовании на более репрезентативной выборке наличие и характер жидкости не влиял на возникновение разрыва РПЭ, и на остроту зрения, если разрыв все-таки произошел. [Mukai] (диаграмма 10,11,12)

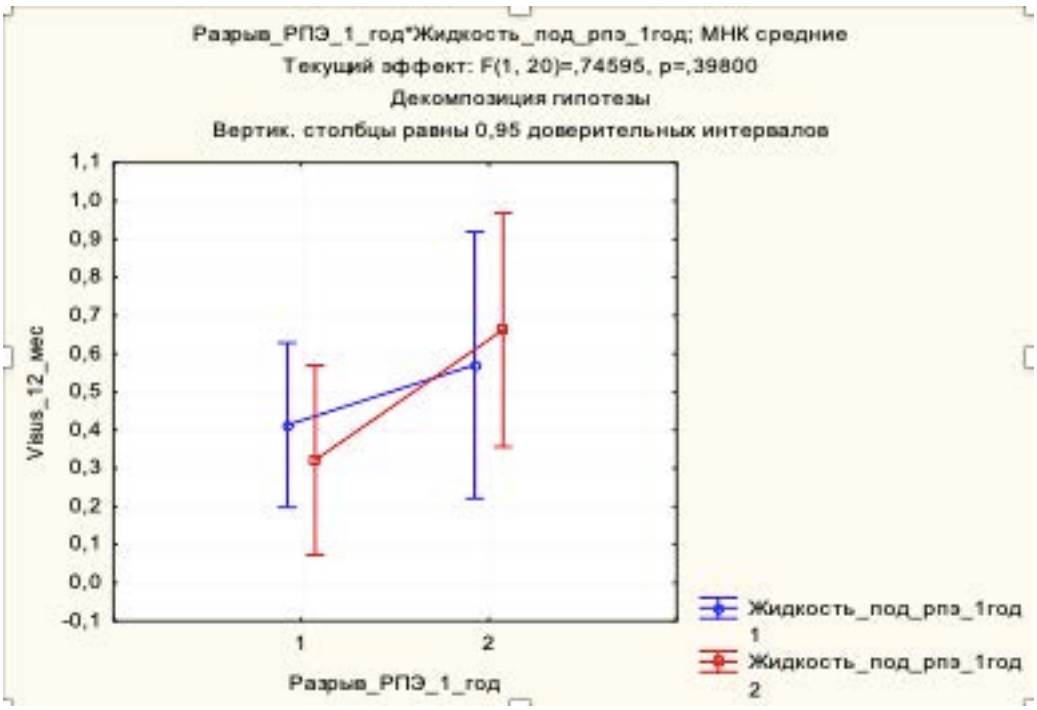

Диаграмма 10. Зависимость риска возникновения разрыва РПЭ и наличия жидкости под РПЭ

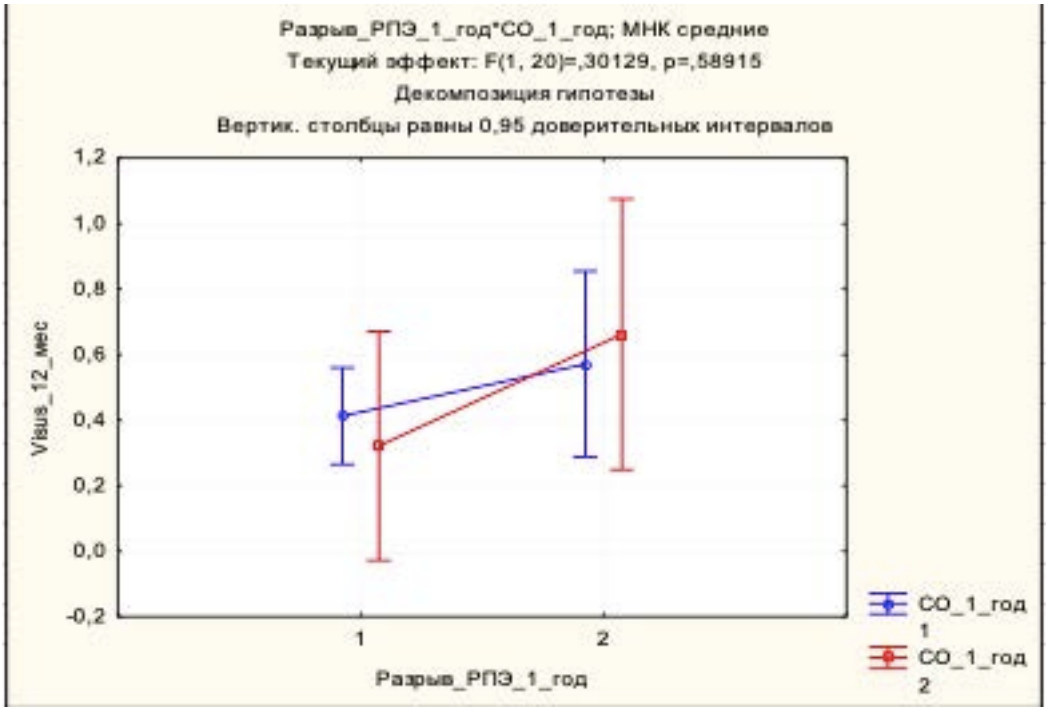

Диаграмма 11. Зависимость риска возникновения разрыва РПЭ и наличия СРЖ

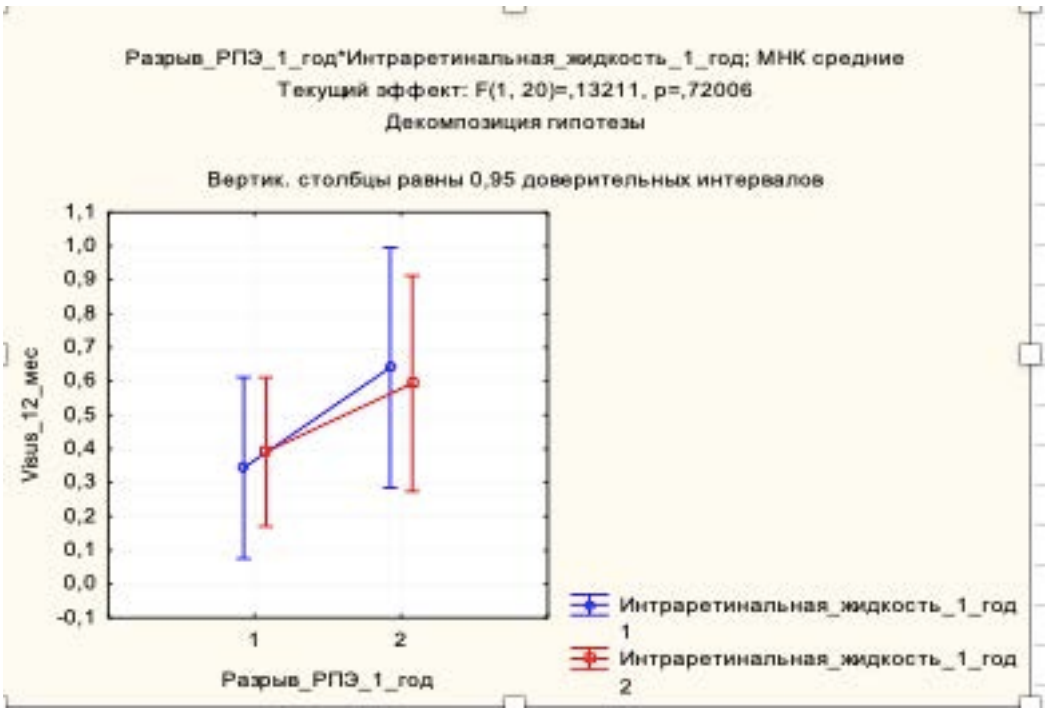

Диаграмма 12. Зависимость риска возникновения разрыва РПЭ и наличия ИРЖ

Таким образом, факторами риска развития разрыва РПЭ до лечения или во время анти-VEGF терапии у пациентов с ОРПЭ и неоваскулярной ВМД являются:

- Высота ОРПЭ> 200 мкм;
- ≤3 месяцев от начала терапии; наиболее количество приходится на 1 месяц от начала терапии
- дефекты РПЭ на вершине и у основания;
- Геморрагическая ОРПЭ;

Так же в рамках данного исследования проведен анализ влияния увеличения на 2 недели межинъекционного интервала при наличии микротрещин в РПЭ на частоту формирование разрывов РПЭ. Для этого пациенты были разделены на 2 группы: 1. Высота ОРПЭ от 200-400 мкм и 2 группа высота 400-800 мкм, при этом данные группы делились на

подгруппы. В 1а подгруппе ИВВ анти-VEGF препарата проводились с увеличением интервала на 2 недели и в 1б подгруппе с соблюдались строгие схемы лечения. Исходная МКОЗ в первой группе составила 0,44± 0,17 со своевременным введением и 0,49± 0,13 в группе с отсроченным введением на 2 недели. Во второй группе 0,4± 0,2 и 0,43± 0,19 со своевременным и отсроченным интравитреальным введением соответственно. В результате проведенного анализа было показано, что в первой подгруппе 1 группе достоверного влияния отсроченного введения анти-VEGF препаратов на показатели МКОЗ и частоту формирования разрывов по результатам 4-х летнего наблюдения не было. (табл.48)

Таблица 48. Сравнение МКОЗ в группе со строгим режимом введения и отсроченным на 2 недели в группе с высотой ОРПЭ 200-400 мкм

	МКОЗ до лечения	**МКОЗ 1 год**	**МКОЗ 2 год**	**МКОЗ 3 год**	**МКОЗ 4 год**	**Разрывы**
Своевременное введение	0,44± 0,17	0,55± 0,23	0,4± 0,12	0,37± 0,09	0,28± 0,076	40%
Отложенное введение	0,49± 0,13	0,55± 0,27	0,41± 0,11	0,34± 0,087	0,34± 0,10	27,30%
Значимость различий	p>0,05	p>0,05	p>0,05	p>0,05	p>0,05	p=1,0

Во второй группе была выявлена достоверная взаимосвязь между увеличением интервала интравитреального введения препарата и развитием разрыва РПЭ. При своевременном введении количество разрывов наблюдалось в 60% случаях по сравнению с 22,2% в группе с отсроченным лечением. При этом МКОЗ по итогу 4-х летнего наблюдения была выше во второй подгруппе и составила 0,11±0,0561 по сравнению с 0,04±0,0015 в

первой подгруппе, но стоит отметить, что данные различия были статистически незначимы.(табл.49)

Таблица 49. Сравнение МКОЗ в группе со строгим режимом введения и отсроченным на 2 недели в группе с высотой ОРПЭ 400-800 мкм

	МКОЗ до лечения	**МКОЗ 1 год**	**МКОЗ 2 год**	**МКОЗ 3 год**	**МКОЗ 4 год**	**Разрывы**
Своевременное введение	0,4±0,2	0,31±0,092	0,24±0,08	0,22±0,071	0,04±0,0015	60%
Отложенное введение	0,43±0,19	0,38±0,13	0,34±0,09	0,19±0,067	0,11±0,0561	22,20%
Значимость различий	p>0,05	p>0,05	p>0,05	p>0,05	p>0,05	p=0,07

Следовательно при высоте отслойки РПЭ от 400 и выше мкр и наличии микротрещин возможно увеличение межъиньекцинного интервала на 2 недели, но при этом необходимо учитывать активность заболевания.

В рамках данного исследования отдельно была проанализирована группа с разрывами РПЭ на фоне лечения анти-VEGF препаратами у пациентов с ПХВ. При анализе данных ОКТ нами было обнаружено наличие регенеративной ткани в области разрыва РПЭ у пациента с полипоидальной хориоваскулопатией. Более высокая отражающая способность вновь растущего слоя РПЭ и субретинальной пролиферативной ткани по данным ОКТ связаны с показателями МКОЗ.(табл.50)

Таблица 50. Сравнение характеристик пациентов с разрывами и ПХВ

Характеристика	МКОЗ	Количество ИВВ
Наличие регенеративной ткани в области разрыва РПЭ	0,73±0,21	7,32
Отсутствие регенеративной ткани в области разрыва РПЭ	0,22±0,09	5,97
p	0,0562	0,0471

Процессы восстановления были описаны в различных исследованиях и могли быть в следствие, повторного прикрепления разорванного РПЭ, миграции новых гипопигментированных клеток РПЭ и образование фиброзной ткани. В 1984 г. Gass впервые описал ремоделирование ткани в области разрыва РПЭ у пациентов с эВМД по данным ФАГД. Он предположил, что существует повторный рост гипопигментированного пигментного эпителия сетчатки в области, где он отсутствовал после разрыва [206]. Cheung и другие через 2 года подтвердили наблюдения Gassa, сообщив, что в большинстве случаев дефект РПЭ заменялся фиброзной тканью; при некоторых поражениях внутренняя поверхность мембраны Бруха была покрыта тканью с морфологическими характеристиками, аналогичными нормальному РПЭ. Появление ОКТ высокого разрешения сделало возможным более детального изучения интерфейса РПЭ-фоторецепторы. Mukai et al.. сообщили о продольных изменениях разрывов РПЭ на ОКТ высокого разрешения, и их результаты подтвердили ранее наблюдаемое ремоделирование РПЭ [339] . В результате данного исследования стойкая субретинальная жидкость была связана с процессом восстановления, приводящим к образованию фиброзной ткани, в то время как раннее рассасывание субретинальной жидкости было связано с процессом восстановления, ведущим к пролиферативному врастанию ткани вдоль мембраны Бруха. К сожалению, современные аппараты ОКТ не

позволяют распознавать различные компоненты клеток, образующихся на месте разрыва РПЭ.

В нашем случае МКОЗ (0,73±0,21) так же сохранялась за счет более высокой частоты интравитреальных инъекций (7,2) по сравнению с группой где количество инъекций было меньше (МКОЗ 0,22±0,09, количество ИВВ 5,97). Эти предположения подтверждаются на клиническом примере, где после формирования разрыва РПЭ, инъекции проводились на нерегулярной основе и по итогу первого года наблюдения в области разрыва сформировалась фиброзная ткань. МКОЗ у данного пациента постепенно снижалась в сравнении с 1 клиническим примером, где острота зрения осталась стабильно высокой даже после формирования разрыва.

Более высокая отражательная способность комплекса РПЭ-мембрана Бруха по данным ОСТ, при последнем контрольном визите,у второго пациента показывает естественное развитие фиброзных изменений, в то время как у первого – постепенную пигментацию вновь растущего слоя РПЭ.

Ведение пациентов с разрывовами РПЭ, является сложной задачей. Пациенты с ОРПЭ и несколькими факторами риска такими как: высота ОРПЭ> 200 мкм ((p=0,0043); ≤3 месяцев от начала терапии (p=0,000188), дефекты РПЭ на вершине (p= 0,002415) и у основания (p=0,007549) и геморрагическая ОРПЭ (p=0,004371) - относятся к группе с высокой вероятностью возникновения разрыва РПЭ. Пациентам с такой степенью угрозы рекомендуется проводить тщательное обследование, включая IR,SD-OCT и FAF, после каждой инъекции. При этом стоит использовать более детальный программу ОСТ сканов, так как при обычном режиме вероятность пропустить микротрещины у основания и на вершине больше. По нашему мнению следует отложить инъекционную терапию на пару недель при наличии нескольких факторов риска или их увеличение во время лечения анти-VEGF, с дальнейшим продолжением лечения при уменьшении складок РПЭ или исчезновении линии гиперотражения. Такой адаптированный режим делает анти-VEGF терапию более безопасной в

отношении развития разрыва РПЭ у пациентов с ОРПЭ. Согласно имеющимся клиническим данным выбор анти-VEGF препарата не влияет на риск разрыва ПЭС. При обнаружении данных факторов риска смена препарата не требуется.

На глазах с различными типами жидкости и кровоизлияниями лечение стоит продолжить до исчезновению основных признаков ХНВ во избежание развития субретинального фиброза и дисциформных рубцов, поскольку стабилизация зрения также коррелирует с оптимальными анатомическими результатами через годы после начала терапии. Однако клиницисты должны проявлять осторожность, чтобы не допустить увеличения размера, особенно при множественных разрывах. Клиницистам рекомендуется проанализировать факторы риска разрыва РПЭ до начала анти-VEGF терапии у пациентов с ОРПЭ, на фоне экссудативной ВМД.

Идентификация наличия факторов риска разрыва РПЭ имеет важное значение для того, чтобы дать пациенту обоснованный прогноз зрения, учитывая заметное функциональное воздействие этого осложнения, а также определение соответствующей тактики лечения в каждом конкретном случае

Клинический пример.

Клинический пример 21. Пациентка Т., 79 лет, обратилась с жалобами на снижение зрения левого глаза, появления темного пятна перед левым глазом. На момент контрольного осмотра: VisOD=0,85. VisOS=0,45. Офтальмоскопия левого глаза: ДЗН бледно-розовый, границы четкие. Ход и калибр сосудов не изменен. В макулярной области отек, ОРПЭ.

При проведении ангиографии с индоцианин зеленым макулярной области на приборе «Heidelberg Engineering» (Германия) обнаружен полип.

При проведении ОКТ макулярной области на приборе Spectralis HRA+OCT «Heidelberg Engineering» (Германия) с применением функции усреднения сканов обнаружена субретинальная жидкость жидкость, ОРПЭ.

МКОЗ левого глаза 0,45

До начала лечения.

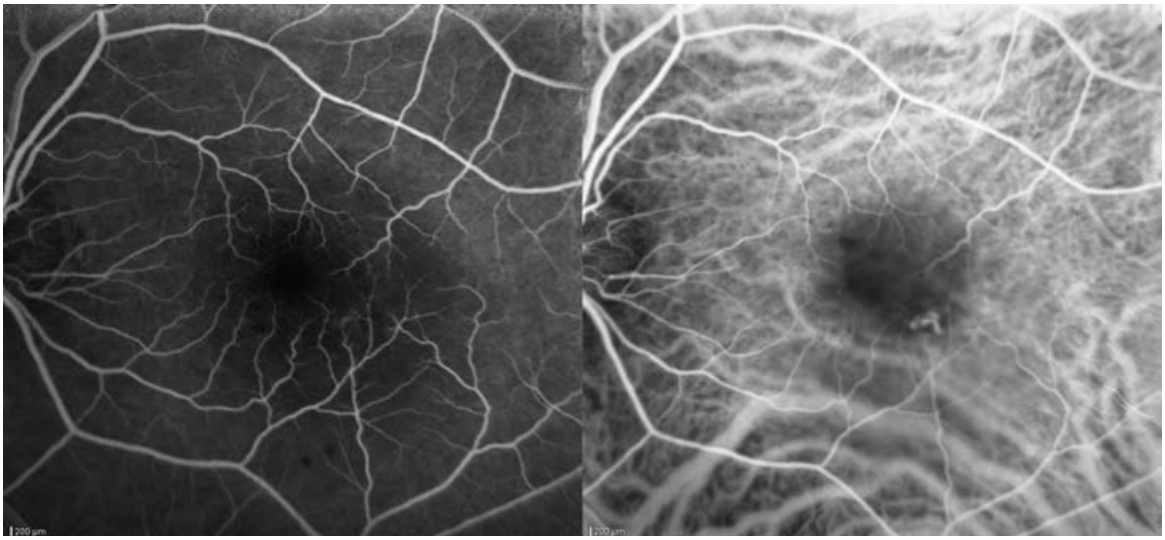

Рисунок 54. ФАГ и ИГГИ левого глаза до начала терапии

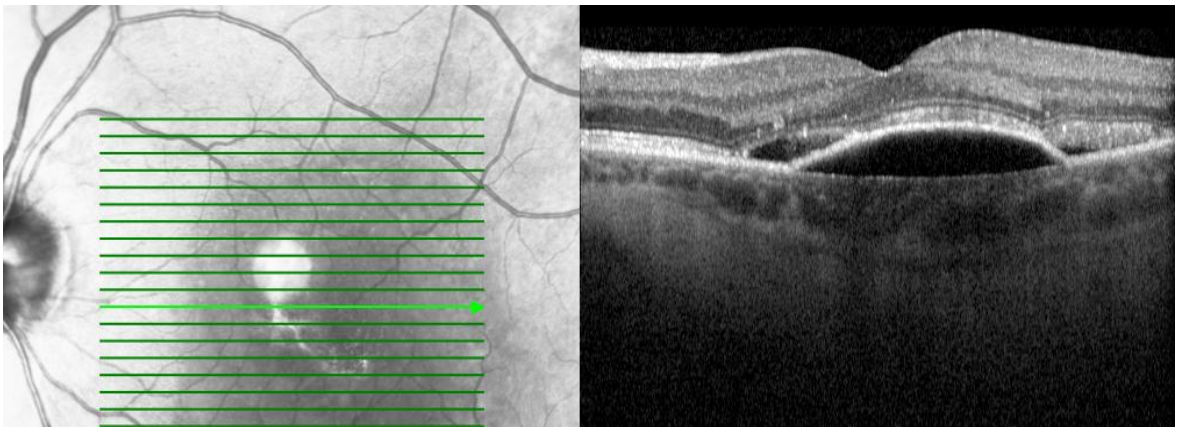

Рисунок 55. ОКТ левого глаза до начала терапии. Субретинальный отек, ОРПЭ

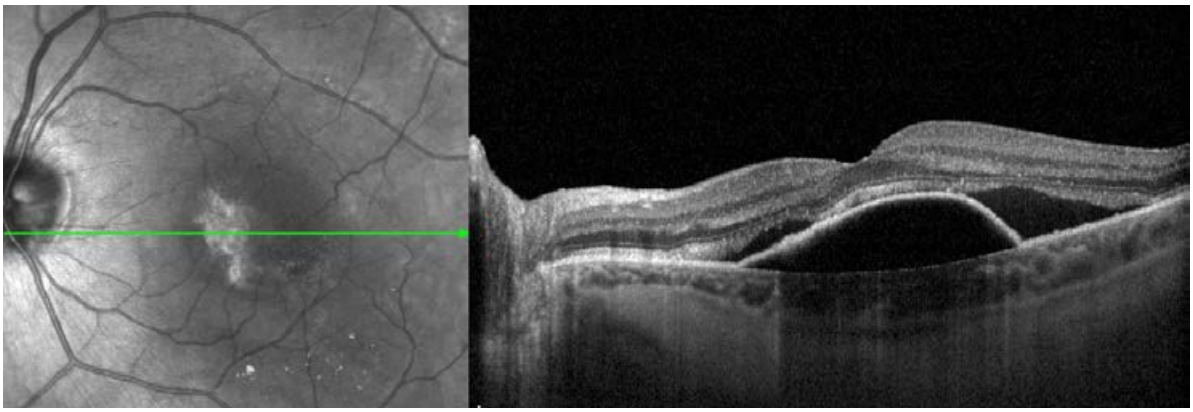

Рисунок 56. ОКТ левого глаза после 3 загрузочных инъекций. Субретинальный отек, ОРПЭ

2 год наблюдений ,было проведено 13 ИВВ

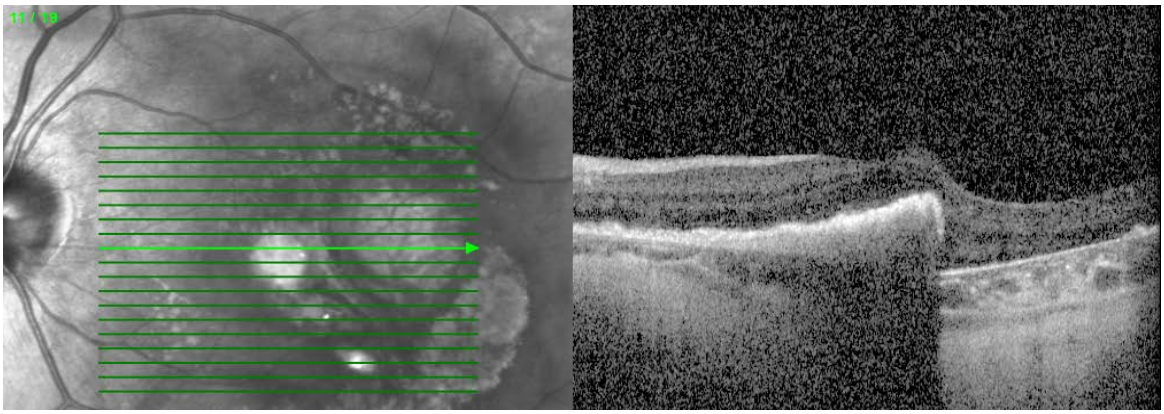

Рисунок 57. ОКТ левого глаза 2 год лечения. Разрыв РПЭ.

Диаграмма 13. Динамика МКОЗ у пациентки Т. На фоне анти-VEGF терапии. МКОЗ повысилась после разрыва.

Клинический пример 22. Пациентка А., 69 лет, обратилась с жалобами на снижение зрения левого глаза, появления темного пятна перед левым глазом. На момент контрольного осмотра: VisOD=0,05. VisOS=0,30. Офтальмоскопия левого глаза: ДЗН бледно-розовый, границы четкие. Ход и калибр сосудов не изменен. В макулярной области отек, ОРПЭ.

При проведении ОКТ макулярной области на приборе Spectralis HRA+OCT «Heidelberg Engineering» (Германия) с применением функции усреднения сканов обнаружена субретинальная жидкость жидкость, ОРПЭ.

МКОЗ левого глаза 0,30

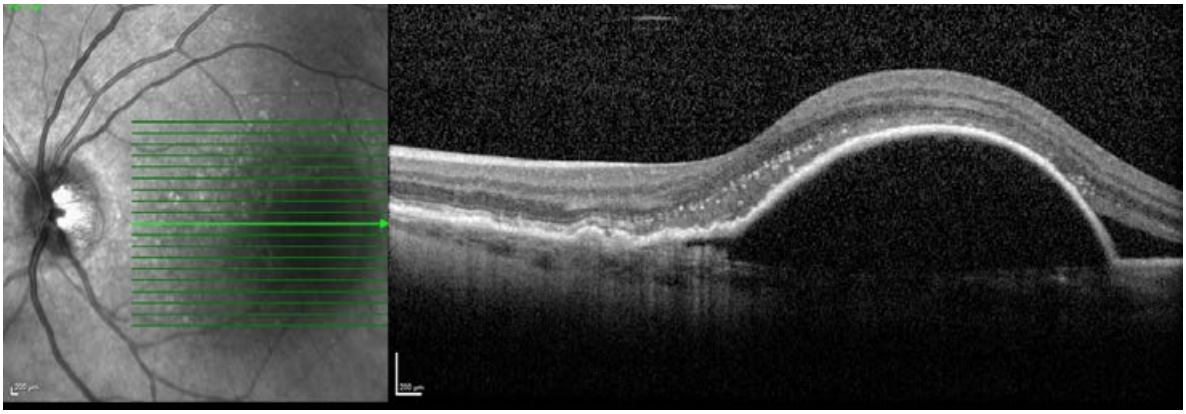

Рисунок 57. ОКТ левого глаза до начала терапии. Субретинальный отек, ОРПЭ.

После 3-х инъекций анти-VEGF терапии

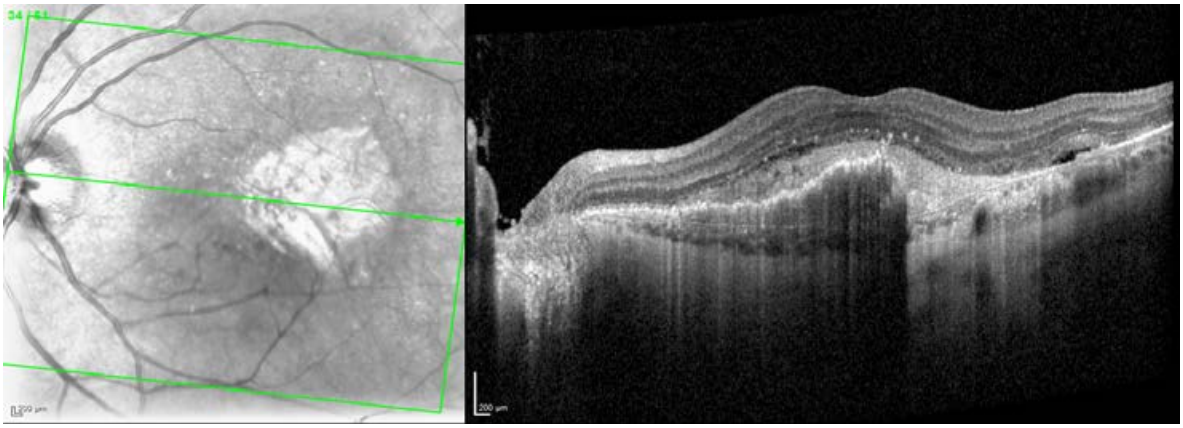

Рисунок 58. ОКТ левого глаза через 3 инъекции после начала терапии. Субретинальный отек, ОРПЭ, субретинальный фиброз. МКОЗ 0,20

6 месяц наблюдения

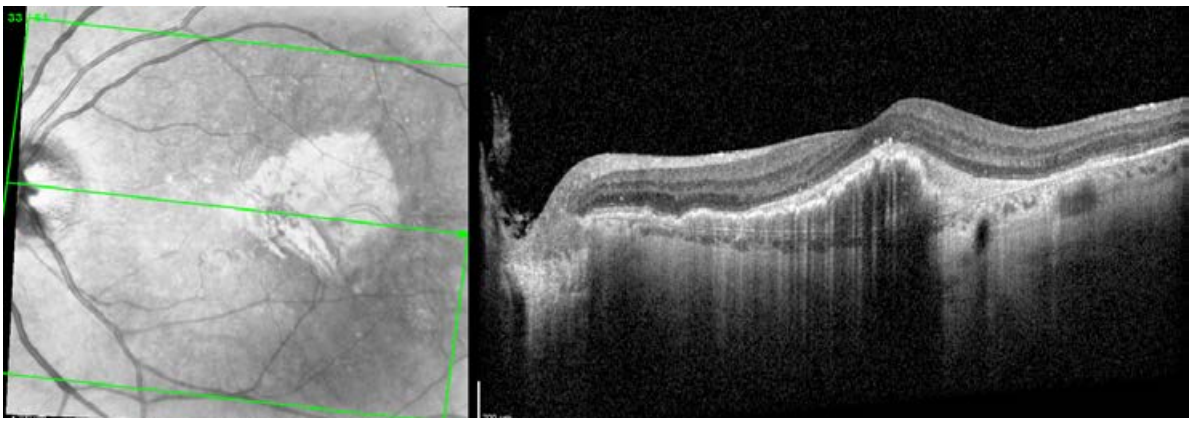

Рисунок 59. ОКТ левого глаза через 6 месяцев после начала терапии. ОРПЭ, субретинальный фиброз. МКОЗ 0,2

1 год наблюдения

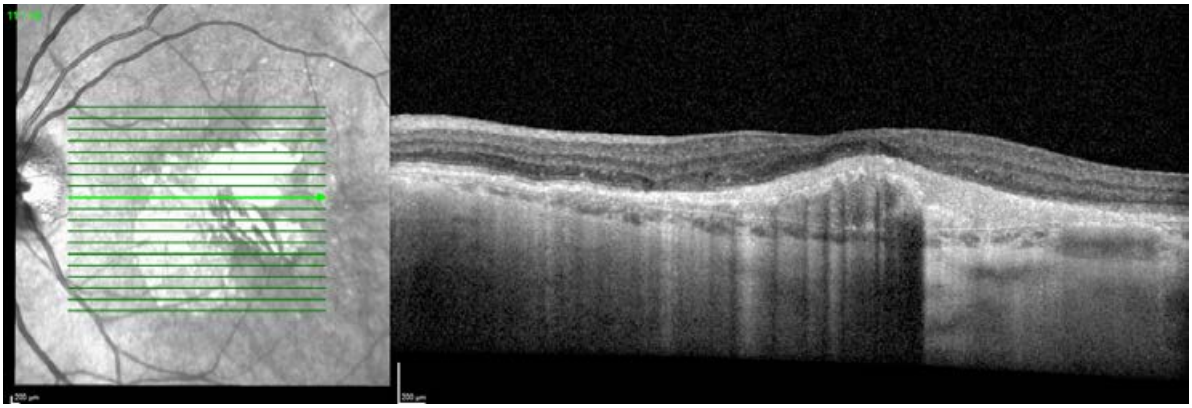

Рисунок 60. ОКТ левого глаза через 1 год после начала терапии. ОРПЭ, субретинальный фиброз. МКОЗ 0,1

Диаграмма 14. Динамика МКОЗ у пациентки А. На фоне анти-VEGF терапии.

Клинический пример 23. Пациентка О., 81 год, обратилась с жалобами на снижение зрения левого глаза, появления темного пятна перед левым глазом. На момент контрольного осмотра: VisOD=0,95. VisOS=0,50. Офтальмоскопия левого глаза: ДЗН бледно-розовый, границы четкие. Ход и калибр сосудов не изменен. В макулярной области отек, ОРПЭ.

При проведении ОКТ макулярной области на приборе Spectralis HRA+OCT «Heidelberg Engineering» (Германия) с применением функции усреднения сканов обнаружена субретинальная жидкость жидкость, итраретинальный отек,ОРПЭ.

МКОЗ левого глаза 0,50

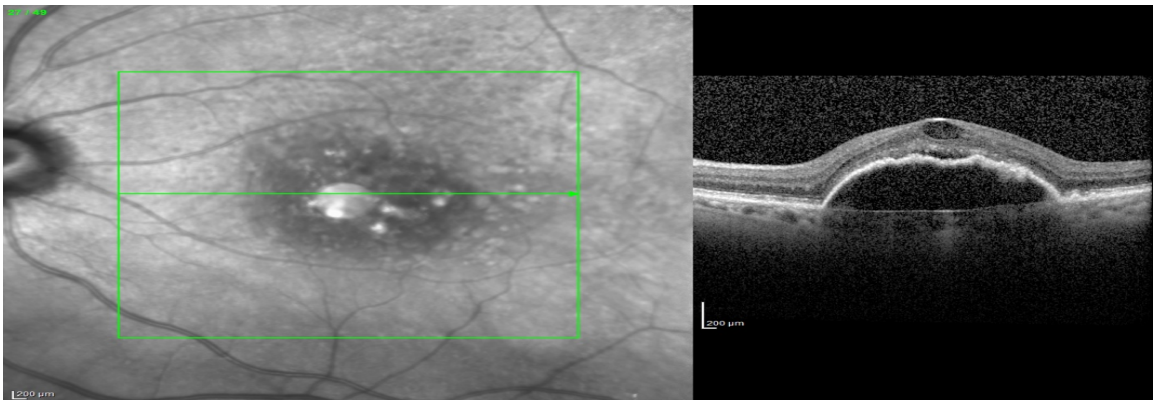

Рисунок 61. ОКТ левого глаза до начала терапии. Субретинальный отек, интраретинальный отек, ОРПЭ

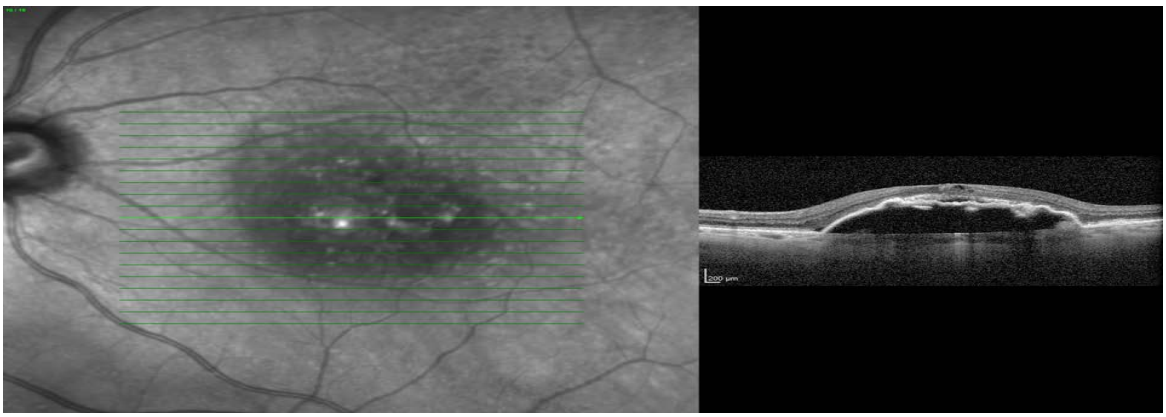

Рисунок 62. ОКТ левого глаза после 1 ИВВ. Субретинальный отек, интраретинальный отек, ОРПЭ. Складчатость РПЭ. Интервал увеличен на 2 недели и повторная ИВВ.

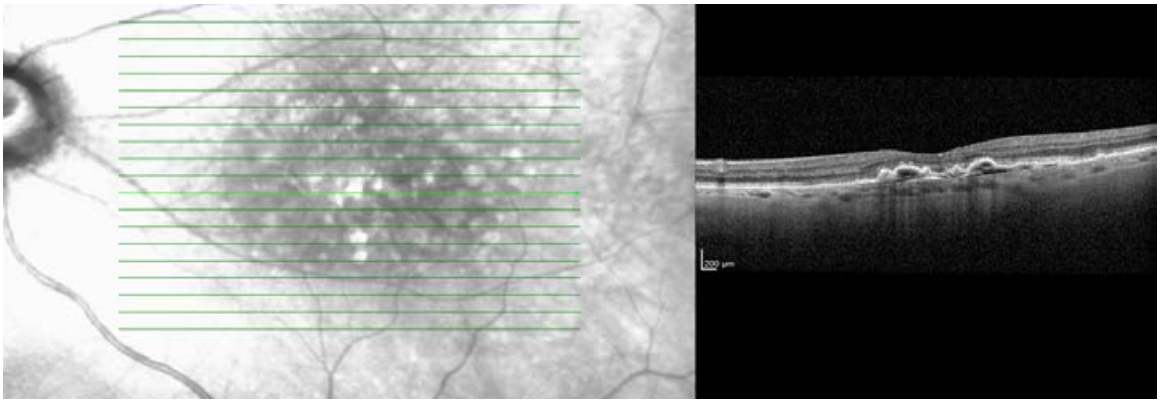

Рисунок 63. ОКТ левого глаза после 2 ИВВ. ОРПЭ прилегла

3.9 Анализ развития макулярной атрофии у пациентов с ВМД на фоне анти-VEGF терапии. Отдаленные результаты.

Исследование посвящено анализу предикторов возникновения макулярной атрофии на фоне Анти-VEGF терапии у пациентов с экссудативной формой ВМД. Высокое осевое разрешение современных устройств ОКТ в области фовеа позволяет изучать атрофию в трех

измерениях, количественно оценить потерю нейроэпителия, а также позволяет поймать атрофические изменения в слоях сетчатки на ранних стадиях, до того, как данные процессы будут клинически видимы и обнаружены с помощью ЦФ и АФ. Кроме того, ОКТ в режиме EDI позволяет нам оценивать нейросенсорную часть сетчатки слой за слоем, что важно, поскольку тяжесть потери клеток при атрофической форме ВМД может варьироваться между слоями. Данный режим позволил классифицировать изменения в различных слоях сетчатки и хориоидеи при атрофическом процессе по данным ОКТ. Кроме того, ОКТ может идентифицировать признаки-предикторы, примером которых является зарождающаяся МА.32 Группа исследователей CAM в 2017 разработала новую классификацию макулярной атрофии у пациентов с ВМД: (1) полная атрофия РПЭ и наружних слоев сетчатки (cRORA), (2) неполная атрофия РПЭ и наружних слоев сетчатки (iRORA), (3) полная атрофия наружних слоев сетчатки (cORA) и (4) неполная атрофия наружних слоев сетчатки (iORA). Эта классификация может применяться для описания макулярной атрофии при наличии или отсутствии хориоидальной неоваскуляризации (ХНВ). Существует еще один термин для описания макулярной атрофии – географическая атрофия, предложенный еще Gass J.D. в 1970 году, в настоящее время было предложено сохранить этот термин и ограничить его использование при развитии макулярной атрофии без признаков ХНВ, по данным офтальмоскопии [381].

Данные литературы, ввиду их малочисленности, не позволяют сделать выводы о влиянии различных факторов по данным ОКТ на 4 подтипа атрофии, поэтому мы решили провести собственное исследование и изучить возможные сроки и риски развития различных подтипов макулярной атрофии.

1. Развитие макулярной атрофии у пациентов с ВМД на фоне анти-VEGF терапии , отдаленные результаты

В первый год исследования было проанализировано 214 пациентов, получающих анти- VEGF терапию. До лечения МА встречалась у 16 пациентов (7,5%), к концу первого года в группу МА развилась еще у 25 человек (12,1%), в конце второго года у 12 человек (5,8%), к концу 3 и 4 года к ним прибавилось по 3 пациента в год (2,8%). Таким образом можно говорить о большем проценте возникновения МА на первом году лечения. (табл.51)

Таблица 51. Распределение по месяцам возникновения новых случаев МА на фоне анти-VEGF терапии

Год наблюдения	Месяц наблюдения	Количество случаев, n (% от больных без атрофии на момент начала наблюдения, n=207)	% от всех случаев атрофии, выявленных на фоне терапии	% выявленных случаев атрофии за каждый последующий год наблюдения с поправкой на длительность наблюдения
1	1-12	25/207 (12,1%)	25/43 (58,1%)	25/201 (12,4%)
2	13-24	12/207 (5,8%)	12/43 (27,9%)	12/136 (8,8%)
3	25-36	3/207 (1,4%)	3/43 (7,0%)	3/99 (3,0%)
4	37-48	3/207 (1,4%)	3/43 (7,0%)	3/63 (4,8%)
5	49-60	0/207 (0%)	0/43 (0%)	0/46 (0%)
	Всего	43/207 (20,8%)	43/43 (100%)	Распределение неравномерно, p=0.0314 для 4 лет p-value = 0.008 (chi square) p-value = 0.006 (Fisher exact test)

2.Риски развития макулярной атрофии на первом году анти-VEGF терапии.

Факторы, влияющие на развитие МА у пациентов с экссудативной формой ВМД на фоне лечения анти-VEGF препаратами, в настоящее время исследованы недостаточно. В связи с чем мы изучили влияние активности заболевания (оцениваемое по типу ХНВ, ИРЖ, СРЖ, жидкость под РПЭ), нейродегенеративные изменения (друзы, нейродегенеративные кисты нейроэпителия до начала лечения), а так же используемый препарат и количество ИВВ на развитие МА .(табл 52)

Таблица 52. Факторы риска развития МА на первом году лечения

Характеристики	Факторы риска развития МА на первом году лечения
Признаки активности заболевания	
Тип неоваскуляризации	0,028860
ОРПЭ до начала лечения	0,001530
Жидкость под РПЭ до начала лечения	0,448706
Жидкость под рпэ 1год терапии	0,535159
СРЖ до начала лечения	0,075936
СРЖ 1 год терапии	0,781015
Наличие Интраретинальной жидкости до начала лечения	0,381216
Нейродегенеративные изменения	
Друзы	0,283096

Продолжение таблицы 52.

Нейродегенеративные кисты нейроэпителия до начала лечения	0,599310
Используемый препарат и количество введений	
Афлиберцепт (препарат до смены в теч. 1 года)	0,193302
ИВВ 5 и менее 12 мес	0,215102

2.1 Тип неоваскуляризации

В результате исследования, проведенным Chen и др. было показано, что не получавшие лечения глаза с ХНВ 1 типа с ОРПЭ продемонстрировали признаки МА в 58% случаев по данным SD-ОКТ через 12 месяцев наблюдения. В других работах РАП является одним из факторов риска развития МА на фоне анти-VEGF терапии у пациентов с эВМД. Результаты исследования указывают на возможные причины увеличения частоты развития МА у пациентов с РАП по сравнению с 1 и 2 типом неоваскуляризации ВМД. Клинические исследования пациентов с МА показали нарушение кровотока и объема хориоидеи по сравнению с контрольной группой пациентов без МА. Следовательно, состояние перфузии хориоидеи считается одним из основных факторов риска развития МА. Субфовеальная толщина хориоидеи тесно связана со скоростью прогрессирования МА при неэкссудативной ВМД. Сниженная толщина сосудистой оболочки при РАП, по сравнению с типичным неоваскуляризацией при ВМД, может вызвать повышенную уязвимость атрофическим изменениям и развитию МА [143,144].

Тем не менее, мало что известно о факторах риска развития МА у пациентов с различными типами неоваскуляризации на фоне лечения анти-VEGF препаратами.

В анализ критериев активности заболевания вошли такие параметры как тип неоваскуляризвции, отслойка ретинального пигментного эпителия с наличием жидкости под ним, СРЖ, ИРЖ.

При анализе влияния различных типов неоваскуляризации на развитие атрофии в течение первого года наблюдения было выявлено повышение риска развития МА у пациентов с РАП (p=0,02), в отличие от неоваскуляризации 1 и 2 типов. Для 1 типа характерен рост новообразованных сосудов, снабжающих ишемизированную сетчатку питательными веществами и кислородом. Кроме того, неповрежденный слой РПЭ может предотвратить развитие рубцовой ткани в субретинальном пространстве. Таким образом, полученные данные подтверждают гипотезу, что МА реже развивается у пациентов с 1 типом ХНВ, по сравнению с другими типами неоваскуляризациями . (табл.53)

Таблица 53. Зависимость возникновения МА от типа ХНВ

Характеристики	p	Количество пациентов
1 тип неоваскуляризации	0,21	115
2 тип неоваскуляризации	0,32	85
3 тип неоваскуляризации	0,028	11

1.2 Типы жидкости.

В данном исследовании был сделан вывод о достоверной взаимосвязи между развитием атрофии в конце 1 года и наличием ОРПЭ и жидкостью под ним до начала лечения. (p=0.001). (диаграмма 14) В тоже время наличие до начала терапии субретинальной и интраретинальной жидкости не влияло на формирование МА (p >0,05). Это можно объяснить тем, что при ОРПЭ пигметный эпителий отходит от мембраны Бруха, с удалением от хориокапилляров, что приводит к снижению насыщения РПЭ питательными

веществами и кислородом. Субанализ влияния вида ОРПЭ на развитие МА показал, что в группе с фиброваскулярными ОРПЭ, МА развилась в 22 случаях из 164, в то время как при серозных отслойках в 5 случаях из 47, но данная разница была статистически недостоверной (p=0,08324).

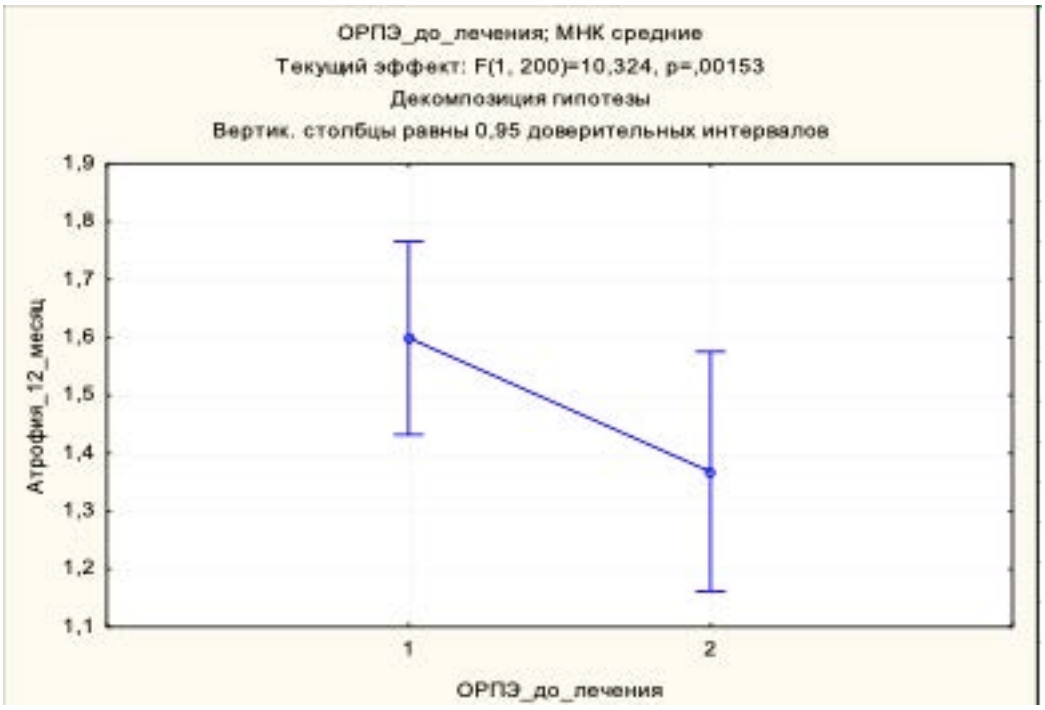

Диаграмма 14. Зависимость возникновения МА от наличия ОРПЭ до начала лечения

1. **Наличие ОРПЭ**
2. **Отсутствие атрофии ОРПЭ**

2.3 Влияние выбранного для лечения экссудативной формы ВМД, препарата и режима введения

В многочисленных исследованиях было показано положительное влияние анти- VEGF препаратов, таких как ранибизумаб и афлиберцепт, на остроту зрения и активность заболевания при неоваскулярной форме ВМД, тем не менее их долгосрочное действие полностью недостаточно изучено.

Kuroda и др. продемонстрировал увеличение случаев возникновения МА на 5,4% на фоне лечения в течение 2 лет наблюдения. По результатам исследований CATT и HARBOR сообщалось, что анти-VEGF агенты могут способствовать развитию МА [299,323].

В рандомизированном клиническом исследовании (IVAN) было проанализированы 2 Anti-VEGF препарата (ранибизумаб и бевацизумаб) у больных с эВМД при различных режимах введения. По результатам данной работы было показано, что наблюдается более высокий процент возникновения МА в глазах с ежемесячным режимом (23 инъекции), по сравнению с режимом по необходимости (13 инъекций). Через 2 года не было обнаружено различий между двумя препаратами в отношении доли глаз с МА. Похожие результаты были представлены в исследовании (CATT) [229].

В исследовании, проведенном Alesional МА с соавторами статистически значимых различий в вероятности возникновения МА между глазами, получавшими бевацизумаб, по сравнению с глазами, получавшими ранибизумаб не было; корреляции между частотой инъекций (тесно связанная с режимом по необходимости и непрерывным интравитреальным введением как в исследовании IVAN) также найдено не было [259].

В исследовании HARBOR количество случаев МА у нативных пациентов (с квадратным корнем, 0,39 мм / год; 0,89 мм2 / год) сопоставима с частотой увеличения числа случаев атрофии от эВМД, получающих лечение анти-VEGF препаратами (CATT, 0,41 мм / год20 или 0,30). мм / год в зависимости от анализа; мм2 / год (не сообщается) и группы пациентов с ГА с естественной историей течения процесса (Chroma / Spectri sham, объединено, 0,34 мм / год; 1,98 мм2 / год) [229].

Эти результаты привели к дискуссии о том, может ли чрезмерное воздействие анти-VEGF агентов вызывать МА в глазах и соответственно более низкую остроту зрения.

Анализ данных пациентов с 5 и менее, и 6 и более инъекций не выявил

достоверных различий в показателях влияния в формирование МА.(p=0,77). Так же не было выявлено значимой разницы в действии препаратов афлиберцепт и ранибизумаб на МА. (p=0.36). Сходство в показателях увеличения атрофии между большими популяциями на развитых стадиях ВМД предполагает, что воздействие анти-VEGF-агентов (ранибизумаб, афлиберцепт) на ткани сетчатки, не влияет на скорость прогрессирования атрофии. Сам процесс неоваскуляризации может создать условия для развития атрофии. Этот результат не исключает стимулирующего влияния на формирование атрофии анти-VEGF терапии в целом. Однако, при необходимости лечения, выбор анти- VEGF препарата и количества инъекций, по-видимому, не имеет значения с точки зрения риска развития атрофии.

3.Риски развития атрофии во второй год анти-VEGF терапии.

При анализе различных факторов на 2-ом году лечения отмечалось влияние лишь интраретинальной жидкости на формирование атрофии. (табл. 54)

Проанализировав влияния различных типов жидкости на возникновение атрофии мы обнаружили наличие достоверной взаимосвязи между наличием интраретинальной жидкостью в 1 и во 2 год (p= 0,006952) и риском развития МА на 2 году наблюдения. Это можно объяснить тем, что при наличии персистирующей ИРЖ нарушаются межклеточные связи, что ведет к атрофии нейросенсорного слоя сетчатки. В свою очередь субретинальная жидкость и жидкость под РПЭ не оказывают достоверного воздействия на ткани сетчатки. СРЖ может служить защитным компонентом или косвенным признаком того, что РПЭ функционирует, по меньшей мере, частично благодаря поддержанию барьерной функции внешнего слоя сетчатки.

Таблица 54. Факторы риска развития МА во второй год наблюдения и лечения

Характеристики	Факторы риска развития МА во второй год наблюдения и лечения p
Признаки активности заболевания	
Тип неоваскуляризации	0,199239
ОРПЭ_до_лечения	0,696157
ОРПЭ 1 год терапии	0,984677
ОРПЭ 2 год терапии	0,861051
СРЖ до насала лечения	0,735636
СРЖ 1 год терапии	0,735636
СРЖ 2 год терапии	0,436664
ИРЖ до начала лечения	0,98575
ИРЖ 1 год терапии	0,63916
ИРЖ 2 год терапии	0,006952
Нейродегенеративные изменения	
Друзы	0,337140
Нейродегенеративные кисты нейроэпителия до начала лечения	0,965664
Нейродегенеративные кисты нейроэпителия 1 год лечения	0,898329
Нейродегенеративные кисты нейроэпителия 2 год лечения	0,331823

Продолжение таблицы 54

Используемый препарат и количество введений	
Афлиберцепт (препарат до смены в теч. 1 года)	0,606559
ИВВ 5 и менее 24 мес	0,683478

4. Оценка факторов влияния на прогрессирования атрофии в зависимости от ее локализации

4.1 Полная атрофия наружных слоев сетчатки

Было проанализировано влияние признаков активности заболевания, нейродегенератиных изменений, количество ИВВ и препарата на развитие полной атрофии наружних слоев сетчатки.(табл.55)

Таблица 55. Анализ факторов влияния на прогрессирования полной атрофии наружних слоев сетчатки.

Характеристики	p
Признаки активности заболевания	
Тип неоваскуляризации	0,422938
ОРПЭ до лечения	0,001482
Жидкость под рпэ до начала лечения	0,862563
Жидкость под рпэ 1год терапии	0,834513
СРЖ до начала лечения	0,98561
СРЖ 1 год терапии	0,76682
Наличие Интраретинальной жидкости до начала лечения	0,05376
Нейродегенеративные изменения	
Друзы	0,408305

Продолжение таблицы 55

Нейродегенеративные кисты нейроэпителия до начала лечения	0,749856
Используемый препарат и количество введений	
Афлиберцепт (препарат до смены в теч. 1 года)	0,035467
ИВВ 5 и менее за 12 мес.	0,819687

На развитие полной атрофии наружних слоев повлияло наличие ОРПЭ до начала лечения. Данный факт мы описывали ранее в рамках разбора общей атрофии .

По показателю ИРЖ обнаружена незначительная, однако видимая ($p<0.05$) отрицательное зависимость в развитии МА. Субретинальная жидкость не влияет на развитие атрофии, а также оказывает незначительный положительное воздействие. В свою очередь интраретинальная жидкость способствует возникновению полной атрофии наружних слоев сетчатки.
Так же была выявлена достоверная связь между типом препарата и развитием полной атрофии наружних слоев ($p=0,03$). В результате анализа было выявлено отрицательное влияние препарата афлиберцепт на ткани сетчатки.

Имеются данные об эффективности афлиберцепта при лечении пациентов с ОРПЭ рефрактерных к ранибизумабу. Таким образом, считается, что афлиберцепт более эффективен при поражениях под РПЭ по сравнению с ранибизумабом. Также возможно, влияние афлиберцепта на кровообращение хориоидеи более выраженное, нежели ранибизумаба. Julien et al33 исследовали изменения хориоидеи в глазах обезьян на фоне интравитреальных инъекций афлиберцепта или ранибизумаба. Они сообщили, что уменьшение толщины эндотелия хориокапилляров и количества фенестраций было более выраженным после интравитреальных инъекций афлиберцепта по сравнению с интравитреальными инъекциями ранибизумаба. Эти результаты позволяют предположить, более выраженное

по сравнению с ранибизумабом влияние афлиберцепта на сосудистую оболочку и уменьшение ее толщины и как следствие формирование атрофии наружных слоев. (табл. 55)

4.1 Полная атрофия наружных слоев сетчатки и РПЭ.

Было проанализировано влияние признаков активности заболевания, нейродегенератиных изменений, количество ИВВ и препарата на развитие полной атрофии наружних слоев сетчатки и РПЭ.(табл.56)

Таблица 56. Анализ факторов влияния на развитие полной атрофии наружних слоев и РПЭ

Характеристика	p
Признаки активности заболевания	
Тип неоваскуляризации	0,480339
ОРПЭ до начала лечения	0,926799
Жидкость Под РПЭ до начала лечения	0,862563
Жидкость под рпэ 1год терапии	0,084513
СРЖ до начала лечения	0,18532
СРЖ 1 год терапии	0,095672
Наличие Интраретинальной жидкости до начала лечения	0,904672
Нейродегенеративные изменения	
Друзы	0,011259
Нейродегенеративные кисты нейроэпителия до начала лечения	0,042023
Используемый препарат и количество введений	
Афлиберцепт	0,401158

Продолжение таблицы 56

ИВВ 5 и менее за 12 мес. терапии	0,107065

Предметом серьезного обсуждения является влияние размера друз на возникновение cRORA. Несколько исследователей CAM предложили меньший порог в 125 мм, потому что это представляло минимальный размер большой друзы, и, как известно, коллапс большой друзы связан с развитием атрофии. Обзор критериев при помощи различных методов визуализации, используемых ридинг центрами для выявления минимального размера друз , влияющих на развитие МА, выявил широкий диапазон диаметра - от 175 мм при визуализации с помощью АФ до 433 мм при ЦФ глазного дна.19,5. В отсутствие более точных данных группа CAM считала, что наиболее разумным и консервативным ограничением, которое следует использовать в настоящее время, является размер в 250 мм для определения cRORA.[113,223,248] В нашем исследовании было выявлено влияние друз крупного калибра, затрагивающих макулярную зону, а также сливных друз с друзенойдной ОРПЭ на развитие полной атрофии наружних слоев и РПЭ.(p=0,01)

Так же было обнаружено влияние дегенеративных кистозных полостей на развитие полной атрофии наружних слоев и РПЭ (p=0,04). Данное открытие подтверждает предыдущие наблюдения о том, что дегенеративные кисты являются прогностическими неблагоприятными фактором у пациентов с неоваскулярной ВМД. Глаза с ИРК не только более склонны к развитию МА, но и оказывают негативное влияние на исход лечения экссудативной ВМД (Grunwald et al., 2014; Ritter et al., 2014; Sulzbacher et al., 2014; Grunwald et al. 2015). Примечательно, развитие полной атрофии наружних слоев происходило преимущественно в глазах с ИРК в нашей когорте пациентов, что еще больше усиливает гипотезу о том, что ИРК, по-видимому, связаны с образованием МА. (табл.56)

4.3 Неполная атрофия наружных слоев сетчатки и РПЭ

Было проанализировано влияние признаков активности заболевания, нейродегенератиных изменений, количество ИВВ и препарата на развитие неполной атрофии наружних слоев сетчатки и РПЭ (табл.7)

Была найдена взаимосвязь между неполной атрофией наружних слоев и количеством инъекций, а также наличием интраретинальной жидкости. На втором году наблюдения большее количество иньекций (6 и более) (p=0,007332) увеличивали риски развития МА как и наличие интраретинальной жидкости. (p=0,04). С целью улучшения зрительных функций важно нивелировать экссудативный процесс при помощи анти-VEGF терапии, но так же необходимо контролировать состояние слоев сетчатки при помощи ОКТ с переходом на гибкий режим T&E, с целью предлтвращения развития и прогрессирования неполной атрофии наружных слое и РПЭ.(табл.57)

Таблица 57. Анализ факторов влияния на развитие неполной атрофии наружних слоев и РПЭ.

Характеристики	p
Признаки активности заболевания	
Тип неоваскуляризации	1,000000
ОРПЭ до начала лечения	0,454062
Жидкость Под РПЭ до начала лечения	0,781951
Жидкость под рпэ 1 год терапии	0,677414
СРЖ до начала лечения	0,287777
СРЖ 1 год терапии	0,459670
Наличие Интраретинальной жидкость до начала лечения	0,007332

Продолжение таблицы 57

Нейродегенеративные изменения	
Друзы	0,304441
Нейродегенеративные кисты нейроэпителия до начала лечения	0,935162
Используемый препарат и количество введений	
Афлиберцепт	0,401158
ИВВ 6 и более за 12 мес терапии	0,040076

4.4 Неполная атрофия наружных слоев

В результате анализа не было выявлено факторов, влияющих на развитие неполной атрофии наружных слоев (табл. 58)

Таблица 58. Анализ факторов влияния на развитие неполной атрофии наружних слоев и РПЭ.

Характеристики	p
Признаки активности заболевания	
Тип неоваскуляризации	0,606701
ОРПЭ до начала лечения	0,707099
Жидкость Под РПЭ до начала лечения	0,94576
Жидкость под рпэ 1 год терапии	0,81354
СРЖ до начала лечения	0,9854
СРЖ 1 год терапии	0,56870

Продолжение таблицы 58

Наличие Интраретинальной жидкость до начала лечения	0,822165
Нейродегенеративные изменения	
Друзы	0,634046
Нейродегенеративные кисты нейроэпителия до начала лечения	0,277643
Используемый препарат и количество введений	
Афлиберцепт	0,259015
ИВВ 6 и более за 12 мес терапии	0,400076

В результате проведенного анализа было выявлено, что на формирование полной атрофии наружных слоев большее влияние оказывает активность заболевания и вводимый препарат (афлиберцепт), на полную атрофию наружных слоев и РПЭ - нейродегенеративные изменения, неполную атрофию РПЭ и наружных слоев так же активность заболевания и количество интравитреальных инъекций более 6 в течение 1 года ($p \leq 0,05$) и не было найдено факторов (активность заболевания, влияния препарата и режима введения и нейродегенеративных изменений) отрицательно влияющих на возникновение или развитие неполной атрофии наружных слоев .

5. Влияние различных подтипов атрофии на МКОЗ.

В рамках данного исследования было проанализировано влияние различных подтипов атрофии на МКОЗ.

Наличие атрофии без ее дифференциации на 4 подтипа показала достоверное снижения МКОЗ в первый год исследования, хотя каждый в отдельности тип атрофии не влиял на показатели остроты зрения. (табл.59,60)

Таблица 59 Влияние типа атрофии на показатели МКОЗ в 1 год лечения.

	Уровень	N	МКОЗ 1 год СРЕДН.	МКОЗ 1 год +95% ДИ	МКОЗ 1 год -95% ДИ
Всего		204	0,503775	0,468617	0,538932
атрофия РПЭ	есть	26	0,350000	0,270645	0,429355
атрофия РПЭ	нет	178	0,526236	0,488538	0,563934
полная атрофия РПЭ и наружных слоев	есть	13	0,434615	0,296493	0,572738
полная атрофия РПЭ и наружных слоев	нет	191	0,508482	0,471912	0,545051
неполная атрофия РПЭ и наружных слоев	есть	14	0,370714	0,237840	0,503589
неполная атрофия РПЭ и наружных слоев	нет	190	0,513579	0,477203	0,549955
неполная атрофия наружных слоев	есть	7	0,462857	0,116412	0,809303
неполная атрофия наружных слоев	нет	197	0,505228	0,470012	0,540445
полная атрофия наружных слоев	есть	12	0,307500	0,191062	0,423938
полная атрофия наружных слоев	нет	192	0,516042	0,479909	0,552174

Таблица 60. Показатели МКОЗ в зависимости от типа атрофии по итогу 1 года терапии.

1 год лечения	
Переменная	**p**
атрофия РПЭ	0,005*
полная атрофия РПЭ и внутренних слоев	0,496
неполная атрофия РПЭ и внутренних слоев	0,452
неполная атрофия внутренних слоев	0,547
полная атрофия внутренних слоев	0,421

Во второй год исследования наличие трех из четырех видов атрофии приводило к достоверному снижению МКОЗ. (табл. 61,62) А при неполной атрофии наружных слоев не отмечалось значимого снижения показателей МКОЗ.

Таблица 61. Влияние типа атрофии на показатели МКОЗ во 2-ой год лечения.

2 год лечения	
Переменная	**p**
атрофия РПЭ	,026*
полная атрофия РПЭ и наружных слоев	,015*
неполная атрофия РПЭ инаружных слоев	,010*
полная атрофия наружных слоев	,014*
неполная атрофия наружных слоев	0,428

Таблица 62. Показатели МКОЗ в зависимости от типа атрофии во 2-ой год лечения.

Характеристики	Уровень	N	ОЗ 2 год СРЕДН.	ОЗ 2 год +95% ДИ	ОЗ 2 год -95% ДИ
Всего		151	0,498543	0,457263	0,539823
атрофия РПЭ	есть	20	0,315000	0,207335	0,422665
атрофия РПЭ	нет	131	0,526565	0,483408	0,569722
полная атрофия РПЭ и наружных слоёв	есть	11	0,350000	0,223421	0,476579
полная атрофия РПЭ и наружных слоёв	нет	140	0,510214	0,467063	0,553366
неполная атрофия РПЭ и наружных слоёв	есть	14	0,316429	0,220731	0,412126
неполная атрофия РПЭ и наружных слоёв	нет	137	0,517153	0,473649	0,560658
неполная атрофия наружных слоёв	есть	10	0,255000	0,145144	0,364856
неполная атрофия наружных слоёв	нет	141	0,515816	0,473510	0,558121
полная атрофия наружных слоёв	есть	5	0,450000	-0,010421	0,910421
полная атрофия наружных слоёв	нет	146	0,500205	0,458727	0,541684

В результате проведенного исследования выявлено, что преимущественное влияние в 1 году наблюдения на МКОЗ имеет общая МА(p=0,005), в то время как анатомически менее выраженные подтипы атрофии в 1 год, проявляют себя только на 2 году наблюдения (p≤0,05).

Хотя увеличение атрофии, определяемое по ЦФ или АФ, в настоящее время является единственными одобренными методами оценки степени атрофии, использование ОКТ может позволить определить надежные конечные точки-предшественники, которые облегчат и позволят провести более раннюю и более точную оценку потери ткани. Так при наличии интраретинальной жидкости (p=0,05876) и ОРПЭ (p=0,001482), а так же использование препарата афлиберцепт (p=0,035467) можно ожидать развитие полной атрофии наружных слоев, друзы (p= 0,011259) и нейродегенеративеые кисты (p=0,042023) ведут к развитию полной атрофии наружних слоев и РПЭ, а свою очередь на развитие неполной атрофии РПЭ и наружних слоев влияет интраретинальная жидкость (p= 0,007332) и интенсивный курс ИВВ (более 6 в год) (p=0,040076).

Таким образом, на развитие МА влияют такие параметры как ИРЖ (p=0,006952), ОРПЭ (p=0,001530) и тип неоваскуляризации (p=0,028860) , так же нейроденегеративные изменения в виде друз (p=0,011259) и кист (p=0,042023). Кроме того важную роль в этом процессе играют выбранный препарат и количество интравитреальных инъекций. Новое деление атрофии по степеням и локализации поражения позволяет более дифференцированно делать выводы о влияние анти- VEGF препаратов на развитие отдельных видов атрофии, что может служить решающим фактором в тактики проводимого лечения.

Клинические примеры

Клинический пример 24. Пациентка Г., 80 лет, обратилась с жалобами на снижение зрения правого глаза, появления темного пятна перед правым глазом. На момент контрольного осмотра: МКОЗ OD=0,45. OS=0,05. Офтальмоскопия правого глаза: ДЗН бледно-розовый, границы четкие. Ход и калибр сосудов не изменен. В макулярной области отек, ОРПЭ.

При проведении ОКТ макулярной области на приборе Spectralis HRA+OCT «Heidelberg Engineering» (Германия) с применением функции усреднения сканов обнаружена интраретинальная жидкость, ОРПЭ.

МКОЗ OD 0,45

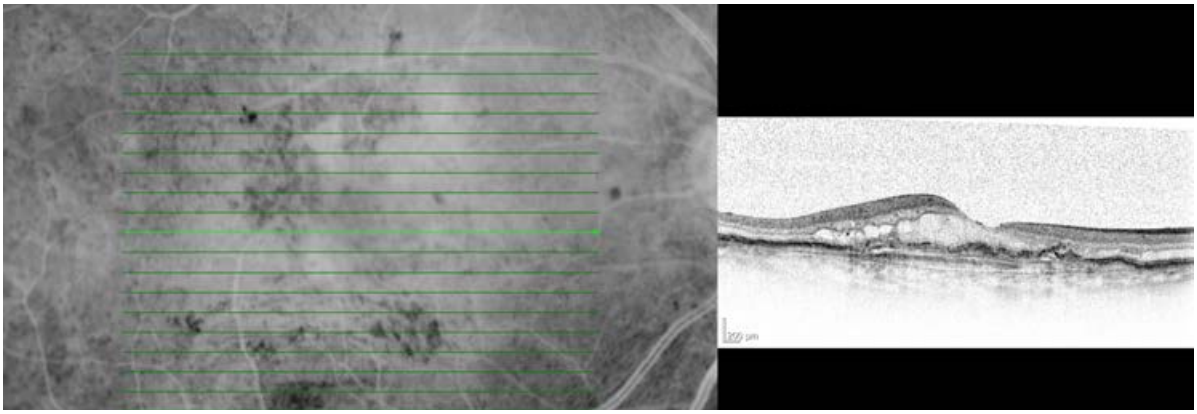

Рисунок 64. ОКТ правого глаза до начала терапии. Интраретинальный отек, ОРПЭ

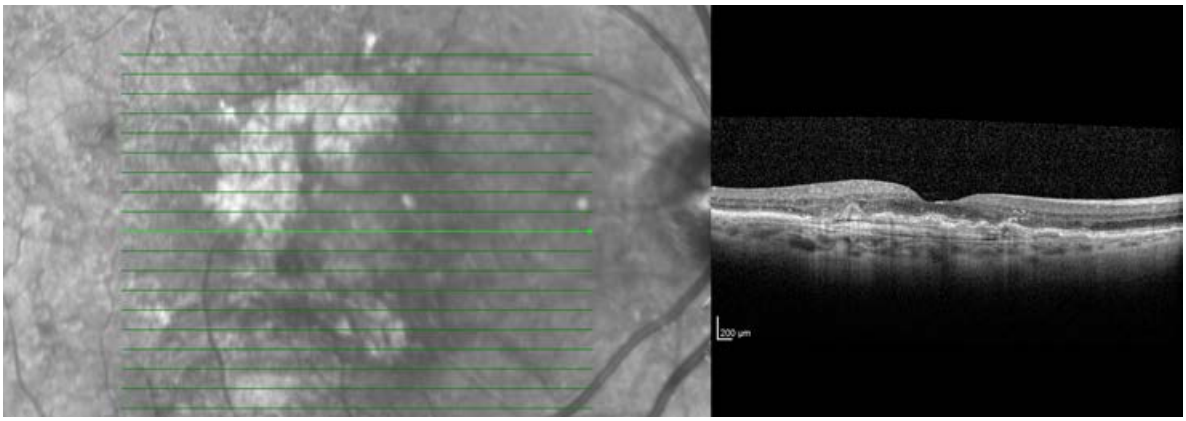

Рисунок 65. ОКТ правого глаза через год после терапии. Признаки МА, дорожка гипертрансмиссии

Клинический пример 25. Пациентка Ф., 81 год, обратилась с жалобами на снижение зрения левого глаза, появление искажений линий. На момент контрольного осмотра: МКОЗ OD=0,85, OS=0,55. Офтальмоскопия левого глаза: ДЗН бледно-розовый, границы четкие. Ход и калибр сосудов не изменен. В макулярной области ОРПЭ.

При проведении ОКТ макулярной области на приборе Spectralis HRA+OCT «Heidelberg Engineering» (Германия) с применением функции усреднения сканов обнаружена интраретинальная жидкость снизу от фовеа, ОРПЭ парамакулярно и в зоне фовеа.

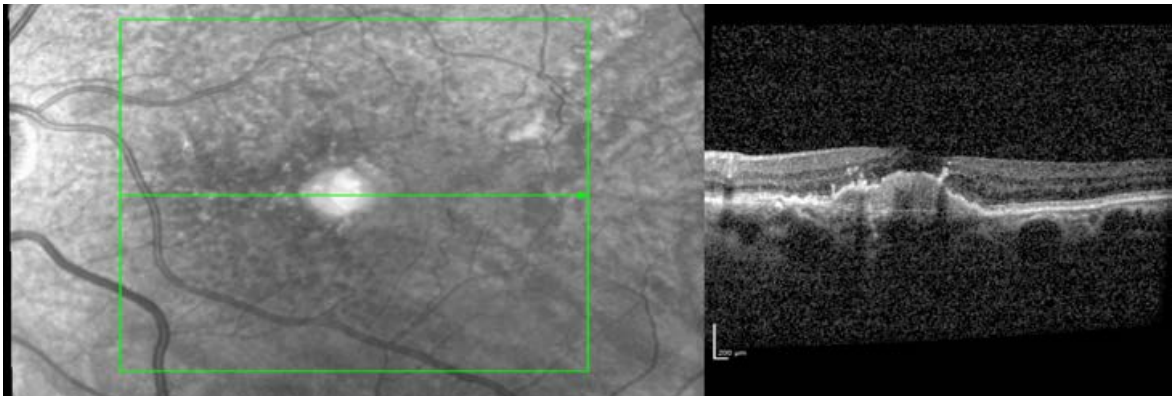

Рисунок 66. ОКТ левого глаза до начала терапии. ОРПЭ

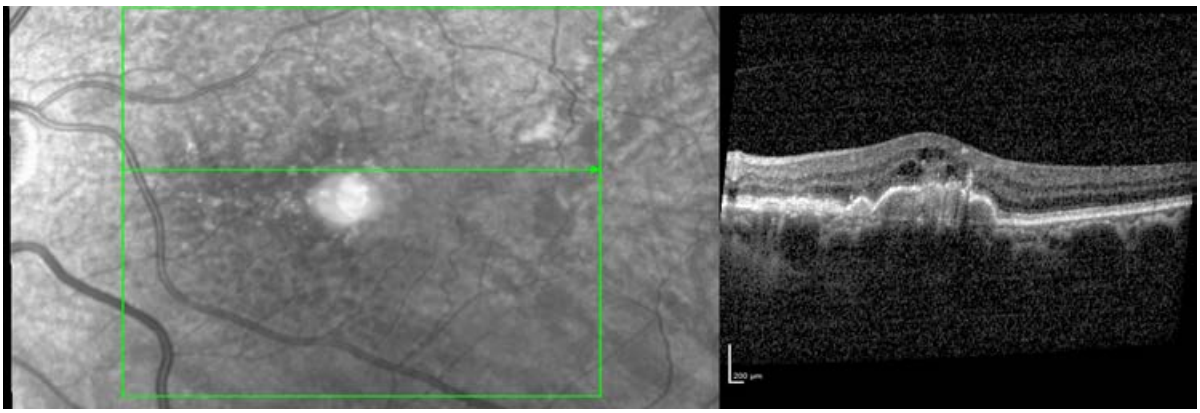

Рисунок 67. ОКТ левого глаза до начала терапии. Интраретинальный отек, ОРПЭ

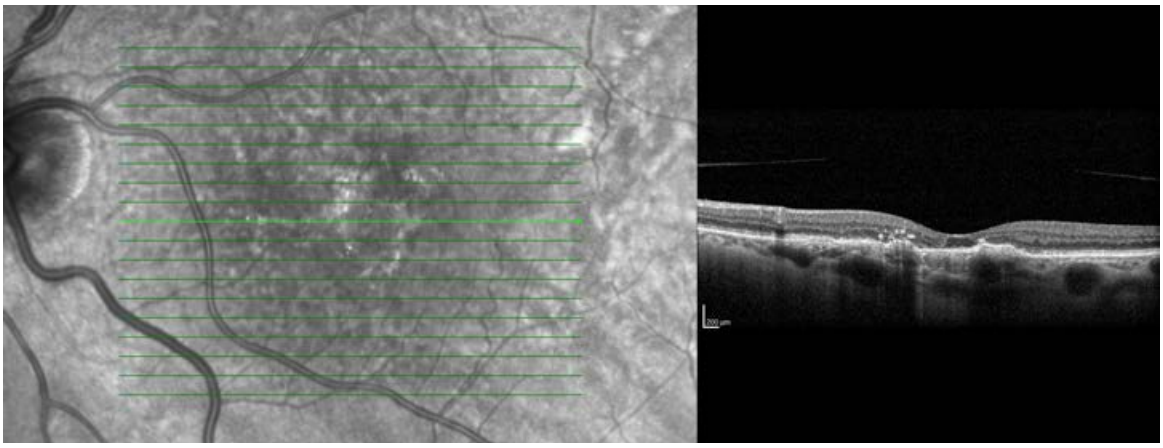

Рисунок 68. ОКТ левого глаза через год после терапии. Интраретинальный отек резорбировался, полная атрофия РПЭ и наружних слоев . МКОЗ 0,3

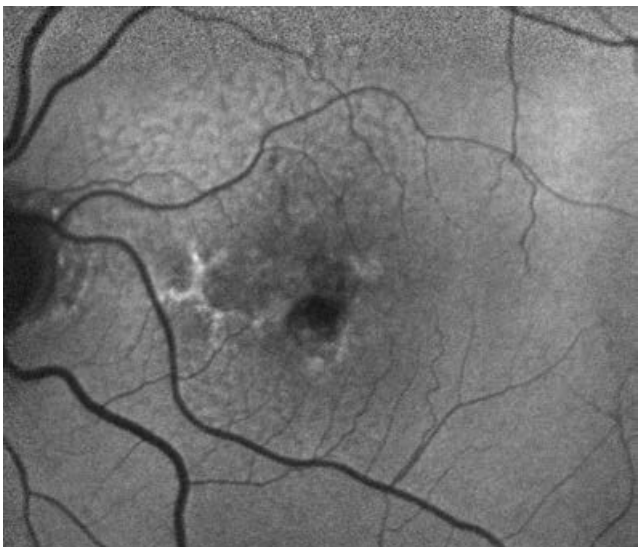

Рисунок 69. Аутофлюоресценция левого глаза через год после терапии. Гипоаутофлюоресценция с участками гипераутофлюоресценции . МКОЗ 0,3

Клинический пример 25. Пациентка А., 83 года, обратилась с жалобами на снижение зрения правого глаза. На момент контрольного осмотра: МКОЗ OD=1.0. OS=0,35. Офтальмоскопия правого глаза: ДЗН бледно-розовый, границы четкие. Ход и калибр сосудов не изменен. В макулярной области друзы, парамакулярно отек.

При проведении ОКТ макулярной области на приборе Spectralis HRA+OCT «Heidelberg Engineering» (Германия) с применением функции усреднения сканов обнаружена интраретинальная жидкость снизу от фовеа, ОРПЭ парамакулярно, в зоне фовеа друзы.

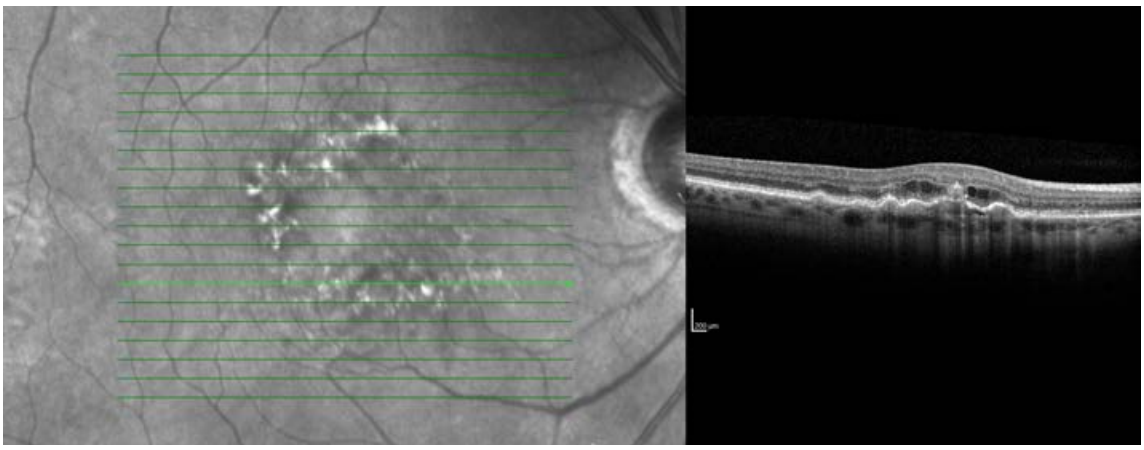

Рисунок 70. ОКТ правого глаза до начала терапии. Интраретинальный отек, ОРПЭ

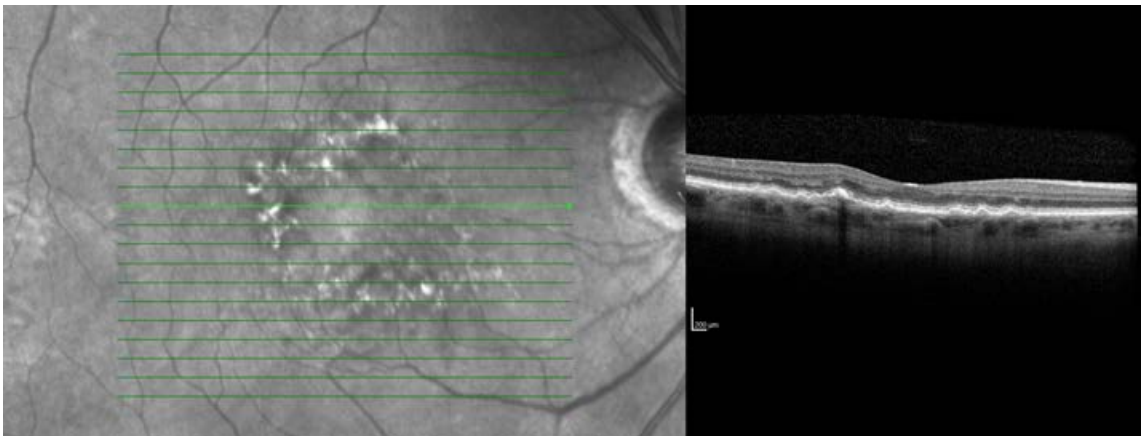

Рисунок 71. ОКТ правого глаза до начала терапии. Множественные друзы.

Через год после терапии препаратом афлиберцепт

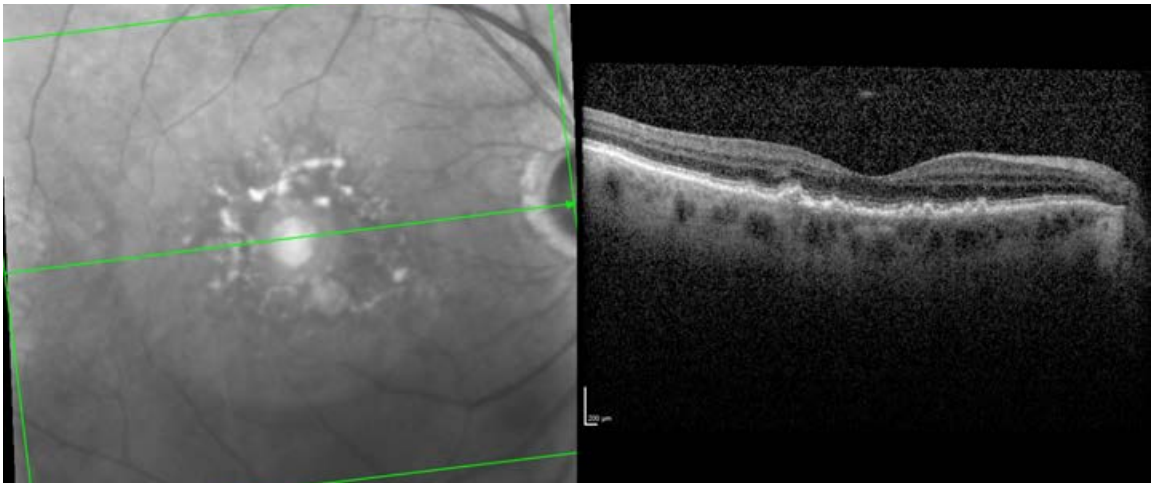

Рисунок 72. ОКТ правого глаза. Множественные друз ,МКОЗ 1.0

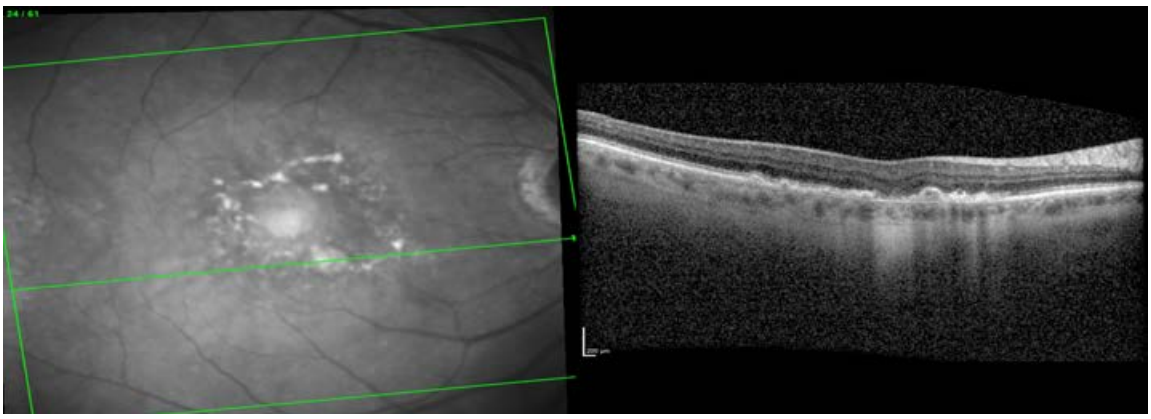

Рисунок 73. ОКТ правого глаза. Множественные друзы, МА,МКОЗ 1

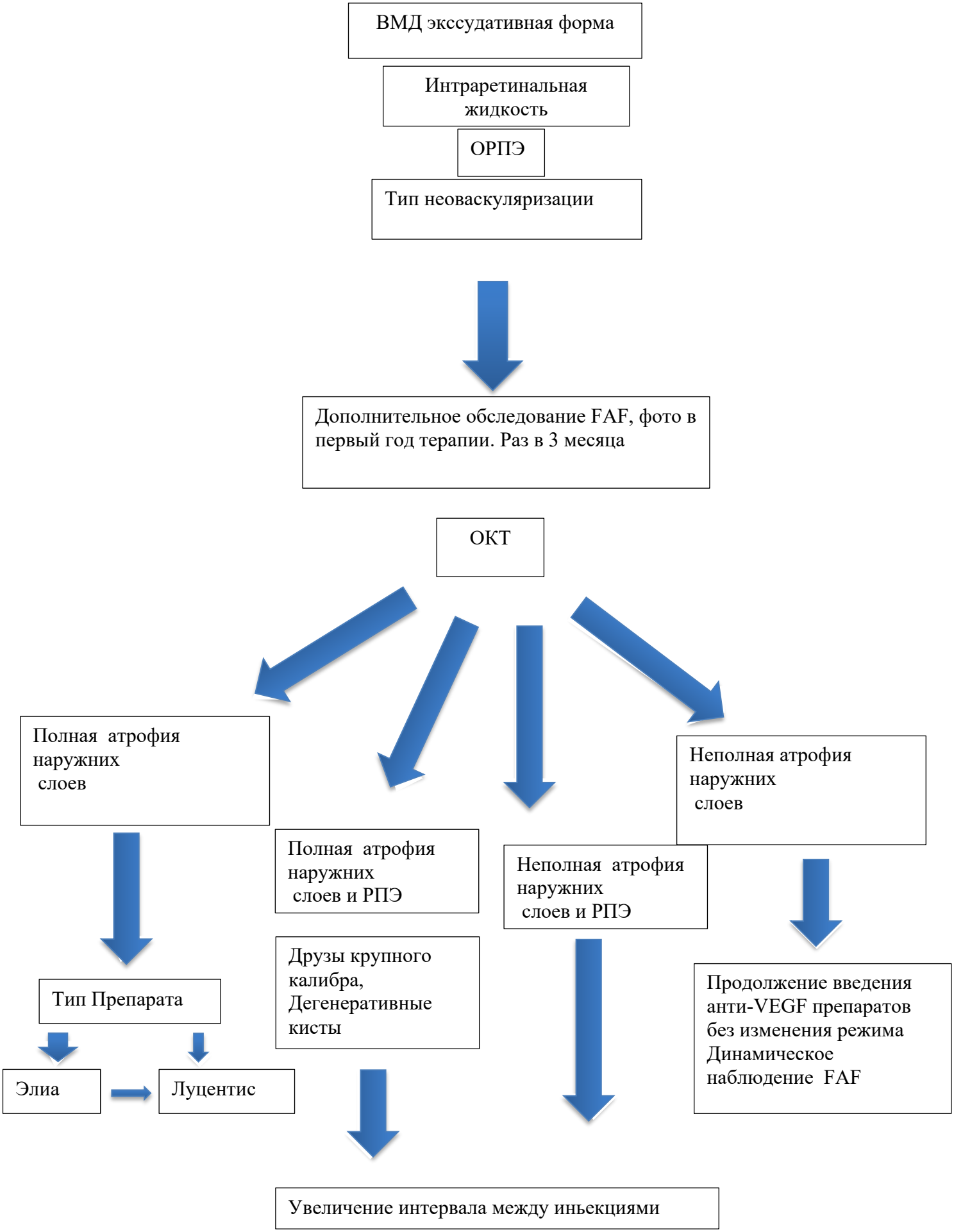
ВМД экссудативная форма
Интраретинальная жидкость
ОРПЭ
Тип неоваскуляризации
Дополнительное обследование FAF, фото в первый год терапии. Раз в 3 месяца
ОКТ
Полная атрофия наружних слоев
Полная атрофия наружних слоев и РПЭ
Неполная атрофия наружних слоев и РПЭ
Неполная атрофия наружних слоев
Тип Препарата
Элиа
Луцентис
Друзы крупного калибра, Дегенеративные кисты
Продолжение введения анти-VEGF препаратов без изменения режима Динамическое наблюдение FAF
Увеличение интервала между иньекциями

Схема 7. Тактика ведения пациентов с признаками макулярной атрофии при эВМД

Таким образом, жизненный цикл процесса кастомизации анти-VEGF терапии пациентов с ВМД (схема 8) является каскадным алгоритмом с возможностью повторения некоторых этапов, включающих в себя:

Схема 8. Жизненный цикл процесса кастомизации анти-VEGF терапии пациентов с ВМД

ЗАКЛЮЧЕНИЕ

Разработана стратегия применения анти-VEGF терапии, основанная на принципах индивидуализации у пациентов с экссудативной формой возрастной макулярной дегенерации, в основе которой лежат следующие константы:

- Характер клинической картины и эффективность проводимой терапии, определяются не только наличием и типом ХНВ, но и такими количественными и качественными показателями, как различные типы жидкости, их флюктуацией, вариабельностью, наличием ОРПЭ и ее качественным составом (соотношение фиброваскулярного и фиброциллюлярного слоев), а также возникающими в процессе наблюдения атрофией и разрывами РПЭ.
- Выявленные признаки влияющие на эффективность могут быть как положительные так и отрицательные, что позволяет индивидуализировать прогноз по лечению и зрительным функциям
- Необходимо так же учитывать, что колебание различных типов жидкости увеличивает риски развития субретинального фиброза
- Разрывы пигментного эпителия на фоне ОПЭС имеют многофакторную природу .Пациенты с ОПЭС должны быть обследованы на предмет наличия факторов риска разрыва ПЭС с целью определения соответствующей тактики лечения в каждом конкретном случае
- При наличии определенных признаков - предикторов необходимо предупреждать пациентов о неблагоприятном прогнозе развития МА и соответственно влияние ее на зрительные функции
- При сравнимой безопасности 2 препаратов, задействованных в проведенном исследовании, эффективность афлиберцепта выше. Фиксированный режим T&E позволяет персонифицировать график лечения

ВЫВОДЫ

1. С учетом результатов проведенного метаананализа 13 РКИ и результатов своего исследования, основанного на 3-х годичном лечении и наблюдении 600 пациентов ,была выработана персонализированная схема анти-VEGF терапии при экссудативной форме возрастной макулярной дегенерации.
2. В результате проведенного метаанализа материалов 13-ти клинических исследований (4952 пациента) существенных различий по количеству нежелательных явлении и серьезных нежелательных явлений (системных и глазных) между афлиберцептом, ранибизумабом и бевацизумабом выявлено не было.
3. При сравнении эффективности анти-VEGF терапии было показано, что в реальной клинической практике при сроке наблюдения не менее трех лет, афлиберцепт позволяет достичь лучшего контроля над заболеванием, что подтверждается более высокой МКОЗ ($p \leq 0.05$), при одинаковой инъекционной нагрузке.
4. Впервые были выявлены положительные признаки, влияющие на эффективность анти-VEGF терапии (отнести парамакулярное расположение ОРПЭ ($p=0,05$), наличие субретинальной жидкости ($p=0,05$) на старте терапии) и отрицательные признаки (полная и неполная атрофия наружных слоев и РПЭ($p=0,05$), наличие субретинального гиперрефлективного материала ($p=0,040$), наличие геморрагической отслойки ретинального пигментного эпителия ($p=0,04$)).
5. На основании совокупности признаков активности был разработан фиксированный режим T&E , который имел преимущества перед режимами PRN ($p \leq 0,05$) и нефиксированным режимом T&E. МКОЗ в группе с фиксированным лечением в 1 год терапии составила 0,62 ±0,06, в то время как в группе с нефиксированным лечением 0,39 ±0,067798 ($p=0,01$). Аналогичная тенденция наблюдалась и на более поздних этапах лечения (0,64 ±0,29 и 0,39±0,21 соответственно) ($p=0.05$).

6. Доказано, что наличие персистирующей интраретинальной жидкости приводит к ухудшению МКОЗ по сравнению с ее отсутствием на протяжении всего периода наблюдения (p= 0,04); Сохранение/персистенция субретинальной жидкости и жидкости под РПЭ на фоне проводимой терапии не оказывает негативного влияния на функциональные исходы в первый год терапии, но отрицательно сказывается на отдаленные результаты лечения (p= 0,04 и p=0,03).
6. Впервые проведен анализ как вариабельности, так и флюктуации в фовеа и парафовеолярной зоне, в результате которого выявлено, что попадание пациентов в 4 квартиль при всех трех методах анализа является фактором риска для развития субретинального фиброза.
7. Было выявлено достоверное повышение показателей МКОЗ у пациентов с отслойкой ретинального пигментного эпителия при 1 типе неоваскуляризации и ПХВ. (p≤0,05). При сравнительном анализе серозной и фиброваскулярной ОРПЭ достоверной разницы в показателях МКОЗ на протяжении всего времени терапии найдено не было (p≥0,05). Определены факторы риска развития разрыва РПЭ: высота ОРПЭ> 200 мкм ((p=0,0043); ≤3 месяцев от начала терапии (p=0,000188), дефекты РПЭ на вершине (p= 0,002415) и у основания (p=0,007549) и геморрагическая ОРПЭ (p=0,004371).
8. Выявлены предикторы развития макулярной атрофии на фоне анти-VEGF терапии у пациентов с ВМД: ИРЖ (0,006952), ОРПЭ (0,001530), тип неоваскуляризации (0,028860) , друзы (p=0,011259) и интраретинальные нейродегенеративные кисты (p=0,042023).

ПРАКТИЧЕСКИЕ РЕКОМЕНДАЦИИ

- У пациентов с эВМД перед началом лечения необходимо определить активность ХНВ на основании наличия или отсутствия в макулярной области суб-, интра- и жидкости под РПЭ, а так же геморрагий .
- На основании тщательно собранного анамнеза и перенесенных заболеваний крайне важно оценить системные и местные риски развития осложнений планируемой анти-VEGF терапии .
- Предложенные прогностические факторы: наличие отслойки РПЭ парамакулярно, субретинальной жидкости на старте терапии, наличие геморрагической ОРПЭ, полной и неполной атрофии наружных слоев и РПЭ, субретинального гиперрефлективного материала позволяют оценить ожидаемую эффективность проводимого лечения и правильно ориентировать пациента на результат терапии.
- Для анти-VEGF терапии эВМД необходимо использовать разработанный индивидуальный фиксированный режимаT&E с обязательными 3 последовательными загрузочными дозами.
- Для повышения эффективности лечения, при увеличении интервала необходимо учитывать совокупность признаков активности: отсутствие ИРЖ, СРЖ, жидкости под РПЭ (учитывался только фиброваскулярный компонент), субретинального гиперрефлективного материала и новых кровоизлияний. При отсутствии всех вышеперечисленных признаков возможно увеличение интервала. При наличии хотя бы одного из признаков межъинъекционный интервал должен составлять: -1/+2 недели в течение загрузочных ИВИ, -2/+4 недели в течение периода поддерживающих ИВИ;
- Для уменьшения риска возникновения субретинального фиброза необходимо стремиться к стратегии лечения, в результате которой флюктуация и вариабельность минимальны. Это может быть достигнуто за счет применения более объективного индивидуального подхода «T&E» с

использованием ОКТ и показателей остроты зрения, при максимальном стремлении к “сухой макуле”.

- Пациентам с высокой степенью угрозы разрывов РПЭ рекомендуется проводить тщательное обследование, включая IR,SD-OCT и FAF после каждой инъекции. Необходимо использовать более детальную программу OCT-сканов, так как при обычном режиме увеличивается вероятность пропустить микротрещины у основания и на вершине отслойки.

СПИСОК ЛИТЕРАТУРЫ

1. Абдулаева, Э. А. Роль системы комплемента и других воспалительных факторов в развитии возрастной макулярной дегенерации // Казанский медицинский журнал. – 2018. – Т. 99. – № 4. – С. 657-664.
2. Аветисов С. Э., Еричев В. П., Будзинская М. В., Карпилова М. А. Возрастная макулярная дегенерация и внутриглазная гипертензия // Глаукома. Журнал НИИ ГБ РАМН. – 2013. – № 1. – С. 62-67.
3. Аветисов С.Э., Еричев В.П., Будзинская М.В. и др. Возрастная макулярная дегенерация и глаукома: мониторинг внутриглазного давления после интравитреальных инъекций // Вестник офтальмологии. – 2012. – 128 (6) – С. 3-5.
4. Астахов Ю.С., Белехова С.Г., Даль Н.Ю. Толщина хориоидеи в норме и при возрастной макулярной дегенерации // Офтальмологические ведомости. - 2014. - Т. 7. - №1. - С. 4-7.
5. Астахов Ю.С., Лисочкина А.Б., Шадричев Ф.Е. Возрастная макулярная дегенерация. Клинические рекомендации // Офтальмология. – М.: ГЕЭТАР – Медиа, 2006.- С. 164-188.
6. Астахов Ю. С., Нечипоренко П. А. Режимы назначения ингибиторов ангиогенеза при лечении пациентов с неоваскулярной возрастной макулярной дегенерацией // Офтальмологические ведомости. – 2019. – Т. 12. – № 2. – С. 47-56.
7. Астахов Ю.С., Смазнова В.В., Шахназарова А.А., Н. В. Морозова Мультифокальная вителлиформная макулярная дистрофия взрослых / // Офтальмологические ведомости. – 2013. – Т. 6. – № 4. – С. 65-68.
8. Афанасьева М. А., Андреева И.В. Эффективность анти-VEGF-терапии у пациентов с отслойкой ретинального пигментного эпителия // Точка зрения. Восток - Запад. – 2019. – № 2. – С. 32-34.

9. Балашевич Л. И., Измайлов А. С., Улитина А. Ю. Модифицированная клиническая классификация возрастной макулярной дегенерации // Офтальмологические ведомости. – 2011. –Т.4. –N.4. –С.41-47

10. Бикбов М. М., Файзрахманов Р. Р. Влияние локализации хориоидальной неоваскуляризации на морфофункциональные показатели сетчатки при возрастной макулярной дегенерации // Современные технологии в офтальмологии. – 2018. – № 2. – С. 216-222.

11. Бикбов М.М., Файзрахманов Р.Р., Ярмухаметова А.Л. Изменения центральной области сетчатки при влажной форме возрастной макулярной дегенерации после введения ранибизумаба //Вестник офтальмологии. – 2015. –131(4). – С.60- 65

12. Бобыкин Е. В., Коротких С. А., Крохалев В. Я. [и др.] Антиангиогенная терапия "влажной" возрастной макулярной дегенерации: анализ причин отказа пациентов от последующего наблюдения // Вестник офтальмологии. – 2021. – Т. 137. – № 2. – С. 66-74

13. Бобыкин Е. В., Коротких С. А., Нерус И. А., Морозова О. В. Удовлетворенность лечением пациентов с неоваскулярной возрастной макулярной дегенерацией, получающих антиангиогенную терапию // Тихоокеанский медицинский журнал. – 2019. – № 2(76). – С. 14-18.

14. Будзинская М.В., Педанова Е.К. Современные подходы к диагностике и ведению пациентов с влажной формой возрастной макулярной дегенерации// Эффективная фармакотерапия. – 2018. –Т. 2. № 22. –С. 26.

15. Будзинская М.В., Фурсова А.Ж., Педанова Е.К. Специфические биомаркеры ответа на антиангиогенную терапию // Вестник офтальмологии. – 2020. –136(2). –С.117-124.

16. Будзинская М. В., Шеланкова А.В. Разрывы ретинального пигментного эпителия при возрастной макулярной дегенерации // Вестник офтальмологии. – 2021. – Т. 137. – № 3. – С. 115-120. – DOI 10.17116/oftalma2021137031115. – EDN YJVMUH.

17. Гайдук К. Ю., Чурашов С. В., Куликов А. Н. Клеточные технологии в лечении пациентов с возрастной макулярной дегенерацией: современное состояние проблемы // Офтальмологические ведомости. – 2019. – Т. 12. – № 4. – С. 35-41.

18. Герасимова К. В., Деркач Е. В., Лоскутов И. А. Клинико-экономический анализ афлиберцепта при влажной форме возрастной макулярной дегенерации // Офтальмологические ведомости. – 2016. – Т. 9. – № 2. – С. 30-35.

19. Горелова Е. В., Педанова Е. К., Качалина Г. Ф. Диагностические критерии ретинальной ангиоматозной пролиферации как особой формы возрастной макулярной дегенерации // Современные технологии в офтальмологии. – 2015. – № 3. – С. 51-53

20. Дога А. В., Педанова Е. К. ОКТ-признаки пахихориоидальной неоваскулопатии // Современные технологии в офтальмологии. – 2020. – № 1(32). – С. 303-305

21. Дога А. В., Педанова Е. К., Володин П. Л., Майорова А. М. Динамика показателей центральной толщины хориоидеи после комбинированной терапии у пациентов с полипоидной хориоидальной васкулопатией // Современные технологии в офтальмологии. – 2018. – № 1. – С. 84-87

22. Дога А. В., Педанова Е. К., Володин П. Л., Майорова А. М. Первые результаты фотодинамической терапии при полипоидной хориоидальной васкулопатии как подтипе возрастной макулярной дегенерации // Современные технологии в офтальмологии. – 2017. – № 1. – С. 70-73.

23. Егоров Е.А, Астахов Ю.С. , Ставицкая Т.В. Офтальмофармакология. – М.: ГЭОТАР – Медиа, 2004. –С. 463

24. Зайцева О. В., Нероева Н. В., Охоцимская Т. Д., Бобыкин Е. В. Современный взгляд на проблему недостаточной эффективности антиангиогенной терапии возрастной макулярной дегенерации / // Вестник офтальмологии. – 2022. – Т. 138. – № 1. – С. 90-99

25. Зайцева О. В., Нероева Н. В., Охоцимская Т. Д., Бобыкин Е. В. Анти-VEGF-терапия неоваскулярной возрастной макулярной дегенерации: причины недостаточной эффективности // Вестник офтальмологии. – 2021. – Т. 137. – № 5. – С. 152-159.
26. Иошин И. Э., Аноприева Т. А. Подходы к назначению антиангиогенных препаратов при терапии пациентов с неоваскулярной возрастной макулярной дегенерацией // Российский офтальмологический журнал. – 2019. – Т. 12. – № 3. – С. 102-112.
27. Ковалевская М. А., Перерва О. А., Ролдугин А. А., Картамышев Е. Г. Возможные проблемы анти-VEGF-терапии неоваскулярной возрастной макулярной дегенерации // Вестник офтальмологии. – 2021. – Т. 137. – № 6. – С. 149-156.
28. Ковалевская М. А., Перерва О. А. Сложность сосудистых сетей как универсальный критерий активности макулярной неоваскуляризации при некоторых заболеваниях сетчатки // Современные технологии в офтальмологии. – 2022. – № 1(41). – С. 293-298.
29. Ковалевская, М. А., Милюткина С. О. Современные подходы к диагностике и лечению возрастной макулярной дегенерации /– Воронеж : Воронежский государственный медицинский университет имени Н.Н. Бурденко, 2017. – С. 101
30. Куликов А. Н., Сосновский С. В., Грибанов Н. А. и др. Сравнение эффективности различных протоколов перехода на афлиберцепт при тахифилаксии к ранибизумабу у пациентов с неоваскулярной формой ВМД // Современная оптометрия. – 2017. – № 4(104). – С. 32-40.
31. Лихванцева В. Г., Геворкян А. С., Капкова С. Г. и др. Изучение уровня про- и антиангиогенных факторов роста в стекловидной жидкости при неоваскулярной возрастной макулярной дегенерации // Отражение. – 2022. – № 1(13). – С. 65-69

32. Лоскутов И. А. Возрастная макулярная дегенерация: антиVEGF-терапия и качество жизни пациентов // Эффективная фармакотерапия. – 2015. – № 30. – С. 4-11.

33. Лоскутов И. А., Экгардт В. Ф., Дорофеев Д. А. и др. Клиническая эффективность лютеинсодержащих препаратов при лечении пациентов с сочетанной патологией: первичной открытоугольной глаукомой и сухой формой возрастной макулярной дегенерацией / // Медицина. – 2017. – Т. 5. – № 2(18). – С. 14-28.

34. Лоскутов, И. А. Результаты наблюдения применения луцентиса в обычной практике у пациентов с влажной формой возрастной макулярной дегенерации // Офтальмологические ведомости. – 2014. – Т. 7. – № 1. – С. 47-57

35. Нероев В.В. Российское наблюдательное эпидемиологическое интервенционное исследование пациентов с влажной формой возрастной макулярной дегенерации // Российский офтальмологический журнал. -2011.-4(2).-С.4-9.

36. Нероев В. В., Зайцева О. В., Лисочкина А. Б. и др. О разработке и клинической апробации информационной листовки "Интравитреальные инъекции (информация для пациентов)", предложенной Экспертным советом по заболеваниям сетчатки и зрительного нерва Общероссийской общественной организации "Ассоциация врачей-офтальмологов" // Российский общенациональный офтальмологический форум. – 2021. – Т. 1. – С. 113-117.

37. Нероев В. В., Коротких С. А., Бобыкин Е. В. и др. Информационный лифлет для пациентов, получающих лечение с применением интравитреального введения лекарственных препаратов. Рекомендации Экспертного совета по заболеваниям сетчатки и зрительного нерва Общероссийской общественной организации "Ассоциация врачей-офтальмологов" // Российский офтальмологический журнал. – 2021. – Т. 14. – № S2. – С. 7-19.

38. Нероев В.В., Киселева Т.Н., Рябина М.В., Карапетян Л.В., Рамазанова К.А. Оценка влияния интравитреальных инъекций ранибизумаба на гемодинамику глаза у пациентов с неоваскулярной формой возрастной макулярной дегенерации // Офтальмология.- 2013.-10(2).-С.38-43.

39. Нероева Н.В., Нероев В.В., Рябина М.В., Кармокова А.Г., Лосанова О.А. Смешанный (комбинированный) фенотип поздней стадии возрастной макулярной дегенерации // Российский офтальмологический журнал.-2021.-14(2).- С. 69-75.

40. Нероев В.В., Слепова О.С., Рябина М.В., Карапетян Л.В. Изменение содержания VEGF в слезной жидкости и сыворотке крови у больных с влажной формой возрастной макулярной дегенерации на фоне лечения препаратом Луцентис // Российский офтальмологический журнал. - 2013.-6 (3).- С.62-65.

41. Нероев В. В., Рябина М. В., Чиковани К. Р. и др. Современные представления и подходы к лечению возрастной макулярной дегенерации // Российский офтальмологический журнал.- 2008.- 1(1).- С. 6 9.

42. Панова И. Е., Шаимов Т. Б. Анализ эффективности применения Ранибизумаба с учетом характера неоваскуляризации при возрастной макулярной дистрофии // Современные технологии в офтальмологии. – 2015. – № 1. – С. 101-103.

43. Панова И.Е., Ермак Е.М., Шаимова Т.А., Галин А.Ю. Морфометрические и гемодинамические особенности течения возрастной макулярной дистрофии при сочетанной патологии: возрастная макулярная дистрофия и глаукома // Офтальмологические ведомости. - 2014. - Т. 7. - №4. - С. 35-42.

44. Панова И.Е., Шаимов Т.Б., Шаимова В.А. Неинвазивная диагностика полипоидной хориоидальной васкулопатии как варианта течения возрастной макулярной дегенерации // Офтальмология. -2018ю-15(2S). - С. 273-280.

45. Педанова Е. К. Подходы к лечению пахихориоидальных неоваскулярных форм ВМД // Современные технологии в офтальмологии. – 2020. – № 4(35). – С. 277-278.

46. Педанова, Е. К. Пахихориоидальная неоваскулопатия при нормальной субфовеолярной толщине хориоидеи // Современные технологии в офтальмологии. – 2021. – № 3(38). – С. 336-338.

47. Подгорная Н. Н. Современные возможности лечения возрастной макулярной дегенерации сетчатки // Клиническая геронтология. – 2015. – Т. 21. – № 1-2. – С. 48-53.

48. Рудько А.С., Эфендиева М.Х., Будзинская М.В., Карпилова М.А. Влияние фактора роста эндотелия сосудов на ангиогенез и нейрогенез // Вестник офтальмологии.- 2017.- 133(3).- С.75–81.

49. Серебряков В. А., Бойко Э. В., Гацу М. В. и др. Оптическая когерентная ангиография в диагностике офтальмологических заболеваний. Проблемы, перспективы (обзор) // Оптический журнал. – 2020. – Т. 87. – № 2. – С. 3-35.

50. Тахчиди Х.П., Тахчиди Е. Х., Касмынина Т. А. Патент № 2750907 C1 Российская Федерация, МПК A61B 3/13. Способ дифференциальной диагностики друз при возрастной макулярной дистрофии : № 2020138248 : заявл. 23.11.2020 : опубл. 06.07.2021

51. Тахчиди Х.П., Касмынина Т. А, П. В. Глизница П.В. Патент № 2727035 C1 Российская Федерация, МПК A61F 9/00, A61F 9/008, A61B 18/20. Способ комбинированного лазерного лечения друзеноидной отслойки пигментного эпителия сетчатки : № 2019131715 : заявл. 08.10.2019 : опубл. 17.07.2020

52. Терещенко А.В., Белый Ю.А., Володин П.Л., Каплан М.А. Фотодинамическая терапия с фотосенсибилизатором Фотодитазин в офтальмологии // Под ред. проф. Х.П. Тахчиди. – Калуга, 2008. – С. 286

53. Файзрахманов Р. Р. Режимы назначения анти-VEGF-препаратов при терапии неоваскулрной возрастной макулярной дегенерации // Вестник офтальмологии. – 2018. - № 6. - С. 105- 113.

54. Файзрахманов Р. Р., М. В. Будзинская Макулярные пигменты при дегенеративных процессах сетчатки / Р. Р. Файзрахманов, // Вестник офтальмологии. – 2018. – Т. 134. – № 5. – С. 135-140.

55. Файзрахманов Р.Р. Анти-VEGF терапия неоваскулярной возрастной макулярной дегенерации: от рандомизированных исследований к реальной клинической практике // Российский офтальмологический журнал. – 2019.-12(2).-С.97-105.

56. Файзрахманов Р.Р., Шишкин М.М., Ларина Е.А., Файзрахманова О.А. Влияние афлиберцепта на ХНВМ II типа// Офтальмохирургия. – 2019. - № 4. - С. 32- 36.

57. Фролов М. А., Лантух Е. П., Зуева М. В. и др. Биоэлектрическая активность сетчатки у больных с начальной стадией неэкссудативной возрастной макулярной дегенерации // Журнал научных статей Здоровье и образование в XXI веке. – 2012. – Т. 14. – № 2. – С. 99-101.

58. Фролов М.А., Алькам К.М. Проявление глазного ишемического синдрома у больных с атеросклеротическим стенозом сонных артерий. // Вестник РУДН.- 2013.- №4.-С.58-63

59. Фролов М.А., Саховская Н.А., Фролов А.М., Прямиков А.Д. Особенности глазного ишемического синдрома при сердечно-сосудистой патологии. Обзор литературы // Офтальмология.- 2020.- 17(2).-С. 188-194.

60. Фурсова А. Ж., Дербенева А. С., Васильева М. А. и др. Роль различных типов локализации ретинальной "жидкости" как прогностических биомаркеров в выборе режима антиангиогенной терапии при возрастной макулярной дегенерации // Вестник офтальмологии. – 2020. – Т. 136. – № 6-2. – С. 227-234.

61. Фурсова А. Ж., Дербенева А. С., Тарасов М. С. и др. Длина теломер лейкоцитов и ответ на антиангиогенную терапию у пациентов с неоваскулярной возрастной макулярной дегенерацией // Успехи геронтологии. – 2021. – Т. 34. – № 6. – С. 823-830.

62. Фурсова А.Ж., Чубарь Н.В., Тарасов М.С., Васильева М.А., Гусаревич О.Г Антиангиогенная терапия возрастной макулярной дегенерации // Вестник офтальмологии.- 2018.- Т. 134.- № 6.- С. 59-67.

63. Фурсова А.Ж., Чубарь Н.В., Тарасов М.С., Васильева М.А., Пустовая Г.Г., Сайфуллина И.Ф. Прогностические факторы эффективности антиангиогенной терапии при неоваскулярной возрастной макулярной дегенерации // Вестник офтальмологии.- 2018.-134(1).-С.48 55.

64. Харакозов А. С., Куликов А. Н., Мальцев Д. С. Тактика возобновления лечения пациентов с неоваскулярной возрастной макулярной дегенерацией после перерыва антиангиогенной терапии // Современные технологии в офтальмологии. – 2022. – № 1(41). – С. 144-149.

65. Харакозов А. С., Куликов А. Н., Мальцев Д. С. Влияние перерыва антиангиогенной терапии на анатомо-функциональный статус пациентовс неоваскулярной возрастной макулярной дегенерацией // Офтальмологические ведомости. – 2021. – Т. 14. – № 1. – С. 35-42.

66. Харакозов А. С., Куликов А. Н., Мальцев Д. С. Предикторы функционального результата антиангиогенной терапии влажной формы возрастной макулярной дегенерации // Офтальмологические ведомости. – 2020. – Т. 13. – № 4. – С. 7-13.

67. Шадричев Ф. Е., Григорьева Н. Н., Шкляров Е. Б. Возможности томографии в диагностике заболеваний макулярной зоны сетчатки // Современная оптометрия. – 2009. – № 2(22). – С. 36-41.

68. Шадричев, Ф. Е. Возрастная макулярная дегенерация // Современная оптометрия. – 2008. – № 6(16). – С. 27-34.

69. Шаимов Т. Б., Панова И. Е., Шаимова В. А Алгоритм неинвазивной клинико-инструментальной диагностики полипоидной хориоидальной васкулопатии // Современные технологии в офтальмологии. – 2018. – № 1. – С. 402-407.

70. Шаимов Т. Б., Панова И. Е., Шаимова В. А. Ангиография с индоцианин зеленым в алгоритме диагностики полипоидной хориоидальной васкулопатии при возрастной макулярной дегенерации // Практическая медицина. – 2017. – Т. 2. – № 9(110). – С. 253-258.

71. Шеланкова. А. В. , Будзинская М. В., Андреева. И. В., Афанасьева М. А. Реальная клиническая практика применения антиангиогенной терапии у пациентов с возрастной макулярной дегенерацией. Ретроспективный анализ функциональных результатов // Вестник офтальмологии. – 2020. – Т. 136. – № 4-2. – С. 207-213.

72. Шеремет Н.Л., Микаелян А.А., Андреев А.Ю., Киселев С.Л. Возможности лечения заболеваний сетчатки, сопровождающихся повреждением ретинального пигментного эпителия. Вестник офтальмологии.2019;135(5-2):226-334.

73. Abdullah S.E., Perez-Soler R. Mechanisms of resistance to vascular endothelial growth factor blockade // Cancer. – 2012.- Vol.118.- N.14.- P.3455–3467.

74. Abedi F., Wickremasinghe S., Richardson A.J., Islam A.F., Guymer R.H., Baird P.N. Genetic influences on the outcome of anti-vascular endothelial growth factor treatment in neovascular age-related macular degeneration // Ophthalmology. – 2013.- Vol.120.-N.8.-P.1641–1648.

75. Abedi F., Wickremasinghe S., Richardson A.J., Makalic E., Schmidt D.F., Sandhu S.S., et al. Variants in the VEGFA gene and treatment outcome after anti-VEGF treatment for neovascular age-related macular degeneration // Ophthalmology. - 2013.- Vol.1201.-P.115–21.

76. Abramsson A., Lindblom P., Betsholtz C. Endothelial and nonendothelial sources of PDGF-B regulate pericyte recruitment and influence vascular

pattern formation in tumors // J Clin Invest. - 2003.- Vol.112.-N.8.-P.1142–1151.

77. Aflibercept solution for injection for treating wet age-related macular degeneration. NICE technology appraisal guidance 294, guidanceniceorguk/ta294. 2013;ISBN 978-1-4731-0234-7.
78. Allikmets R., Shroyer N.F., Singh N., et al. Mutation of the Stargardt disease gene (ABCR) in age-related macular degeneration. Science (New York, NY) // 1997.-Vol.277.-P.1805–7.
79. Alexandru M.R., Alexandra N.M. Wet age related macular degenera- tion management and follow-up // Rom J Ophthalmol.- 2016.-Vol.60.-P.9–13.
80. Al-Khersan H., Hussain R.M., Ciulla T.A., Dugel P.U. Innovative therapies for neovascular age-related macular degeneration // Expert Opin Pharmacother. -2019.-Vol.20.-N.15.-P.1879-1891.
81. Almony A., Mansouri A., Shah G.K., Blinder K.J. Efficacy of intravitreal bevacizumab after unresponsive treatment with intravitreal ranibizumab // Can J Ophthalmol. - 2011. – Vol.46.- N.2.-P.182–185.
82. Amoaku W.M., Chakravarthy U., Gale R., et al. Defining response to anti-VEGF therapies in neovascular AMD // Eye (Lond).- 2015.- Vol.29.-N.6.-P.721–731.
83. Andreoli C.M., Miller J.W. Anti-vascular endothelial growth factor therapy for ocular neovascular disease // Curr Opin Ophthalmol.- 2007.-Vol.18.-P.502–508.
84. Andrés-Guerrero V., Perucho-González L., García-Feijoo J. Current Perspectives on the Use of Anti-VEGF Drugs as Adjuvant Therapy in Glaucoma // Adv Ther.- 2017.- Vol.34.-P.378–395.
85. Arakawa A., Inoue M., Sato S., Yamane S., Kadonosono K. Efficacy of intravitreal aflibercept injections for Japanese patients with polypoidal choroidal vasculopathy // Clin Ophthalmol. – 2017.- Vol.11.-P.797-802.
86. Arcinue C.A., Ma F., Barteselli G., Sharpsten L., Gomez M.L., Freeman W.R. One-year outcomes of aflibercept in recurrent or persistent

neovascular age-related macular degeneration // Am J Ophthalmol. -2015.-Vol.159.- N.3.-P. 426–436.

87. Aref A.A. Management of immediate and sustained intraocular pressure rise associated with intravitreal antivascular endothelial growth factor injection therapy // Curr Opin Ophthalmol. - 2012.-Vol.23.-P.105–110.

88. Arevalo J.F., Lasave A.F., Wu L., et al. Intravitreal bevacizumab for choroidal neovascularization in age-related macular degeneration: 55-year results of the Pan-American Collaborative Retina Study Group // Retina.-2016.-Vol.36.-5.-P.859–67.

89. Arjamaa O., Minn H. Resistance, not tachyphylaxis or tolerance // Br J Ophthalmol. - 2012.- Vol.96.-N.8.-P.1153–1154.

90. Arnold J.J., Markey C.M., Kurstjens N.P., Guymer R.H. The role of sub-retinal fluid in determining treatment outcomes in patients with neovascular age-related macular degeneration--a phase IV randomised clinical trial with ranibizumab: the FLUID study // BMC Ophthalmol. -2016.- Vol.16.-P.31.

91. Arnold J.J., Sarks J.P., Killingsworth M.C., Kettle E.K., Sarks S.H. Adult vitelliform macular degeneration: a clinicopathological study // Eye (Lond).- 2003.-Vol.17.-N.6.-P.717-726.

92. Asao K., Gomi F., Sawa M., Nishida K. Additional anti-vascular endothelial growth factor therapy for eyes with a retinal pigment epithe- lial tear after the initial therapy // Retina .-2014.-Vol.34.-P.512–518.

93. Aslankurt M., Aslan L., Aksoy A., Erden B., Cekic O. The results of switching between 2 anti-VEGF drugs, bevacizumab and ranibizumab, in the treatment of neovascular age-related macular degeneration // Eur J Ophthalmol. – 2013.- Vol.23.-N.4.-P.553–557.

94. Avery R.L., Castellarin A.A., Steinle N.C., Dhoot D.S., Pieramici D.J., See R., Couvillion S., Nasir M.A., Rabena M.D., Le K., Maia M., Visich J.E. Systemic pharmacokinetics following intravitreal injections of ranibizumab, bevacizumab or aflibercept in patients with neovascular AMD // Br J Ophthalmol.- 2014.-Vol.98.-P.1636–1641.

95. Avery R.L., Castellarin A.A., Steinle N.C., Dhoot D.S., Pieramici D.J., See R., Couvillion S., Nasir M.A., Rabena M.D., Maia M., Van Everen S., Le K., Hanley W.D. Systemic pharmacokinetics and pharmacodynamics of intravitreal aflibercept, bevacizumab, and ranibizumab // Retina.- 2017.- Vol.37.-N.10.-P.1847-1858.

96. Avgikos K.N., Horgan S.E., Sivaraj R.R., Hu K. Tachyphylaxis and bevacizumab // Ophthalmology.- 2009.- Vol.116.-N.9.- P.1831–1832.

97. Azab M., Boyer D.S., Bressler N.M., Bressler S.B., Cihelkova I., Hao Y., Immonen I., Lim J.I., Menchini U., Naor J., Potter M.J., Reaves A., Rosenfeld P.J., Slakter J.S., Soucek P., Strong H.A., Wenkstern A., Su X.Y., Yang Y.C. Visudyne in Minimally Classic Choroidal Neovascularization Study Group. Verteporfin therapy of subfoveal minimally classic choroidal neovascularization in age-related macular degeneration: 2-year results of a randomized clinical trial // Arch Ophthalmol.- 2005.- Vol.123.-N.4.-P.448-57.

98. Bailey S., Thaware O., Wang J., Hagag A., Zhang X., Flaxel C., Lauer A., Hwang T., Lin P., Huang D., Jia Y. Detection of Non-exudative Choroidal Neovascularization and Progression to Exudative Choroidal Neovascularization Using Optical Coherence Tomography Angiography // Ophthalmology Retina. – 2019.- Vol.3.-N.8.-P.629-636.

99. Bailey S., Thaware O., Wang J., Hagag A., Zhang X., Flaxel C., Lauer A., Hwang T., Lin P., Huang D., Jia Y. Detection of Non-exudative Choroidal Neovascularization and Progression to Exudative Choroidal Neovascularization Using Optical Coherence Tomography Angiography // Ophthalmology Retina.- 2019.-Vol.3.-N.8.-P.629-636..

100. Bakall B., Folk J.C., Boldt H.C., et al. Aflibercept therapy for exudative age-related macular degeneration resistant to bevacizumab and ranibizumab // Am J Ophthalmol.- 2013.- Vol.156.-N.1.-P.15–22.

101. Bakri S.J., Ekdawi N.S. Intravitreal silicone oil droplets after intravitreal drug injections // Retina.- 2008.-Vol.28.-P.996–1001.

102. Bakri S.J., Larson T.A., Edwards A.O. Intraocular inflammation following intravitreal injection of bevacizumab // Graefes Arch Clin Exp Ophthalmol.- 2008.-Vol.246.-P.779–781.

103. Bakri S.J., Moshfeghi D.M., Francom S., et al. Intraocular pressure in eyes receiving monthly ranibizumab in 2 pivotal age-related macular degeneration clinical trials // Ophthalmology.- 2014.-Vol.121.-P.1102–1108.

104. Bakri S.J., Snyder M.R., Reid J.M., Pulido J.S., Ezzat M.K., Singh R.J. Pharmacokinetics of intravitreal ranibizumab (Lucentis) // Ophthalmology.- 2007.- Vol.114.- N.12.- P.2179–2182.

105. Balaratnasingam C., Dhrami-Gavazi E., Mccann J., Ghadiali Q., Freund K.B. Aflibercept: a review of its use in the treatment of choroidal neovascularization due to age-related macular degeneration // OPTH Clin Ophthalmol. -2015.-Vol.9.-2355–2371.

106. Balaratnasingam C., Messinger J.D., Sloan K.R., Yannuzzi L.A., Freund K.B., Curcio C.A. Histologic and Optical Coherence Tomographic Correlates in Drusenoid Pigment Epithelium Detachment in Age-Related Macular Degeneration // Ophthalmology.- 2017.-Vol.124.-N.5.-P.644-656.

107. Balaratnasingam C., Yannuzzi L.A., Curcio C.A., et al. Associations Between Retinal Pigment Epithelium and Drusen Volume Changes During the Lifecycle of Large Drusenoid Pigment Epithelial Detachments // Invest Ophthalmol Vis Sci.-2016.-Vol.57.-N.13.-P.5479-5489.

108. Balaskas K., Karampelas M., Horani M., Hotu O., Keane P., Aslam T. Quantitative analysis of pigment epithelial detachment response to different anti-vascular endothelial growth factor agents in wet age-related macular degeneration // Retina.- 2017.- Vol.37.-N.7.- P.1297-1304.

109. Bartels S., Barrelmann A., Book B., Heimes B., Gutfleisch M., Spital G., Pauleikhoff D., Lommatzsch A. Tear in retinal pigment epithelium under anti-VEGF therapy for exudative age-related macular degeneration: function recovery under intensive therapy // Ophthalmologe.- 2014.-Vol.111.-P.460–464.

110. Barthelmes D., Nguyen V., Daien V., Campain A., Walton R, Guymer R., Morlet N., Hunyor A.P., Essex R.W., Arnold J.J., Gillies M.C Fight retinal blindness study group. Two year outcomes of "treat and extend" intravitreal therapy using aflibercept preferentially for neovascular age-related macular degeneration // Retina. -2018.- Vol.38.-N.1.-P.20-28.

111. Baudin F., Benzenine E., Mariet A.S., Bron A.M., Daien V., Korobelnik J.F., Quantin C., Creuzot-Garcher C.,Association of Acute Endophthalmitis With Intravitreal Injections of Corticosteroids or Anti-Vascular Growth Factor Agents in a Nationwide Study in France // JAMA Ophthalmol.-2018.- Vol.136.-N.12.-P.1352-1358

112. Beykin G., Grunin M., Averbukh E., Banin E., Hemo Y., Chowers I. Bevacizumab treatment for neovascular age-related macular degeneration in the setting of a clinic: “real life” long-term outcome // BMC Ophthalmol.-2015.-Vol.15.- P39.

113. Bhisitkul R.B., Mendes T.S., Rofagha S., et al. Macular atrophy progression and 7-year vision outcomes in subjects from the ANCHOR, MARINA, and HORIZON studies: the SEVEN-UP study // Am J Ophthalmol.-2015.-Vol.159.-N.5.-P.915–924.

114. Binder S. Loss of reactivity in intravitreal anti-VEGF therapy: tachyphylaxis or tolerance? // Br J Ophthalmol.- 2012.-Vol.96.- N.1.-P.1–2.

115. Bloch S.B., Larsen M., Munch I.C. Incidence of legal blindness from age-related macular degeneration in Denmark: year 2000 to 2010 // Am J Ophthalmol.- 2012. Vol.153.- N.2.- P.209–213.

116. Bogunović H. Application of Automated Quantification of Fluid Volumes to Anti-VEGF Therapy of Neovascular Age-Related Macular Degeneration // Ophthalmology. – 2020.- Vol.127.-N.9.-N.1211-1219.

117. Bottoni F., Massacesi A., Cigada M., Viola F., Musicco I., Staurenghi G. Treatment of retinal angiomatous proliferation in age-related macular degeneration: a series of 104 cases of retinal angiomatous proliferation // ArchOphthalmol. -2005.- Vol.123.-N.12.-P.1644–1650.

118. Brantley M.A., Jr, Fang A.M., King J.M., Tewari A., Kymes S.M., Shiels A. Association of complement factor H and LOC387715 genotypes with aresponse of exudative age-related macular degeneration to intravitreal bevacizumab // Ophthalmology. - 2007. – Vol. 11412.-P.2168–73.

119. Bressler N.M. Retinal anastomosis to choroidal neovascularization: a bum rap for a difficult disease // Arch Ophthalmol.- 2005. – Vol.123.-N.12.-P.1741–1743.

120. Bressler N.M. Treatment of Age-Related Macular Degeneration with Photodynamic Therapy (TAP) Study Group. Photodynamic therapy of subfoveal choroidal neovascularization in age-related macular degeneration with verteporfin: two-year results of 2 randomized clinical trials-tap report 2. // Arch Ophthalmol.- 2001.-Vol.19.-N.2.-P.198-207.

121. Broadhead G.K., Hong T., Chang A.A. Treating the untreatable patient: current options for the management of treatment-resistant neovascular age-related macular degeneration // Acta Ophthalmol.- 2014.- Vol.92.-N.8.-P.713–723.

122. Brown D.M., Chen E., Mariani A., Major J.C., Jr, Group S.S. Super-dose anti-VEGF (SAVE) trial: 2.0 mg intravitreal ranibizumab for recalcitrant neovascular macular degeneration-primary end point // Ophthalmology. - 2013.- Vol.120.-N.2.-P.349–354.

123. Brown D.M., Kaiser P.K., Michels M., et al. Ranibizumab versus verteporfin for neovascular age-related macular degeneration // N Engl J Med. -2006.-Vol. 355.-N.14.-P.1432–1444.

124. Brown D.M., Michels M., Kaiser P.K., Heier J.S., Sy J.P., Ianchulev T., et al. Ranibizumab versus verteporfin photodynamic therapy for neovascular age-related macular degeneration: Two-year results of the ANCHOR study // Ophthalmology. - 2009.- Vol.1161.- P.57–65.

125. Busbee B.G., Ho A.C., Brown D.M., et al. Twelve-month efficacy and safety of 0.5 mg or 2.0 mg ranibizumab in patients with

subfovealneovascular age-related macular degeneration // Ophthalmology.- 2013.- Vol.120.-N. 5.-P.1046–1056.

126. Byeon S.H., Lee S.C., Oh H.S., et al. Incidence and clinical patterns of polypoidal choroidal vasculopathy in Korean patients // Jpn J Ophthalmol.- 2008.-Vol.52.-P.57–62.
127. Cacciamani A., Oddone F., Parravano M., et al. Intravitreal injection of bevacizumab: changes in intraocular pressure related to ocular axial length // Jpn J Ophthalmol.- 2013.-Vol.57.-P.63–67.
128. Calabresi P.A., Giovannoni G., Confavreux C., Galetta S.L., Havrdova E., Hutchinson M., et al. The incidence and significance of anti-natalizumab antibodies: results from AFFIRM and SENTINEL // Neurology. – 2007.- Vol.6914.- P.1391–403.
129. Campa C., Costagliola C., Incorvaia C., et al. Inflammatory mediators and angiogenic factors in choroidal neovascularization: pathogenetic interactions and therapeutic implications // Mediators Inflamm.2010.-2010:14.
130. Carvounis P.E., Kopel A.C., Benz M.S. Retinal pigment epithelium tears following ranibizumab for exudative age-related macular degeneration // Am J Ophthalmol.-2007.-Vol.143.-P.504–505.
131. Chakravarthy U. Tomographic Biomarkers Predicting Progression to Fibrosis in Treated Neovascular Age-Related Macular Degeneration: A Multimodal Imaging Study // Ophthalmol Retina.- 2018.-Vol.2.-N.5.-P.451-461
132. Chakravarthy U., Harding S.P., Rogers C.A., et al. Alternative treatments to inhibit VEGF in age-related choroidal neovascularisation: 2-year findings of the IVAN randomised controlled trial // Lancet.-2013.-Vol.382.-N.9900.- P.1258–1267.
133. Chakravarthy U., Havilio M., Syntosi A. et al. Impact of macular fluid volume fluctuations on visual acuity during anti-VEGF therapy in eyes with nAMD // Eye.-2021.- Vol.35.-P.2983–2990

134. Chakravarthy U., Fletcher A., Wong T.Y., Piault E., Evans C., Zlateva G., Buggage R., Pleil A., Mitchell P. Clinical risk factors for age-related macular degeneration: a systematic review and meta-analysis // BMC Ophthalmol.- 2010.-Vol.10.-P.31.

135. Chakravarthy U., Kap E., Pillai N., Syntosi A., Sagkriotis A. Association between changes in anatomical, functional outcomes and physicians' decisions to treat patients with licensed anti-VEGFs for neovascular age related macular degeneration (nAMD) in the UK.- EURETINA.- Free Paper Session 20: AMD IV Paris, 2019.].

136. Chakravarthy U, Stevenson M. Self-reported visual functioning and quality of life in age-related macular degeneration // Curr Opin Ophthalmol.- 2005.- Vol.16.-N.3.-P.179-83.

137. Chamberlain M., Baird P., Dirani M., Guymer R. Unraveling a complex genetic disease: age-related macular degeneration // SurvOphthalmol.- 2006.-Vol.51.-N.6.-P.576–586.

138. Chan C.K., Jain A., Sadda S., et al. Optical coherence tomographic and visual results at six months after transitioning to aflibercept for patients on prior ranibizumab or bevacizumab treatment for exudative age-related macular degeneration (an American Ophthalmological Society thesis) // RTrans Am Ophthalmol Soc.- 2014.- Vol.112.- P.160–198.

139. Chan W.M., Lai T.Y., Liu D.T., et al. Photodynamic therapy with verteporfin for symptomatic polypoidal choroidal vasculopathy: one-year results of a prospective case series // Ophthalmology.- 2004.- Vol.111.- P.1576–1584.

140. Chang A.A., Li H., Broadhead G.K., et al. Intravitreal aflibercept for treatment-resistant neovascular age-related macular degeneration // Ophthalmology. – 2014.- Vol.121.-N.1188–192.

141. Chang Y.C., Wu W.C. Polypoidal choroidal vasculopathy in Taiwanese patients // Ophthalmic Surg Lasers Imaging. – 2009.- Vol. 40.-N.6.- P.576–581.

142. Chappelow A. V.; Schachat A. P. Neovascular age-related macular degeneration // Retinal Pharmacotherapy.- 2010.-P.128–132.

143. Chen H., Yu K.D., Xu G.Z. Association between variant Y402H in age-related macular degeneration (AMD) susceptibility gene CFH and treatment response of AMD: a meta-analysis // PLoS One.-2012.-Vol.7.-N.8.-e42464.

144. Chen K.C., Jung J.J., Curcio C.A., et al. Intraretinal Hyperreflective Foci in Acquired Vitelliform Lesions of the Macula: Clinical and Histologic Study // Am J Ophthalmol.- 2016.-Vol.164.-P.89-98.

145. Chen X., Al-Sheikh M., Chan C.K., et al. Type 1 versus type 3 neovascularization in pigment epithelial detachments associated with age-related macular degeneration after anti-vascular endothelial growth factor therapy: a prospective study// Retina.- 2016.-Vol.36.-S1.-P.50–64.

146. Cheung C.M., Li X., Mathur R., et al. A prospective study of treatment patterns and 1-year outcome of Asian age-related macular degeneration and polypoidal choroidal vasculopathy // PLoS One. -2014.-Vol.9.-N.6.-e101057.

147. Cho H., Shah C.P., Weber M., Heier J.S. Aflibercept for exudative AMD with persistent fluid on ranibizumab and/or bevacizumab // Br J Ophthalmol. - 2013. – Vol.97.-N.8.- P.1032–1035.

148. Cho H.J., Baek J.S., Lee D.W., et al. Short-term effectiveness of intravitreal bevacizumab vs ranibizumab injections for patients with polypoidal choroidal vasculopathy // Korean J Ophthalmol. -2012.- Vol.26.-N.3.-P.157–162.

149. Cho M., Barbazetto I.A., Freund K.B. Refractory neovascular age-related macular degeneration secondary to polypoidal choroidal vasculopathy // Am J Ophthalmol.- 2009.- Vol.148.- N.1.- P.70–78.

150. Choi D.Y., Ortube M.C., McCannel C.A., et al. Sustained elevated intraocular pressures after intravitreal injection of bevacizumab, ranibizumab, and pegaptanib // Retina.- 2011.-Vol.31.-P.1028–1035.

151. Chong V. Ranibizumab for the treatment of wet AMD: a summary of real-world studies // Eye (Lond). – 2016.- Vol.30.-N.2.-P.270-286.

152. Chowers I., Cohen Y., Goldenberg-Cohen N., Vicuna-Kojchen J., Lichtinger A., Weinstein O., et al. Association of complement factor H Y402H polymorphism with phenotype of neovascular age related macular degeneration in Israel // Mol Vis. - 2008.- Vol.14.-P.1829–34.

153. Chowers I., Meir T., Lederman M., Goldenberg-Cohen N., Cohen Y., Banin E., et al. Sequence variants in HTRA1 and LOC387715/ARMS2 and phenotype and response to photodynamic therapy in neovascular age-related macular degeneration in populations from Israel // Mol Vis.- 2008.-Vol.14.-2263–2271.

154. Christoforidis J., Briley K., Binzel K.,Bhatia P.,Wei L., Kumar K., Vinzenz Knopp M. Systemic biodistribution and intravitreal pharmacokinetic properties of bevacizumab, ranibizumab, and aflibercept in a nonhuman primate model // Invest Ophthalmol Vis Sci.- 2017.-Vol.58.-P.5636–5645.

155. Ciardella A.P., Donsoff I.M., Huang S.J., Costa D.L., Yannuzzi L.A. Polypoidal choroidal vasculopathy // SurvOphthalmol.- 2004.- Vol. 49.-N.1.- P.25–37.

156. Ciardella A.P., Donsoff I.M., Yannuzzi L.A. Polypoidal choroidal vasculopathy // OphthalmolClin North Am. – 2002.- Vol.15.- N.4.-P.537–554.

157. Clemens C.R., Alten F., Baumgart C., Heiduschka P., Eter N Quantification of retinal pigment epithelium tear area in age-related macular degeneration // Retina.- 2014.-Vol.34.-P.24–31.

158. Clemens C.R., Wolf A., Alten F., Milojcic C., Heiduschka P., Eter N. Response of vascular pigment epithelium detachment due to age-related macular degeneration to monthly treatment with ranibizumab: the prospective, multicentre RECOVER study // Acta Ophthalmol.- 2017.-Vol.95.-N.7.-P.683-689

159. Coco R.M., Sanabria M.R., Hernandez A.G., Fernández Muñoz M.Retinal pigment epithelium tears in age-related macular degeneration treated with antiangiogenic drugs: a con- trolled study with long follow-up // Ophthalmologica.- 2012.-Vol.228.-P.78–83.

160. Cohen S., Dubois L., Nghiem-Buffet S., Ayrault S., Fajnkuchen F., Guiberteau B.,Delahaye-Mazza C., Quentel G., Tadayoni R. Retinal pseudocysts in age-related geographic atrophy // Am J Ophthalmol.- 2010.- Vol.150.-P.211–217.

161. Coleman H.R., Chan C.C., Ferris F.L. 3rd, Chew E.Y. Age-related macular degeneration // Lancet.- 2008.- 22.- Vol.372.- N.9652.-P.1835-1845.

162. Colijn J.M., Buitendijk G.H.S., Prokofyeva E., Alves D., Cachulo M.L., Khawaja A.P., Cougnard-Gregoire A., Merle B.M.J., Korb C., Erke M.G., Bron A., Anastasopoulos E., Meester-Smoor M.A., Segato T., Piermarocchi S., de Jong P.T.V.M., Vingerling J.R., Topouzis F., Creuzot-Garcher C., Bertelsen G., Pfeiffer N., Fletcher A.E., Foster P.J., Silva R., Korobelnik J.F., Delcourt C., Klaver C.C.W.; EYE-RISK consortium; European Eye Epidemiology (E3) consortium. Prevalence of Age-Related Macular Degeneration in Europe: The Past and the Future // Ophthalmology.- 2017.- Vol.124.-N.12.-P.1753-1763.

163. Congdon N.G., Friedman D.S., Lietman T. Important causes of visual impairment in the world today // JAMA.- 2003.- Vol.290.-P.2057–2060.

164. Consensus Nomenclature for Reporting Neovascular Age-Related Macular Degeneration Data: Consensus on Neovascular Age-Related Macular Degeneration Nomenclature Study Group // Ophthalmology.-2020.-V.127.- N.-5.-P 616-636

165. Coscas G.., Yamashiro K, Coscas F., et al. Comparison of exudative age-related macular degeneration subtypes in Japanese and French Patients: multicenter diagnosis with multimodal imaging // Am J Ophthalmol.- 2014.- Vol.158.- N.2.-P. 309–318.

166. Criswell M.H., Hu W.Z., Steffens T.J., Li R., Margaron P. Comparing pegaptanib and triamcinolone efficacy in the rat choroidal neovascularization model // Arch Ophthalmol. - 2008.- Vol.126.-N.7.- Vol.946–952.

167. Curcio C.A. Soft Drusen in Age-Related Macular Degeneration: Biology and Targeting Via the Oil Spill Strategies // Invest Ophthalmol Vis Sci.- 2018.-Vol.59.N.4.-P.160-181.

168. Danis R.P., Lavine J.A., Domalpally A. Geographic atrophy in patients with advanced dry age-related macular degeneration: current challenges and future prospects // Clin Ophthalmol. -2015.-Vol.9.-P.2159–2174.

169. Dansingani K.K., Naysan J., Freund K.B. En face OCT angiography demonstrates flow in early type 3 neovascularization (retinal angiomatous proliferation) // Eye (Lond).- 2015.- Vol.29.-N.5.-P.703–706.

170. Davis S.J., Lauer A.K., Flaxel C.J. Polypoidal choroidal vasculopathy in white patients // Retina.- 2014.-Vol.34.-P.2185–2191.

171. Dedania V.S., Bakri S.J. Sustained elevation of intraocular pressure after intravitreal anti-VEGF agents: what is the evidence? // Retina.- 2015.- Vol.35.-P.841–858.

172. Dewan A., Liu M., Hartman S., et al. HTRA1 promoter polymorphism in wet age-related macular degeneration // Science (New York, NY).- 2006.- Vol.314.-P.989–92.

173. Dhrami-Gavazi E., Balaratnasingam C., Lee W., Freund K.B. Type 1 neovascularization may confer resistance to geographic atrophy amongst eyes treated for neovascular age-related macular degeneration // Int J Retina Vitreous. – 2015.-Vol.1.-N.1.-P.15.

174. Ding X., Patel M., Chan C.C. Molecular pathology of age-related macular degeneration // Prog Retin Eye Res. - 2009.- Vol.281.-N.1- P.18.

175. Doshi R.R., Leng T., Fung A.E., Reducing oral flora contamination of intravitreal injections with face mask or silence // Retina.- 2012.- Vol.32.- N.3.-473-476

176. Doguizi S, Ozdek S. Pigment epithelial tears associated with anti-VEGF therapy: incidence, long-term visual outcome, and relationship with pigment epithelial detachment in age-related macular degeneration. Retina. 2014 Jun;34(6):1156-62

177. Dugel P.U., Jhaveri C.D., Chakravarthy U., Wykoff C.C, Singh R.P., Hamilton R., Weissgerber G., Mulyukov Z., Holz F.G. Effect of retinal thickness variability on visual outcomes and fluid persistence in neovascular age-related macular degeneration: A Post Hoc Analysis of the HAWK and HARRIER Studies // Retina. 2022 .-Vol.42.-N.-3.-P.511-518.

178. Dugel P.U., Singh N., Francom S., Cantrell R.A., Grzeschik S.M., Fung A.E. The Systemic Safety of Ranibizumab in Patients 85 Years and Older with Neovascular Age-Related Macular Degeneration // Ophthalmol Retina.-2018.- Vol.2.-N.7.-P.667-675

179. Dugel P.U., Zimmer C.N. Imaging of Melanin Disruption in Age-Related Macular Degeneration Using Multispectral Imaging // Ophthalmic Surg Lasers Imaging Retina. -2016.- Vol.47.-N.2.-P.134-41.

180. Ebneter, A., Michels, S., Pruente, C. et al. Two-year outcomes of intravitreal aflibercept in a Swiss routine treat and extend regimen for patients with neovascular age-related macular degeneration. Sci Rep.-2020.-Vol. 10.-20256

181. Ed Gamulescu MA et al. Retinal Pigment Epithelium Detachment: Differential diagnosis and Therapy // 1st edition. Springer.-2017.

182. Eghoj M.S., Sorensen T.L. Tachyphylaxis during treatment of exudative age-related macular degeneration with ranibizumab // Br J Ophthalmol.-2012. Vol.96.-N.1.-P.21–23.

183. Ehlken C., Jungmann S., Bohringer D., Agostini H.T., Junker B., Pielen A. Switch of anti-VEGF agents is an option for nonresponders in the treatment of AMD // Eye (Lond).- 2014.-Vol.28.-N.5.-P.538–545.

184. Eleftheriadou M., Vazquez-Alfageme C., Citu C.M., Crosby-Nwaobi R., Sivaprasad S., Hykin P., Hamilton R.D., Patel P.J. Long-Term Outcomes of

Aflibercept Treatment for Neovascular Age-Related Macular Degeneration in a Clinical Setting // Am J Ophthalmol. – 2017.- Vol.174.-P.160-168.

185. Enslow R., Bhuvanagiri S., Vegunta S., Cutler B., Neff M., Stagg B. Association of Anti-VEGF Injections with Progression of Geographic Atrophy // Ophthalmol Eye Dis.- 2016.-Vol.8.-P.31–32.
186. Ersoz M.G., Karacorlu M., Arf S., Sayman Muslubas I., Hocaoglu M. Retinal pigment epithelium tears: Classification, pathogenesis, predictors, and management // Surv Ophthalmol. – 2017. – Vol.62.-N.4.-P.493-505.
187. Evans R.N., Reeves B.C., Maguire M.G., Martin D.F., Muldrew A., Peto T., et al. Associations of variation in retinal thickness with visual acuity and anatomic outcomes in eyes with neovascular age-related macular degeneration lesions treated with anti-vascular endothelial growth factor agents // JAMA Ophthalmol.- 2020.-Vol.138.-P.1043–1051.
188. Falavarjan K., Nguyen N. “Adverse events and complications associated with intravitreal injection of anti-VEGF agents: a review of literature” // Eyeю-2013.-Vol.27.-P.787-94.
189. Fassnacht-Riederle H., Becker M., Graf N., Michels S. Effect of aflibercept in insufficient responders to prior anti-VEGF therapy in neovascular AMD // Graefes Arch ClinExpOphthalmol. – 2014.- Vol.252.-N.11.-P.1705–1709.
190. Ferris F. III, Fine S., Hyman L. Age-related macular degeneration and blindness due to neovascular maculopathy // Arch Ophthalmol.- 1984.- Vol.102.-P.1640–1642.
191. Ferris F.L. 3rd, Wilkinson C.P., Bird A., Chakravarthy U., Chew E., Csaky K., Sadda S.R. Beckman Initiative for Macular Research Classification Committee. Clinical classification of age-related macular degeneration. // Ophthalmology.- 2013.- Vol.120.-N.4.-P.844-851.
192. Ferrone P.J., Anwar F., Naysan J., et al. Early initial clinical experience with intravitreal aflibercept for wet age-related macular degeneration // Br J Ophthalmol.- 2014.- Vol.98.- Suppl. 1.- P.17–21.

193. Fleckenstein M., Keenan T.D.L., Guymer R.H., Chakravarthy U., Schmitz-Valckenberg S., Klaver C.C., Wong W.T., Chew E.Y. Age-related macular degeneration // Nat Rev Dis Primers.- 2021.-Vol.7.-N.1:31.

194. Forooghian F., Albiani D.A., Kirker A.W., Merkur A.B. Comparison of endophthalmitis rates following intravitreal injection of compounded bevacizumab, ranibizumab, and aflibercept // Can J Ophthalmol.- 2017.-Vol.52.-N.6.-P.616-619.

195. Forooghian F., Cukras C., Meyerle C.B., Chew E.Y., Wong W.T. Tachyphylaxis after intravitreal bevacizumab for exudative age-related macular degeneration // Retina.- 2009.- Vol.29.- N.6.- P. 723–731.

196. Fox E.J., Vartanian T.K., Zamvil S.S. The immunogenicity of disease-modifying therapies for multiple sclerosis: clinical implications for neurologists // Neurologist.- 2007.-Vol.136.-N.355.-P.62.

197. Freund K. B., Zweifel S. A., Engelbert M. Do we need a new classification for choroidal neovascularization in age-related macular degeneration?// Retina.- 2010.-Vol.30.-N.9.-P. 1333–1349.

198. Freund K.B., Ho I.V., Barbazetto I.A., et al. Type 3 neovascularization: the expanded spectrum of retinal angiomatous proliferation // Retina. - 2008.-Vol.28.-N.2.- P.201–211.

199. Freund K.B., Klais C.M., Eandi C.M., et al. Sequenced combined intravitreal triamcinolone and indocyanine green angiography-guided photodynamic therapy for retinal angiomatous proliferation // Arch Ophthalmol.-2006.-Vol.124.- N.4.-P.487–492.

200. Friedrich J., Adhikari N., Beyene J., “Inclusion of zero total event trials in meta-analyses maintains analytic consistency and incorporates all available data” // BMC medical research methodology.-2007.-Vol.7.-N.5.

201. Fritsche L.G., Chen W., Schu M., Yaspan B.L., Yu Y., Thorleifsson G., et al. Seven new loci associated with age-related macular degeneration // Nat Genet.- 2013.- Vol.454.-N.433.-P.9.

202. Fung A.T., Kumar N., Vance S.K., et al. Pilot study to evaluate the role of high-dose ranibizumab 2.0 mg in the management of neovascular age-related macular degeneration in patients with persistent/recurrent macular fluid <30 days following treatment with intravitreal anti-VEGF therapy (the LAST Study) // Eye (Lond).-2012.-Vol.26. N.9.-P.1181–1187.

203. Gamulescu M. et al. Retinal Pigment Epithelium Detachment: Differential diagnosis and Therapy. -1st edition.- Springer. 2017.-P. 2-15].

204. Gao J., Cui J.Z., To E., Cao S., Matsubara J.A. Evidence for the activation of pyroptotic and apoptotic pathways in RPE cells associated with NLRP3 inflammasome in the rodent eye.// J. Neuroinflammation.- 2018.-Vol.15.-P.15.

205. Gasperini J.L., Fawzi A.A., Khondkaryan A., et al. Bevacizumab and ranibizumabtachyphylaxis in the treatment of choroidal neovascularization// Br J Ophthalmol. 2012.- Vol.96.- N.1.-P.14–20.

206. Gass J. D. Biomicroscopic and histopathologic considerations regarding the feasibility of surgical excision of subfoveal neovascular membranes // American Journal of Ophthalmology.- 1994.-Vol.118.-N.3.-P.285–298.

207. Gass J.D. Stereoscopic atlas of macular diseases. 4. St Louis, Missouri: C. V. Mosby; 1997. pp. 26–30.

208. Gaudreault J., Fei D., Beyer J.C., et al. Pharmacokinetics and retinal distribution of ranibizumab, a humanized antibody fragment directed against VEGF-A, following intravitreal administration in rabbits // Retina. - 2007.-Vol.27.-N.9.-P.1260–1266.

209. Gemenetzi M., Lotery A.J., Patel P.J. Risk of geographic atrophy in age-related macular degeneration patients treated with intravitreal anti-VEGF agents // Eye (Lond). – 2017.-Vol.31.-N.1.-P.1-9.

210. German Society of Ophthalmology (Deutsche Ophthalmologische Gesellschaft, DOG); German Retina Society (Retinologische Gesellschaft e. V., RG); Professional Association of German Ophthalmologists (Berufsverband der Augenärzte Deutschlands e. V., BVA). Statement of the

German Ophthalmological Society (DOG), the German Retina Society (GRS), and the Professional Association of German Ophthalmologists (BVA) on anti-VEGF treatment in neovascular age-related macular degeneration // Ophthalmologe.- 2021.- Vol.118.-Suppl. 1.-P.31-39.

211. Gharbiya M., Iannetti L., Parisi F., De Vico U., Mungo M.L., Marenco M. Visual and anatomical outcomes of intravitreal aflibercept for treatment-resistant neovascular age-related macular degeneration // Biomed Res Int.- 2014. - 2014:273754.

212. Gharbiya M., Parisi F., Cruciani F., Bozzoni-Pantaleoni F., Pranno F., Abdolrahimzadeh S. Intravitreal anti-vascular endothelial growth factor for retinal angiomatous proliferation in treatment-naive eyes: long-term functional and anatomical results using a modified PrONTO-style regimen // Retina. -2014.- Vol.34.- N.2.- P.298–305.

213. Gianniou C., Dirani A., Jang L., Mantel I. Refractory intraretinal or subretinal fluid in neovascular age-related macular degeneration treated with intravitreal ranizubimab: Functional and structural outcome // Retina.- 2015.- Vol.35.-N.6.-P.1195-1201.

214. Gillies M.C., Hunyor A.P., Arnold J.J., Guymer R.H., Wolf S., Pecheur F.L., Munk M.R., McAllister I.L. Macular Atrophy in Neovascular Age-Related Macular Degeneration: A Randomized Clinical Trial Comparing Ranibizumab and Aflibercept (RIVAL Study) // Ophthalmology.- 2020.- Vol.127.-N.2.-P.198-210.

215. Gismondi M., Salati C., Salvetat M.L., et al. Short-term effect of intravitreal injection of Ranibizumab (Lucentis) on intraocular pressure // J Glaucoma. - 2009.-Vol.18.-658–661.

216. Gomi F., Ohji M., Sayanagi K., et al. One-year outcomes of photodynamic therapy in age-related macular degeneration and polypoidal choroidal vasculopathy in Japanese patients // Ophthalmology.- 2008.-Vol.115.- P.141–146.

217. Gomi F., Tano Y. Polypoidal choroidal vasculopathy and treatments // Curr Opin Ophthalmol. – 2008.- Vol.19.-P.208–212.

218. Good T.J., Kimura A.E., Mandava N., Kahook M.Y. Sustained elevation of intraocular pressure after intravitreal injections of anti-VEGF agents // Br J Ophthalmol.- 2011.-Vol.95.-P.1111–1114.

219. Gragoudas E.S., Adamis A.P., Cunningham E.T., Jr, Feinsod M., Guyer D.R. VEGF Inhibition Study in Ocular Neovascularization Clinical Trial Group Pegaptanib for neovascular age-related macular degeneration // N Engl J Med. – 2004.- Vol. 351.- N.27.- P.2805–2816.

220. Grewal D.S., Gill M.K., Sarezky D., et al. Visual and anatomical outcomes following intravitreal aflibercept in eyes with recal- citrant neovascular age-related macular degeneration: 12- month results // Eye (Lond).- 2014.-Vol.28.-P.895–899.

221. Group C.R., Martin D.F., Maguire M.G., et al. Ranibizumab and bevacizumab for neovascular age-related macular degeneration // N Engl J Med.- 2011.-Vol. 364.- N.20.- P.1897–1908.

222. Grossniklaus H.E. Kang S.J. Berglin L. Animal models of choroidal and retinal neovascularization // Prog Retin Eye Res . -2010.-Vol. 29.-P.500–519

223. Grunwald J.E., Daniel E., Huang J., et al. Risk of geographic atrophy in the comparison of age-related macular degeneration treatments trials // Ophthalmology. – 2014.-Vol.121-N.1.-150–161.

224. Grunwald J.E., Pistilli M., Ying G.S., et al. Growth of geographic atrophy in the comparison of age-related macular degeneration treatments trials // Ophthalmology.- 2015.-Vol.122.-N.4.-809–816.

225. Guber J., Praveen A., Saeed M.U.Higher incidence of retinal pigment epithelium tears after ranibizumab in neovascular age-related macular degeneration with increasing pigment epithelium detachment height // Br J Ophthalmol.- 2013.-Vol.97.-P.1486–1487.

226. Guymer R., Wu Z. Age-related macular degeneration (AMD): More than meets the eye. The role of multimodal imaging in today's management of AMD-A review // Clin Exp Ophthalmol. – 2020.- Vol.48.-7):983-995.

227. Guymer R.H., Markey C.M., McAllister I.L., Gillies M.C., Hunyor A.P., Arnold J.J., FLUID Investigators. Tolerating Subretinal Fluid in Neovascular Age-Related Macular Degeneration Treated with Ranibizumab Using a Treat-and-Extend Regimen: FLUID Study 24-Month Results // Ophthalmology.- 2019.-Vol.126.-N.5.-P.723-734.

228. Hageman G.S., Anderson D.H., Johnson L.V., et al. A common haplotype in the complement regulatory gene factor H (HF1/CFH) predisposes individuals to age-related macular degeneration // Proc Natl Acad Sci U S A. – 2005.- Vol.102.-P.7227–32.

229. Hagstrom S.A., Ying G.S., Pauer G.J., Sturgill-Short G.M., Huang J., Callanan D.G., et al. Pharmacogenetics for genes associated with age-related macular degeneration in the Comparison of AMD Treatments Trials (CATT) Ophthalmology // 2013.-Vol.1203.-P.593–599.

230. Hahn P., Milam A.H., Dunaief J.L. Maculas affected by age-related macular degeneration contain increased chelatable iron in the retinal pigment epithelium and Bruch's membrane// Arch Ophthalmol.- 2003.- Vol.121.-N.8.-P.1099-1105.

231. Hall L.B., Zebardast N., Huang J.J., Adelman R.A. Aflibercept in the treatment of neovascular age-related macular degeneration in previously treated patients // J OculPharmacolTher.- 2014.- Vol.30.-N.4.-P.346–352.

232. Hartnett M.E., Weiter J.J., Garsd A., Jalkh A.E. Classification of retinal pigment epithelial detachments associated with drusen // Graefes Arch Clin Exp Ophthalmol.- 1992.- Vol.230.-N.1.-P.11-19.

233. Hartnett M.E., Weiter J.J., Staurenghi G., Elsner A.E. Deep retinal vascular anomalous complexes in advanced age-related macular degeneration // Ophthalmology.- 1996.- Vol.103.-N.12.- P.2042–2053.

234. Hatz K., Prunte C. Polypoidal choroidal vasculopathy in Caucasian patients with presumed neovascular age-related macular degeneration and poor ranibizumab response // Br J Ophthalmol.- 2014.-Vol.98.-P.188–194.

235. He L., Silva R.A., Moshfeghi D.M., Blumenkranz M.S., Leng T. Aflibercept for the treatment of retinal pigment epithelial detachments // Retina.- 2016.-Vol.36.-N.3.-P.492-498,

236. Heier J.S., Brown D.M., Chong V., Korobelnik J.F., Kaiser P.K., Nguyen Q.D., Kirchhof B., Ho A., Ogura Y., Yancopoulos G.D., Stahl N., Vitti R., Berliner A.J., Soo Y., Anderesi M., Groetzbach G., Sommerauer B., Sandbrink R., Schmidt-Erfurth U Intravitreal aflibercept (VEGF trap-eye) in wet age-related macular degeneration // Ophthalmology.- 2012.-Vol.119.-P. 2537–2548.

237. Heier J.S., Brown D.M., Chong V., Schmidt-Erfurth U. VIEW 1 and VIEW 2 Study Groups Intravitreal aflibercept (VEGF trap-eye) in wet age-related macular degeneration // Ophthalmology. - 2012.- Vol.119.- N.12.- P.2537–2548.

238. Hemeida T.S., Keane P.A., Dustin L., Sadda S.R., Fawzi A.A. Long-term visual and anatomical outcomes following anti-VEGF monotherapy for retinal angiomatous proliferation // Br J Ophthalmol. – 2010.- Vol.94.-N.6.-P.701–705.

239. Hernández-Zimbrón L.F., Zamora-Alvarado R., Ochoa-De la Paz L., Velez-Montoya R., Zenteno E., Gulias-Cañizo R., Quiroz-Mercado H., Gonzalez-Salinas R. Age-Related Macular Degeneration: New Paradigms for Treatment and Management of AMD // Oxid Med Cell Longev. – 2018.-Vol.1:8374647

240. Heussen F.M., Shao Q., Ouyang Y., Joussen A.M., Muller B. Clinical outcomes after switching treatment from intravitreal ranibizumab to aflibercept in neovascular age-related macular degeneration // Graefes Arch ClinExpOphthalmol. - 2014. -Vol.252.-N.6.-P.909–915.

241. Higashide T, Murotani E, Saito Y, et al. Adverse events associated with intraocular injections of bevacizumab in eyes with neovascular glaucoma // Graefes Arch Clin Exp Ophthalmol.- 2012.-Vol.250.-603–610.

242. Hirano Y., Yasukawa T., Tsukada A., Yokoyama S., Ito Y., Nakazawa Y. Resolution of exudative changes refractory to ranibizumab after aflibercept injections at the margin of inferior staphyloma in tilted disc syndrome // Ophthalmic Surg Lasers Imaging Retina. – 2015.- Vol.46.- N.3.-P.384–386.

243. Ho V.Y., Yeh S., Olsen T.W., et al. Short-term outcomes of aflibercept for neovascular age-related macular degeneration in eyes previously treated with other vascular endothelial growth factor inhibitors // Am J Ophthalmol. -2013.-Vol.156.-N.1.- P.23–28.

244. Hoang Q.V., Mendonca L.S., Della Torre K.E., et al. Effect on intraocular pressure in patients receiving unilateral intravitreal anti-vascular endothelial growth factor injections // Ophthalmology.- 2012.-Vol.119.-P.321–326.

245. Holash J., Davis S., Papadopoulos N., et al. VEGF-Trap: a VEGF blocker with potent antitumor effects // Proc Natl AcadSci U S A.- 2002.- Vol.9.- N.17.-P.11393–11398.

246. Hollands H., Wong J., Bruen R., et al. Short-term intraocular pressure changes after intravitreal injection of bevacizumab. // Can J Ophthalmol.- 2007.-Vol.42.-P.807–811.

247. Holz F.G., Amoaku W., Donate J., Guymer R.H., Kellner U., Schlingemann R.O., et al. Safety and efficacy of a flexible dosing regimen of ranibizumab in neovascular age-related macular degeneration: the SUSTAIN study // Ophthalmology.– 2011.-Vol.118.-N.4.-P. 663–671.

248. Horani M., Mahmood S., Aslam T.M. A Review of Macular Atrophy of the Retinal Pigment Epithelium in Patients with Neovascular Age-Related Macular Degeneration: What is the Link? Part II // Ophthalmol Ther.- 2020.- Vol.9.-N.1.-P.35-75.

249. Horner F., Lip P.L., Mohammed B.R., Fusi-Rubiano W., Gokhale E., Mushtaq B., Chavan R. Comparing Effectiveness of Three Different Anti-

VEGF Treatment Regimens for Neovascular Age-Related Macular Degeneration: Two Years' Real-World Clinical Outcomes // Clin Ophthalmol.- 2021.-Vol.15.-P.1703-1713.

250. Hosokawa M., Shiraga F., Yamashita A., et al. Six-month results of intravitreal aflibercept injections for patients with polypoidal choroidal vasculopathy // Br J Ophthalmol.- 2015.- Vol.99.-N.8.-1087-1091.

251. Hu Z., Xie P., Ding Y., Yuan D., Liu Q. Association between variants A69S in ARMS2 gene and response to treatment of exudative AMD: a meta-analysis // Br J Ophthalmol. -2015.- Vol.99.-N.5.-P.593–598.

252. Huang J., Soffer S.Z., Kim E.S., et al. Vascular remodeling marks tumors that recur during chronic suppression of angiogenesis // Mol Cancer Res.- 2004. -Vol.2.- N.1.-P.36–42.

253. Hykin P., Chakravarthy U., Lotery A., McKibbin M., Napier J., Sivaprasad S. A retrospective study of the real-life utilization and effectiveness of ranibizumab therapy for neovascular age-related macular degeneration in the UK // Clin Ophthalmol. -2016.- Vol.10.-P.87-96.

254. Iglicki M., González D.P., Loewenstein A., Zur D. Longer-acting treatments for neovascular age-related macular degeneration-present and future// Eye (Lond).-2021.- Vol.35.-N.4.-P.1111-1116.

255. Ijiri S., Sugiyama K. Short-term efficacy of intravitreal aflibercept for patients with treatment-naïve polypoidal choroidal vasculopathy. Graefes Arch Clin Exp Ophthalmol. 2015;253(3):351-7.

256. Imai D., Mori K., Horie-Inoue K., Gehlbach P.L., Awata T., Inoue S., et al. CFH, VEGF, and PEDF genotypes and the response to intravitreous injection of bevacizumab for the treatment of age-related macular degeneration // J Ocul Biol Dis Inform.- 2010.-Vol.32.-P.53–59.

257. Inai T., Mancuso M., Hashizume H., et al. Inhibition of vascular endothelial growth factor (VEGF) signaling in cancer causes loss of endothelial fenestrations, regression of tumor vessels, and appearance of basement membrane ghosts // Am J Pathol.- 2004.- Vol.165.-N.1.-P.35–52.

258. Invernizzi A., Nguyen V., Teo K., Barthelmes D., Fung A., Vincent A., Gillies M. Five-Year Real-World Outcomes of Occult and Classic Choroidal Neovascularization: Data From the Fight Retinal Blindness! Project // Am J Ophthalmol.- 2019.- Vol.204.-P.105-112.

259. Investigators I.S., Chakravarthy U., Harding S.P., et al. Ranibizumab versus bevacizumab to treat neovascular age-related macular degeneration: one-year findings from the IVAN randomized trial. // Ophthalmology. – 2012.- Vol.119.- N.7.-P.1399–1411.

260. Ishibashi T., Hata Y., Yoshikawa H., Nakagawa K., Sueishi K., Inomata H. Expression of vascular endothelial growth factor in experimental choroidal neovascularization // Graefes Arch ClinExp Ophthalmol. -1997.-Vol.-235.- N.3.-P.159–167.

261. J.haveri C.D., et al. Data presented at ASRS Annual Meeting, July 26 – 30, 2019, Chicago, USA

262. Jaffe G.J., Martin D.F., Toth C.A., Daniel E., Maguire M.G., Ying G.S., Grunwald J.E., Huang J.Comparison of Age-related Macular Degeneration Treatments Trials Research Group. Macular morphology and visual acuity in the comparison of age-related macular degeneration treatments trials // Ophthalmology.- 2013.- Vol.120.-N.9.-P.1860-1870.

263. Johnston S.S., Wilson K., Huang A., Smith D., Varker H., Turpcu A. Retrospective analysis of first-line anti-vascular endothelial growth factor treatment patterns in wet age-related macular degeneration // Adv Ther.- Vol.30.-N.12.-P.1111–1127.

264. Joondeph B.C. Anti-vascular endothelial growth factor injection technique for recurrent exudative macular degeneration in a telescope-implanted eye // Retin Cases Brief Rep.- 2014.- Vol.8.-N.4.- P.342–344.

265. Jonas, J.B., Libondi, T., Golubkina, L., Spandau, .U.H., Schlichtenbrede, F. and Rensch, F. Combined intravitreal bevacizumab and triamcinolone in exudative age-related macular degeneration // Acta Ophthalmologica.- 2010.-Vol.88.-P.630-63.

266. Julien S., Biesemeier A., Taubitz A., et al. Different effects of intravitreally injected ranibizumab and aflibercept on retinal and choroidal tissue of monkey eyes // Br J Ophthalmol. – 2014.- Vol.98.-N.6.-P.813–825.

267. Jung J. J., Chen C. Y., Mrejen S., et al. The incidence of neovascular subtypes in newly diagnosed neovascular age-related macular degeneration // American Journal of Ophthalmology. -2014.-Vol.158.-N.4.-P.769–779.

268. Kahook M.Y., Ammar D.A. In vitro effects of antivascular endothelial growth factors on cultured human trabecular meshwork cells // J Glaucoma.- 2010.-Vol.19.-P.437–441.

269. Kahook M.Y., Kimura A.E., Wong L.J., et al. Sustained elevation in intraocular pressure associated with intravitreal bevacizumab injections // Ophthalmic Surg Lasers Imaging.- 2009.-Vol.40.-P.293–295.

270. Kahook M.Y., Liu L., Ruzycki P., et al. High-molecular-weight aggregates in repackaged bevacizumab // Retina. – 2010.-Vol.30.-P.887–892.

271. Kaiser P.K. Emerging therapies for neovascular age-related macular degeneration: drugs in the pipeline // Ophthalmology. – 2013.- Vol.120.-N.5.- Suppl.S11–S15.

272. Kaiser R.S., Gupta O.P., Regillo C.D., et al. Ranibizumab for eyes previously treated with pegaptanib or bevacizumab without clinical response // Ophthalmic Surg Lasers Imaging. – 2012. – Vol. 43.- N.1.- P.13–19.

273. Kanesa-Thasan A., Grewal D.S., Gill M.K., Lyon A.T., Mirza R.G. Quantification of change in pigment epithelial detachment volume and morphology after transition to intravitreal aflibercept in eyes with recalcitrant neovascular AMD: 18-month results // Ophthalmic Surg Lasers Imaging Retina. - 2015.- Vol. 46.-N.6.-P.638–641.

274. Kanoff J., Miller J. Pharmacogenetics of the treatment response of age-related macular degeneration with ranibizumab and bevacizumab // Semin Ophthalmol. – 2013.-Vol.28.-N.5-6.- P.355–356.

275. Kawashima Y., Oishi A., Tsujikawa A., Yamashiro K., Miyake M, Ueda-Arakawa N, Yoshikawa M, Takahashi A, Yoshimura N. Effects of

aflibercept for ranibizumab-resistant neovascular age-related macular degeneration and polypoidal choroidal vasculopathy. Graefes Arch Clin Exp Ophthalmol. 2015 Sep;253(9):1471-7.

276. Keane P.A., Liakopoulos S., Ongchin S.C., et al. Quantitative subanalysis of optical coherence tomography after treatment with ranibizumab for neovascular age-related macular degeneration // Invest Ophthalmol Vis Sci. – 2008.- Vol.49.-N.7.- P.3115–3120.

277. Keane P.A., Patel P.J., Liakopoulos S., Heussen F.M., Sadda S.R., Tufail A. Evaluation of age-related macular degeneration with optical coherence tomography // Surv Ophthalmol.- 2012.-Vol.57.-N.5.-P.389-414.

278. Kent J.S., Iordanous Y., Mao A., Powell A.M., Kent S.S., Sheidow T.G. Comparison of outcomes after switching treatment from intravitreal bevacizumab to ranibizumab in neovascular age-related macular degeneration // Can J Ophthalmol. - 2012.- Vol.47.-N.2.- P.159–164.

279. Khan M., Aziz A.A., Shafi N.A., Abbas T., Khanani A.M. Targeting Angiopoietin in Retinal Vascular Diseases: A Literature Review and Summary of Clinical Trials Involving Faricimab // Cells.- 2020.-Vol.9.-N.8.- P.1869.

280. Khan S., Engelbert M., Imamura Y., et al. Polypoidal choroidal vasculopathy. Simultaneous indocyanine green angiography and Eye-tracked spectral domain optical coherence tomography findings // Retina. - 2012.-Vol.32.-N.6.-1057–1068.

281. Khanani A.M., Eichenbaum D., Schlottmann P.G., Tuomi L., Sarraf D. Optimal management of pigment epithelial detachments in eyes with neovascular age-related macular degeneration // Retina.- 2018.-Vol.38.- N.11.-P.2103-2117.

282. Kiddee W., Montriwet M. Intraocular pressure changes in non-glaucomatous patients receiving intravitreal anti-vascular endothelial growth factor agents // PLoS One.- 2015.-Vol.10.-e0137833.

283. Kim H.M., Woo S.J. Ocular Drug Delivery to the Retina: Current Innovations and Future Perspectives // Pharmaceutics.- 2021.- Vol.15.-N 13(1).- P.108.

284. Kim J.E., Mantravadi A.V., Hur E.Y., Covert D.J. Short-term intraocular pressure changes immediately after intravitreal injections of anti-vascular endothelial growth factor agents // Am J Ophthalmol. – 2008.-Vol.146.-P.930–934.

285. Kim Y.J., Sung K.R., Lee K.S., et al. Long-term effects of multiple intravitreal antivascular endothelial growth factor injections on intraocular pressure // Am J Ophthalmol.- 2014.-Vol.157.-P.1266–1271.

286. Klein A., Loewenstein A. Therapeutic monoclonal antibodies and fragments: Bevacizumab // Dev Ophthalmol. – 2016.-Vol.55.-P.232

287. Klimscha S., Waldstein S.M., Schlegl T., Bogunovic H., Sadeghipour A., Philip A.M., Podkowinski D., Pablik E., Zhang L., Abramoff M.D., Sonka M., Gerendas B.S., Schmidt- Erfurth U. Spatial Correspondence Between Intraretinal Fluid, Subretinal Fluid, and Pigment Epithelial Detachment in Neovascular Age-Related Macular Degeneration // Invest Ophthalmol Vis Sci.- 2017.-Vol.58.-N.10.-P.4039-4048.

288. Koh A., Lee W.K., Chen L.J., et al. EVEREST study: efficacy and safety of verteporfin photodynamic therapy with Ranibizumab or alone versus Ranibizumab Monotherapy in patients with symptomatic macular polypoidal choroidal vasculopathy // Retina. – 2012.-Vol.32.-N.8.-P.1453–1464.

289. Koh A.H., Expert PCV panel. Chen L.J., et al. Polypoidal choroidal vasculopathy: evidence-based guidelines for clinical diagnosis and treatment // Retina.- 2013.-Vol.33.-N.4.-P.686–716.

290. Kokame G.T. Polypoidal choroidal vasculopathy – a type I polypoidal subretinal neovasculopathy // The Open Ophthalmology Journal.- 2013.-Vol.7.-P.82–84.

291. Kokame G.T. Prospective evaluation of subretinal vessel location in polypoidal choroidal vasculopathy (PCV) and response of hemorrhagic and

exudative PCV to high-dose antiangiogenic therapy (an American ophthalmological society thesis) // Trans Am Ophthalmol Soc.- 2014.- Vol.112.-P.74–93.

292. Kokame G.T., Lai J.C., Yeung L. Continuous anti-VEGF treatment with ranibizumab for polypoidal choroidal vasculopathy: 6 month results // Br J Ophthalmol. – 2010.-Vol.94.-N.3.-P.297–301.
293. Kokame G.T., Yeung L., Teramoto K., et al. Polypoidal choroidal vasculopathy exudation and hemorrhage – results of ranibizumab therapy at one year // Ophthalmologica.- 2014.- Vol.231.-N.2.-P.94–102.
294. Kokame G.T., Lai J.C., Wee R., Yanagihara R., Shantha J.G., Ayabe J., Hirai K. Prospective clinical trial of Intravitreal aflibercept treatment for PolypoIdal choroidal vasculopathy with hemorrhage or exudation (EPIC study): 6 month results // BMC Ophthalmol.- 2016.-Vol.16.-N.127.
295. Krady J.K., Basu A., Allen C.M., Xu Y., LaNoue K.F., Gardner T.W., Levison S.W. Minocycline reduces proinflammatory cytokine expression, microglial activation, and caspase-3 activation in a rodent model of diabetic retinopathy // Diabetes.- 2005.- Vol.54.-N.5.-P.1559-1565.
296. Kruger Falk M., Kemp H., Sorensen T.L. Four-year treatment results of neovascular age-related macular degeneration with ranibizumab and causes for discontinuation of treatment // Am J Ophthalmol. – 2013.-Vol.1551.-P.89–95.
297. Kuhn D., Meunier I., Soubrane G., Coscas G. Imaging of chorioretinal anastomoses in vascularized retinal pigment epithelium detachments // Arch Ophthalmol.- 1995.- Vol.113.- N.11.- P.1392–1398.
298. Kumar N., Marsiglia M., Mrejen S., et al. Visual and anatomical outcomes of intravitreal aflibercept in eyes with persistent subfoveal fluid despite previous treatments with ranibizumab in patients with neovascular age-related macular degeneration // Retina. – 2013.-Vol.33.- N.8.-P.1605–1612.
299. Kuroda Y., Yamashiro K., Miyake M., et al. Factors associated with recurrence of age-related macular degeneration after anti-vascular

endothelial growth factor treatment: a retrospective cohort study // Ophthalmology. - 2015.-Vol.122.-N.11.- P.2303–2310.

300. Kwok A.K., Lai T.Y., Chan C.W., et al. Polypoidal choroidal vasculopathy in Chinese patients // Br J Ophthalmol.- 2002.-Vol.86.-P.892–897.

301. Lafaut B.A., Leys A.M., Snyers B., et al. Polypoidal choroidal vasculopathy in Caucasians // Graefes Arch Clin Exp Ophthalmol.- 2000.-Vol.238.-P.752–759.

302. Lee A.Y., Lee C.S., Egan C..A, et al. UK AMD/DR EMR REPORT IX: comparative effectiveness of predominantly as needed (PRN) ranibizumab versus contin- uous aflibercept in UK clinical practice // Br J Ophthalmol.-2017.-Vol.101.-N.12.-P.1683-1688.

303. Lee A.Y., Raya A.K., Kymes S.M., Shiels A., Brantley M.A., Jr Pharmacogenetics of complement factor H (Y402H) and treatment of exudative age-related macular degeneration with ranibizumab // Br J Ophthalmol.-2009.- Vol.93.-N.5.- P.610–613.

304. Lek J., Caruso E., Baglin E., Sharangan P., Hodgson L., Harper C., Rosenfeld P., Luu C., Guymer R., Interpretation of Subretinal Fluid Using OCT in Intermediate Age-Related Macular Degeneration // Ophthalmology Retina.-2018.-Vol. 2.-N.8.-P.792 – 802.

305. Lek J.J., Brassington K.H., Luu C.D., Chen F.K., Arnold J.J., Heriot W.J., Durkin S.R., Chakravarthy U., Guymer R.H.; Laser in Early Stages of Age-Related Macular Degeneration Study Writing Committee. Subthreshold Nanosecond Laser Intervention in Intermediate Age-Related Macular Degeneration: Study Design and Baseline Characteristics of the Laser in Early Stages of Age-Related Macular Degeneration Study (Report Number 1) // Ophthalmol Retina. -2017.- Vol.1.-N.3.-P.227-239.

306. Lesniak S.P., Fine H.F., Prenner J.L., Roth D.B. Long-term follow-up of spontaneous retinal pigment epithelium tears in age-related mac- ular degeneration treated with anti-VEGF therapy // Eur J Ophthalmol . -2011.-Vol.21.-P.73–76.

307. Leuschen J., Schuman S., Winter K., McCall M., Wong W., Chew E., Hwang T., Srivastava S., Sarin N., Clemons T., Harrington M., Toth C. Spectral-domain optical coherence tomography characteristics of intermediate age-related macular degeneration // Ophthalmology. – 2013.- Vol.120.-N.1.-P.140-150.

308. Li H., Lei N., Zhang M., Li Y., Xiao H., Hao X. Pharmacokinetics of a long-lasting anti-VEGF fusion protein in rabbit. // Exp Eye Res.- 2012.- Vol.97. N.1.- P.154–159.

309. Li J., Xu J., Chen Y., Zhang J., Cao Y., Lu P. Efficacy Comparison of Intravitreal Anti-VEGF Therapy for Three Subtypes of Neovascular Age-Related Macular

310. Li J.Q., Welchowski T., Schmid M., Mauschitz M.M., Holz F.G., Finger R.P. Prevalence and incidence of age-related macular degeneration in Europe: a systematic review and meta-analysis // Br J Ophthalmol.- 2019.- bjophthalmol-2019-314422.

311. Li X., Xu G., Wang Y., et al. AURORA Study Group Safety and efficacy of conbercept in neovascular age-related macular degeneration: results from a 12-month randomized phase 2 study: AURORA study // Ophthalmology. - 2014. – Vol.121.-N.9.-P.1740–1747.

312. Lim L.S., Cheung C.M., Wong T.Y. Asian age-related macular degeneration: current concepts and gaps in knowledge // Asia Pac J Ophthalmol (Phila). - 2013.-Vol.2.-N.1.-P.32–41.

313. Lim L.S., Mitchell P., Seddon J.M., Holz F.G., Wong T.Y. Age-related macular degeneration // Lancet.-2012.-Vol.379- N. 9827. -P.1728–1738.

314. Liu Y., Wen F., Huang S., et al. Subtype lesions of neovascular age-related macular degeneration in Chinese patients // Graefes Arch ClinExpOphthalmol. – 2007.- Vol.245.-N.10.-P.1441–1445.

315. Lotery A.J., Gibson J., Cree A.J., Downes S.M., Harding S.P., Rogers C.A., et al. Pharmacogenetic associations with vascular endothelial growth factor

inhibition in participants with neovascular age-related macular degeneration in the IVAN study // Ophthalmology.- 2013.-Vol.120.-N.12.-P.2637–2643.

316. Lu X., Sun X. Profile of conbercept in the treatment of neovascular age-related macular degeneration // Drug Des DevelTher.- 2015.- Vol. 9.- P.2311–2320.

317. Major J., Wykoff C., Croft D., Wang R., Mariani A., Lehmann A., Brown D. Aflibercept for pigment epithelial detachment for previously treated neovascular age-related macular degeneration // Canadian Journal of Ophthalmology.- 2015.-V. 50.- N. 5.-P. 373-377,

318. Mansour A.M., Shahin M., Kofoed P.K., et al. Collaborative Anti-VEGF Ocular Vascular Complications Group Insight into 144 patients with ocular vascular events during VEGF antagonist injections // Clin Ophthalmol.- 2012.-Vol.6.-P.343–363.

319. Marsiglia M., Boddu S., Chen C.Y., Jung J.J., Mrejen S., Gallego-Pinazo R., Freund K.B. Correlation between neovascular lesion type and clinical characteristics of nonneovascular fellow eyes in patients with unilateral, neovascular age-related macular degeneration // Retina. -2015.- Vol.35.- N.5.-P.966-974.

320. Marticorena J., Romano V., Gómez-Ulla F. Sterile Endophthalmitis after Intravitreal Injections // Mediators of Inflammation.-2012.- Vol. 2012.- Article ID 928123.-6 pages.

321. Martin D.F., Maguire M.G., et al. Ranibizumab and bevacizumab for treatment of neovascular age-related macular degeneration: two-year results // Ophthalmology. – 2012.- Vol.119.- N.7.- P. 388–1398.

322. Maruko I., Iida T., Saito M., Nagayama D., Saito K. Clinical characteristics of exudative age-related macular degeneration in Japanese patients // Am J Ophthalmol.- 2007.- Vol.144.-N.1.-P.15–22.

323. Matsumoto H., Morimoto M., Mimura K., Ito A., Akiyama H. Treat-and-Extend Regimen with Aflibercept for Neovascular Age-Related Macular

Degeneration: Efficacy and Macular Atrophy Development // Ophthalmol Retina.- 2018.-Vol.2.-N.5.-P.462-468

324. Mauschitz M.M., Li J.Q., Larsen P.P., et al. Epidemiology of severe visual impairment and blindness of old people in Germany// Ophthalmologe.- 2019.-Vol.116.-P.201–212.

325. Menon G., Chandran M., Sivaprasad S., Chavan R., Narendran N., Yang Y. Is it necessary to use three mandatory loading doses when commencing therapy for neovascular age-related macular degeneration using bevacizumab? // Eye (Lond).- 2013.-Vol.27.-N.8.-P.959-963.

326. Messenger W.B., Campbell J.P., Faridi A., et al. Injection frequency and anatomic outcomes 1 year following conversion to aflibercept in patients with neovascular age-related macular degeneration // Br J Ophthalmol.- 2014.- Vol.98.-N.9.- P.1205–1207.

327. Meyer C.H., Mennel S., Schmidt J.C., Kroll P. Acute retinal pigment epithelial tear following intravitreal bevacizumab (Avastin) injection for occult choroidal neovascularisation secondary to age related macular degeneration // Br J Ophthalmol .-2006.-Vol.90.-P.1207–1208.

328. Meyers S.M., Greene T., Gutman F.A. A twin study of age-related macular degeneration // Am J Ophthalmol.- 1995.-Vol.120.-P.757–66.

329. Ming Y. , Kwok-Fai S. , Wai Ching L. , Amy Cheuk Yin L. Novel Programmed Cell Death as Therapeutic Targets in Age-Related Macular Degeneration?// Int J Mol Sci.- 2020.- Vol.21.-N.19.-P.7279.

330. Mitchell P. A systematic review of the efficacy and safety outcomes of anti-VEGF agents used for treating neovascular age-related macular degeneration: comparison of ranibizumab and bevacizumab // Curr Med Res Opin. -Vol.27.-N.7.-P.1465–1475.

331. Miura M., Makita S., Azuma S, et al. Evaluation of focal damage in the retinal pigment epithelium layer in serous retinal pigment epithelium detachment // Sci Rep. – 2019.-Vol.9.-N.1.-P.3278.

332. Moja L., Lucenteforte E., Kwag K.H., Bertele V., Campomori A., Chakravarthy U., D'Amico R., Dickersin K., Kodjikian L., Lindsley K., Loke Y., Maguire M., Martin D.F., Mugelli A., Mühlbauer B., Püntmann I., Reeves B., Rogers C., Schmucker C., Subramanian M.L., Virgili G. Systemic safety of bevacizumab versus ranibizumab for neovascular age-related macular degeneration // Cochrane Database Syst Rev.- 2014.-Vol. 15.-N.9.-CD011230

333. Mokwa N., Ristau T., Keane P., Kirchhof B., Sadda S., Liakopoulos S. Grading of age- related macular degeneration: comparison between color fundus photography, fluorescein angiography, and spectral domain optical coherence tomography // J Ophthalmol. – 2013.-2013:1e6.

334. Moon da R.C., Lee D.K., Kim S.H., You Y.S., Kwon O.W. Aflibercept treatment for neovascular age-related macular degeneration and polypoidal choroidal vasculopathy refractory to anti-vascular endothelial growth factor // Korean J Ophthalmol. - 2015.- Vol.29.- N.4.-P.226–232

335. Mori K., Horie-Inoue K., Gehlbach P.L., et al. Phenotype and genotype characteristics of age-related macular degeneration in a Japanese population // Ophthalmology. – 2010.- Vol.117.-N.5.-P.928–938.

336. Morjaria R., Chong N.V. Pharmacokinetic evaluation of pegaptaniboctasodium for the treatment of diabetic edema // Expert Opin Drug MetabToxicol.- 2014.- Vol.10.- N.8.- P.1185–1192.

337. Mrejen S., Spaide R.F. Optical coherence tomography: imaging of the choroid and beyond // Surv Ophthalmol.- 2013.-Vol.58.-N.5.-P.387-429.

338. Muether P.S., Hoerster R., Hermann M.M., et al. Long-term effects of ranibizumab treatment delay in neovascular age-related macular degeneration // Graefes Arch Clin Exp Ophthalmol.- 2013.-Vol.251.-N.2.-P.453-

339. Mukai R., Sato T., Kishi S. A hyporeflective space between hyperreflective materials in pigment epithelial detachment and Bruch's membrane in

neovascular age-related macular degeneration // BMC Ophthalmol.- 2014.- Vol.14.-P.159.

340. Nemcansky J., Stepanov A., Koubek M., Veith M., Klimesova Y.M., Studnicka J. Response to Aflibercept Therapy in Three Types of Choroidal Neovascular Membrane in Neovascular Age-Related Macular Degeneration: Real-Life Evidence in the Czech Republic // J Ophthalmol. -2019.- Vol.10.- 2019:2635689.

341. Nguyen C., Lawrence J.,Wong E., Wei J., Chilov M. Anti-vascular endothelial growth factor for neovascular age-related macular degeneration: a meta-analysis of randomized controlled trials // BMC Ophthalmol.- 2018.- Vol.18.-P. 130.

342. Nguyen Q.D., Das A., Do D.V., Dugel P.U., Gomes A., Holz F.G., Koh A., Pan C.K., Sepah Y.J., Patel N., MacLeod H., Maurer P. Preclinical and Clinical Studies and the Implications for the Management of Neovascular Age-Related Macular Degeneration // Ophthalmology.- 2020.- Vol.127.- N.7.-P.963–976.

343. Nischler C., Oberkofler H., Ortner C., Paikl D., Riha W., Lang N., et al. Complement factor H Y402H gene polymorphism and response to intravitreal bevacizumab in exudative age-related macular degeneration // Acta Ophthalmol (Copenh). – 2011.- Vol.894.-e344–349.

344. Oishi A., Kojima H., Mandal M., et al. Comparison of the effect of ranibizumab and verteporfin for polypoidal choroidal vasculopathy: 12-Month LAPTOP study results // Am J Ophthalmol. - 2013.- Vol.1565.-N.4.- 644–651.

345. Osaadon P., Fagan X.J., Lifshitz T., Levy J. A review of anti-VEGF agents for proliferative diabetic retinopathy // Eye (Lond).- 2014.-Vol.28.-P.510–520.

346. Oubraham H., Cohen S.Y., Samimi S., Marotte D., Bouzaher I., Bonicel P., Fajnkuchen F., Tadayoni R. Inject and extend dosing versus dosing as

needed: a comparative retrospective study of ranibizumab in exudative age-related macular degeneration // Retina. -2011.- Vol.31.-N.1.-P.26-30.

347. Platania C.B.; Di Paola L.; Leggio G.M.; Romano G.L.; Filippo D.; Salvatore S.; Claudio B.; Molecular features of interaction between VEGFA and anti-angiogenic drugs used in retinal diseases: a computational approach // Frontiers in Pharmacology.- 2015.-Vol. 6.-P. 248.

348. Papadopoulos N., Martin J., Ruan Q., et al. Binding and neutralization of vascular endothelial growth factor (VEGF) and related ligands by VEGF Trap, ranibizumab and bevacizumab. // Angiogenesis.- 2012.-Vol. 15.- N.2.- P.171–185.

349. Patel A.V., Barb S.M., Young L.H. Finding the Optimal Treatment Plan for Exudative AMD: A review of Current Anti-VEGF Dosing Regimens // Int Oph- thalmol Clin.- 2015.-Vol.55.-N.4.-P.103-112.

350. Patel K.H., Chow C.C., Rathod R., et al. Rapid response of retinal pigment epithelial detachments to intravitreal aflibercept in neovascular age-related macular degeneration refractory to bevacizumab and ranibizumab // Eye (Lond).- 2013.- Vol.27.-N.5.- P.663–668.

351. Patel K.H., Chow C.C., Rathod R., et al. Rapid response of retinal pigment epithelial detachments to intravitreal aflibercept in neovascular age-related macular degeneration refractory to bevacizumab and ranibizumab // Eye (Lond) .- 2013.-Vol.27.-P.663–667

352. Pigment Epithelial Detachment in Neovascular Age-Related Macular Degeneration// Invest Ophthalmol Vis Sci.- 2017.- Vol.58.-N.10.-P.4039-4048.

353. Pinheiro-Costa J., Costa J.M., Beato J.N., et al. Switch to aflibercept in the treatment of neovascular AMD: one-year results in clinical practice // Ophthalmologica. -2015.- Vol.233.- N.3–4.- P.155–161.

354. Pinheiro-Costa J., Freitas-da-Costa P., Falcao M.S., Brandao E.M., Falcao-Reis F., Carneiro A.M. Switch from intravitreal ranibizumab to bevacizumab for the treatment of neovascular age-related macular

degeneration: clinical comparison // Ophthalmologica. - 2014.-Vol. 232.-N.3.- P.149–155.

355. Platania Chiara B., Di Paola Luisa, Leggio Gian M. Romano Giovanni L, Filippo D, Salvatore S, Claudio B. Molecular features of interaction between VEGFA and anti-angiogenic drugs used in retinal diseases: a computational approach // Frontiers in Pharmacology.- 2015.-Vol.6.-P.248.
356. Powner M., Gillies M., Tretiach M., Scott A., Guymer R., Hageman G., Fruttiger M. Perifoveal müller cell depletion in a case of macular telangiectasia type 2. // Ophthalmology.- 2010.-Vol.117.-N.12.-P.2407-2416.
357. Presta M., Dell'Era P., Mitola S., Moroni E., Ronca R., Rusnati M. Fibroblast growth factor/fibroblast growth factor receptor system in angiogenesis // Cytokine Growth Factor Rev. – 2005.- Vol.16.- N.2.-P.159–178.
358. Puliafito C.A. Recalcitrant neovascular macular degeneration after anti-VEGF therapy: an ongoing challenge. Ophthalmic Surg Lasers Imaging // Retina. – 2013.- Vol.44.-N.2.- P.109.
359. Pushpoth S., Sykakis E., Merchant K., Browning A.C., Gupta R., Talks S.J. Measuring the benefit of 4 years of intravitreal ranibizumab treatment for neovascular age-related macular degeneration // Br J Ophthalmol.- 2012.-Vol.9612.-P.1469–1473.
360. Querques G., Avellis F., Querques L., Bandello F., Souied E. Age-related macular degeneration // Clin Ophthalmol.- 2011.-Vol.5.-P.593-601.
361. Querques L., Parravano M., Borrelli E., et al Anatomical and functional changes in neovascular AMD in remission: comparison of fibrocellular and fibrovascular phenotypes // British Journal of Ophthalmology.- 2020.-Vol.104.-P.47-52.
362. Raftery J., Clegg A., Jones J., Tan S.C., Lotery A. Ranibizumab (Lucentis) versus bevacizumab (Avastin): modelling cost effectiveness // Br J Ophthalmol.- 2007.-Vol.91.-N.9.-P.1244–1246.

363. Rahimy E., Freund K.B., Larsen M., et al. Multilayered pigment epithelial detachment in neovascular age-related macular degeneration // Retina.- 2014.-Vol.34.-1289–1295.

364. Rasmussen A., Bloch S.B., Fuchs J., Hansen L.H., Larsen M., Lacour M., et al. A 4-year longitudinal study of 555 patients treated with ranibizumab for neovascular age-related macular degeneration // Ophthalmology.- 2013.- Vol.120.-N.12.-P.2630–2636.

365. Research G., Martin D.F., Maguire M.G., Fine S.L., Ying G.S., Jaffe G.J., et al. Comparison of Age-related Macular Degeneration Treatments Trials Ranibizumab and bevacizumab for treatment of neovascular age-related macular degeneration: two-year results // Ophthalmology. – 2012.- Vol.1197.-P.1388–98.

366. Roddy G.W., Rosa R.H., Viker K.B., Holman B.H., Hann C.R., Krishnan A., Gores GJ, Bakri SJ, Fautsch MP. Diet Mimicking "Fast Food" Causes Structural Changes to the Retina Relevant to Age-Related Macular Degeneration// Curr Eye Res.- 2020 .-Vol.45.-N.-6.-P.726-732.

367. Rodrigues T., Oliveira M., Bernardes J., Marques J.P., Murta J., Silva R. Real-World Results of Aflibercept versus Ranibizumab for the Treatment of Exudative AMD Using a Fixed Regimen // BioMed Research International.- 2018.- Article ID 9276580.-7 pages

368. Rofagha S., Bhisitkul R.B., Boyer D.S., Sadda S.R., Zhang K., Group S-US Seven-year outcomes in ranibizumab-treated patients in ANCHOR, MARINA, and HORIZON: a multicenter cohort study (SEVEN-UP) // Ophthalmology. -2013.-Vol.120.-N.11.-P.2292–2299.

369. Rogers F.B. Medical subject headings. // Bull Med Libr Assoc.- 1963.- Vol.51.-P.114–116.

370. Roisman L., Zhang Q., Wang R. Optical coherence tomography angiography of asymptomatic neovascularization in intermediate age-related macular degeneration // Ophthalmology.- 2016.-Vol. 123.-N.6.-P.1309-1319.

371. Roquet W., Roudot-Thoraval F., Coscas G., Soubrane G. Clinical features of drusenoid pigment epithelial detachment in age related macular degeneration // Br J Ophthalmol. - 2004.-Vol.88.-N.5.-P.638-642.

372. Rosenfeld P.J., Brown D.M., Heier J.S., et al. MARINA Study Group Ranibizumab for neovascular age-related macular degeneration // N Engl J Med.- 2006.- Vol.355.- N.14.-P.1419–1431.

373. Rosenfeld P.J., Rich R.M., Lalwani G.A. Ranibizumab: Phase III clinical trial results // Ophthalmol Clin North Am.- 2006.- Vol.19.-N.3.-P.361-72.

374. Rouvas A.A., Chatziralli I.P., Theodossiadis P.G., Moschos M.M., Kotsolis A.I., Ladas I.D. Long-term results of intravitreal ranibizumab, intravitreal ranibizumab with photodynamic therapy, and intravitreal triamcinolone with photodynamic therapy for the treatment of retinal angiomatous proliferation // Retina.- 2012. – Vol.32.-N.6- P.1181–1189.

375. Rozing M.P., Durhuus J.A., Krogh Nielsen M., Subhi Y., Kirkwood T.B., Westendorp R.G., Sørensen T.L. Age-related macular degeneration: A two-level model hypothesis. Prog Retin Eye Res.- 2020 .-Vol. 76:100825.

376. Rücker G., Schwarzer G., “Ranking treatments in frequentist network meta-analysis works without resampling methods” // BMC medical research methodology.- 2015.- Vol. 15 .-P.58.

377. Ruckman J., Green L.S., Beeson J., et al. 2′-Fluoropyrimidine RNA-based aptamers to the 165-amino acid form of vascular endothelial growth factor (VEGF165). Inhibition of receptor binding and VEGF-induced vascular permeability through interactions requiring the exon 7-encoded domain // J Biol Chem.- 1998.- Vol.273.- N.32.-P.20556–20567.

378. Rusnati M., Presta M. Fibroblast growth factors/fibroblast growth factor receptors as targets for the development of anti-angiogenesis strategies // Curr Pharm Des.- 2007.- Vol.13.-N.20.-P.2025–2044.

379. Rusovici R., Sakhalkar M., Chalam K.V. Evaluation of cytotoxicity of bevacizumab on VEGF-enriched corneal endothelial cells // Mol Vis.- 2011.-Vol.17.-P.3339–3346.

380. Sacconi R., Battista M., Borrelli E., Miere A., Corbelli E., Capuano V., Querques L., Souied E.H., Bandello F., Querques G. OCT-A characterisation of recurrent type 3 macular neovascularization // Br J Ophthalmol.- 2021.- Vol.105.-N.2.-P.222-226

381. Sadda S.R., Guymer R., Holz F.G., Schmitz-Valckenberg .S, Curcio C.A., Bird A.C., Blodi BA, Bottoni F, Chakravarthy U, Chew EY, Csaky K, Danis RP, Fleckenstein M, Freund KB, Grunwald J, Hoyng CB, Jaffe GJ, Liakopoulos S, Monés JM, Pauleikhoff D, Rosenfeld PJ, Sarraf D, Spaide RF, Tadayoni R, Tufail A, Wolf S, Staurenghi G. Consensus Definition for Atrophy Associated with Age-Related Macular Degeneration on OCT: Classification of Atrophy Report 3. Ophthalmology. 2018 Apr;125(4):537-548

382. Saint-Geniez M., Kurihara T., Sekiyama E., Maldonado A.E., D'Amore P.A. An essential role for RPE-derived soluble VEGF in the maintenance of the choriocapillaris // Proc Natl Acad Sci U S A.- 2009.-Vol.106.-N.44.-18751–18756.

383. Saito M., Kano M., Itagaki K., Oguchi Y., Sekiryu T. Retinal pigment epithelium tear after intravitreal aflibercept injection // Clin Ophthalmol.- 2013.-Vol.7.-P.1287–1289.

384. Saito M., Shiragami C., Shiraga F., Nagayama D., Iida T. Combined intravitreal bevacizumab and photodynamic therapy for retinal angiomatous proliferation // Am J Ophthalmol.- 2008.- Vol.146.-N.6.- P.935–941.e931.

385. Samanta A., Aziz A.A., Jhingan M., Singh S.R., Khanani A.M., Chhablani J. Emerging Therapies in Neovascular Age-Related Macular Degeneration in 2020 // Asia Pac J Ophthalmol (Phila). – 2020.- Vol.9.- N.3.- P.250-259.

386. Samanta A., Aziz A.A., Jhingan M., Singh S.R., Khanani A.M., Chhablani J. Emerging Therapies in Nonexudative Age-Related Macular Degeneration in 2020 // Asia Pac J Ophthalmol (Phila).- 2021 .-Vol.10.-N.4.-P.408-416

387. Sampat K.M., Garg S.J. Complications of intravitreal injections // Curr Opin Ophthalmol.- 2010.-Vol.21.-P.178–183.

388. Sangroongruangsri S., Ratanapakorn T., Wu O., Anothaisintawee T., Chaikledkaew U. Comparative efficacy of bevacizumab, ranibizumab, and aflibercept for treatment of macular edema secondary to retinal vein occlusion: a systematic review and network meta-analysis, Treatment of macular edema secondary to retinal vein occlusion // Expert Rev Clin Pharmacol.- 2018.- Vol.11.-N.9.-P.903-916.

389. Sarks J.P., Sarks S.H., Killingsworth M.C. Evolution of soft drusen in age-related macular degeneration. // Eye (Lond).- 1994.-8.-Pt 3.-P.269-283

390. Sarraf D., Ehsan A. “Retinal pigment epithelial tears in the era of intravitreal pharmacotherapy: risk factors, pathogenesis, prognosis and treatment (an American Ophthalmological Society thesis)” // Transactions of the American Ophthalmological Society.-2014.- Vol. 112.-P. 142-59.

391. Sarraf et al. Sarraf D., Chan C., Rahimy E., Abraham P. Prospective evaluation of the incidence and risk factors for the development of RPE tears after high- and low-dose ranibizumab therapy // Retina.- 2013.-Vol.33.-P. 1551–1557.

392. Sastre-Ibáñez M., Martínez-Rubio C., Molina-Pallete R., Martínez-López-Corell P., Wu L., Arévalo J.F., Gallego-Pinazo R. Retinal pigment epithelial tears // J Fr Ophtalmol.- 2019.- Vol.42.-N.1.-P.63-72.

393. Saturni S., Bellini F., Braido F. Randomized controlled trials and real life studies. Approaches and methodologies: a clinical point of view // Pulm Pharmacol Ther.- 2014.-Vol.27.-N.2.-P.129-138.

394. Scassellati-Sforzolini B., Mariotti C., Bryan R., et al. Polypoidal choroidal vasculopathy in Italy // Retina. – 2001.-Vol.21.-P.121–125.

395. Schaal S., Kaplan H.J., Tezel T.H. Is there tachyphylaxis to intravitreal anti-vascular endothelial growth factor pharmacotherapy in age-related macular degeneration? // Ophthalmology.- 2008.- Vol.115.-N.12.- P.2199–2205.

396. Schmid M.K., Bachmann L.M., Fas L., Kessels A.G., Job O.M., Thiel M.A. Efficacy and adverse events of aflibercept, ranibizumab and bevacizumab in age-related macular degeneration: a trade-off analysis // Br J Ophthalmol.- Epub 2014/10/02.

397. Schmid M.K., Reich O., Faes L., Boehni S.C., Bittner M., Howell J.P., et al. (2015) Comparison of Outcomes and Costs of Ranibizumab and Aflibercept Treatment in Real-Life // PLoS ONE.-Vol.10.-N.8.-e0135050.

398. Schmidt-Erfurth U., Bogunovic H., Sadeghipour A., Schlegl T., Langs G., Gerendas BS, et al. Machine learning to analyze the prognostic value of current imaging biomarkers in neovascular age-related macular degeneration // Ophthalmol Retina.- 2018.-Vol.2.-P.24–30.

399. Schmidt-Erfurth U., et al. A comparison of the therapeutic response between brolucizumab and aflibercept in the HAWK & HARRIER trials using deep learning-based OCT analysis.- ARVO Annual Meeting.- 3–7 May 2020.- Baltimore].

400. Schmidt-Erfurth U., Kaiser P.K., Korobelnik J.F., Brown D.M., Chong V., Nguyen Q.D., Ho A.C., Ogura Y., Simader C., Jaffe G.J., Slakter J.S., Yancopoulos G.D., Stahl N., Vitti R., Berliner A.J., Soo Y., Anderesi M., Sowade O., Zeitz O., Nrenberg C., Sandbrink R., Heier J.S. Intravitreal aflibercept injection for neovascular age-related macular degeneration: ninety-six-week results of the view studies // Ophthalmology.- 2014.- Vol.121.-P.193–201

401. Schmidt-Erfurth U., Waldstein S.M. A paradigm shift in imaging biomarkers in neovascular age-related macular degeneration // Prog Retin Eye Res.- 2016.- 50.-P.1-24.

402. Schmidt-Erfurth U., Waldstein S.M., Deak G.G., Kundi M., Simader C. Pigment epithelial detachment followed by retinal cystoid degeneration leads to vision loss in treatment of neovascular age-related macular degeneration // Ophthalmology.- 2015.- Vol.122.-N.4.-P.822-832.

403. Schmidt-Erfurth U., Waldstein S.M., Klimscha S., Sadeghipour A., Hu X., Gerendas B.S., Osborne A., Bogunovic H. Prediction of Individual Disease Conversion in Early AMD Using Artificial Intelligence // Invest Ophthalmol Vis Sci. -2018.-Vol.59.-N.8.-P.3199-3208.

404. Schutze C., Wedl M., Baumann B., Pircher M., Hitzenberger C.K., Schmidt-Erfurth U. Progression of retinal pigment epithelial atrophy in antiangiogenic therapy of neovascular age-related macular degeneration // Am J Ophthalmol.- 2015.-Vol.159.-N.6.-P.1100–14.e1101.

405. Scott A.W., Bressler S.B.. Retinal angiomatous proliferation or retinal anastomosis to the lesion // Eye (Lond).- 2010.- Vol.24.- N.3.- P.491–496.

406. Scott L., Chakravarthy U., Nash R., Downes S., Harding S., Reeves B., Rogers C., IVAN investigators, Gastrointestinal serious adverse events in patients treated with intraocular ranibizumab or bevacizumab for age-related choroidal neovascularisation, what do the recent trials tell us? // Invest Ophthalmol Vis Sci .-2014.-Vol.55.-P.1648.

407. Seddon J.M., Francis P.J., George S., Schultz D.W., Rosner B., Klein M.L. Association of CFH Y402H and LOC387715 A69S with progression of age-related macular degeneration // JAMA. -2007.- Vol.297.- N.16.-P.1793–1800.

408. Seddon J.M., Yu Y., Miller E.C., Reynolds R., Tan P.L., Gowrisankar S., et al. Rare variants in CFI, C3 and C9 are associated with high risk of advanced age-related macular degeneration // Nat Genet. – 2013.-Vol.45.-N.11.-P.1366–1370.

409. Sharma S., Toth C.A., Daniel E., et al. Macular morphology and visual acuity in the second year of the Comparison of Age-Related Macular Degeneration Treatments Trials // Ophthalmology.- 2016.-123.-4.-865-875.

410. Shin J.Y., Woo S.J., Ahn J., Park K.H. Anti-VEGF-refractory exudative age-related macular degeneration: differential response according to features on optical coherence tomography // Korean J Ophthalmol.-2013.-Vol.27.-N.6.-P.425–432.

411. Sho K., Takahashi K., Yamada H., et al. Polypoidal choroidal vasculopathy: incidence, demographic features, and clinical characteristics // Arch Ophthalmol. – 2003.-Vol.121.-N.10.- P.1392–1396.

412. Sikorski B., Bukowska D., Kaluzny J.,Szkulmowski M., Kowalczyk A., Woltkowski M. Drusen with accompanying fluid underneath the sensory retina // Ophthalmology.- 2011.-Vol.118.-P.82–92.

413. Silva R., Axer-Siegel R., Eldem B., Guymer R., Kirchhof B., Papp A., et al. The SECURE study: long-term safety of ranibizumab 0.5 mg in neovascular age-related macular degeneration // Ophthalmology. – 2013.-Vol.1201.-P.130–139.

414. Singer M.A., Awh C.C., Sadda S., Freeman W.R., Antoszyk A.N., Wong P., et al. HORIZON: an open-label extension trial of ranibizumab for choroidal neovascularization secondary to age-related macular degeneration // Ophthalmology.- 2012.-Vol.1196.-P.1175–83.

415. Singh R.P., Srivastava S., Ehlers J.P., Bedi R., Schachat A.P., Kaiser P.K. A single-arm, investigator-initiated study of the efficacy, safety and tolerability of intravitreal aflibercept injection in subjects with exudative age-related macular degeneration, previously treated with ranibizumab or bevacizumab: 6-month interim analysis // Br J Ophthalmol. – 2014.- Vol.98.-Suppl. 1.-P.22–27.

416. Singh R.S., Kim J.E. Ocular hypertension following intravitreal anti-vascular endothelial growth factor agents // Drugs Aging.- 2012.-Vol.29.-P.949–956.

417. Skalicky S.E., Ho I., Agar A., Bank A. Glaucoma filtration surgery following sustained elevation of intraocular pressure secondary to intravitreal anti-VEGF injections // Ophthalmic Surg Lasers Imaging.-2012.-Vol.43.-P.328–334.

418. Sloan F.A., Hanrahan B.W. The effects of technological advances on outcomes for elderly persons with exudative age-related macular degeneration // JAMA Ophthalmol.- 2014.- Vol.132- N.4.-P. 456–463.

419. Smart N., Fang Z.Y., Marwick T.H. A practical guide to exercise training for heart failure patients // J Card Fail. -2003.-Vol.9.-N.1.-P.49–58.

420. Smith W., Assink J., Klein R., et al. Risk factors for age-related macular degeneration: pooled findings from three continents // Ophthalmology.- 2001.-Vol.108.-N.4.-P.697–704.

421. Sniegowski M., Mandava N., Kahook M.Y. Sustained intraocular pressure elevation after intravitreal injection of bevacizumab and ranibizumab associated with trabeculitis // Open Ophthalmol J.- 2010.-Vol.4.-P.28–29.

422. Solomon S.D., Lindsley K., Vedula S.S., Krzystolik M.G., Hawkins B.S. Anti-vascular endothelial growth factor for neovascular age-related macular degeneration // Cochrane Database Syst Rev. – 2014.-Vol.8.-P.8.

423. SooHoo J.R., Seibold L.K., Kahook M.Y. Recent advances in the management of neovascular glaucoma // Semin Ophthalmol.- 2013.-Vol.28.-P.165–172.

424. SooHoo J.R., Seibold L.K., Kahook M.Y. The link between intravitreal antivascular endothelial growth factor injections and glaucoma // Curr Opin Ophthalmol. – 2014.-Vol.25.-P.127–133.

425. Souied E.H., Leveziel N., Richard F., et al. Y402H complement factor H polymorphism associated with exudative age-related macular degeneration in the French population // Mol Vis.- 2005.-Vol.11.-P.1135–1140.

426. Spaide R.F. Optical Coherence Tomography Angiography Signs of Vascular Abnormalization With Antiangiogenic Therapy for Choroidal Neovascularization // Am J Ophthalmol. -2015.- Vol.160.-N.1.-P.6-16.

427. Spaide R.F., Yannuzzi L.A., Slakter J.S., et al. Indocyanine green video angiography of idiopathic polypoidal choroidal vasculopathy // Retina. – 1995.-Vol.15.-N.2.-100–110.

428. Spaide R.F. Improving the age-related macular degeneration construct: A New Classification System // Retina.- 2018.-Vol.38.-N.5.-P.891-899.

429. Spilsbury K., Garrett K.L., Shen W.Y., Constable I.J., Rakoczy P.E. Over-expression of vascular endothelial growth factor (VEGF) in the retinal

pigment epithelium leads to the development of choroidal neovascularization // Am J Pathol. – 2000.-Vol.157-N.1-P.135–144.

430. Stahl A. The Diagnosis and Treatment of Age-Related Macular Degeneration // Dtsch Arztebl Int.- 2020.- Vol. 117.-N.29-30.-P.513-520

431. Steinberg J., Göbel A., Thiele S., Fleckenstein M., Holz F., Schmitz-Valckenberg S. Development of intraretinal cystoid lesions in eyes with intermediate age-related macular degeneration // Retina (Philadelphia, Pa.).-2016.-Vol.36.-N.8.-P.1548-1556.

432. Stewart M.W., Rosenfeld P.J. Predicted biological activity of intravitreal VEGF Trap // Br J Ophthalmol.-2008.- Vol.92.-N.5.-P.667–668.

433. Stewart M.W., Rosenfeld P.J., Penha F.M., et al. Pharmacokinetic rationale for dosing every 2 weeks versus 4 weeks with intravitreal ranibizumab, bevacizumab, and aflibercept (vascular endothelial growth factor Trap-eye) // Retina. - 2012.- Vol.32.-N.3.- P.434–457.

434. Subramanian, M., Abedi, G., Ness, S. et al., Bevacizumab vs ranibizumab for age-related macular degeneration: 1-year outcomes of a prospective, double-masked randomised clinical trial // Eye.-2010.-Vol. 24.-P.708–1715

435. Svenson M., Geborek P., Saxne T., Bendtzen K. Monitoring patients treated with anti-TNF-alpha biopharmaceuticals: assessing serum infliximab and anti-infliximab antibodies // Rheumatology. - 2007.- Vol.4612.-P.1828–1834.

436. Tan A.C.S., Simhaee D., Balaratnasingam C., Dansingani K.K., Yannuzzi L.A. A Perspective on the Nature and Frequency of Pigment Epithelial Detachments // Am J Ophthalmol. – 2016.-Vol.172.-P.13-27.

437. Tarallo V., Hirano Y., Gelfand B.D., Dridi S., Kerur N., Kim Y., Cho W.G., Kaneko H., Fowler B.J., Bogdanovich S., et al. DICER1 loss and Alu RNA induce age-related macular degeneration via the NLRP3 inflammasome and MyD88 // Cell. -2012.-Vol.149.-P.847–859.

438. Thulliez M., Angoulvant D., Le Lez M.L., Jonville-Bera A.P., Pisella P.J., Gueyffier F., Bejan-Angoulvant T. Cardiovascular events and bleeding risk

associated with intravitreal antivascular endothelial growth factor monoclonal antibodies: systematic review and meta-analysis // JAMA Ophthalmol.- 2014.-Vol.132.-P. 1317–1326

439. Thulliez M., Angoulvant D., Pisella P.J., Bejan-Angoulvant T. Overview of Systematic Reviews and Meta-analyses on Systemic Adverse Events Associated With Intravitreal Anti–Vascular Endothelial Growth Factor Medication Use // JAMA Ophthalmol.- 2018.-Vol.136.-N.5.-P.557-566
440. Tian J., Qin X., Fang K., Chen Q., Hou J., Li J., et al. Association of genetic polymorphisms with response to bevacizumab for neovascular age-related macular degeneration in the Chinese population // Pharmacogenomics.- 2012.-Vol.137.-P.779–787.
441. Tolentino M. Systemic and ocular safety of intravitreal anti-VEGF therapies for ocular neovascular disease // Surv Ophthalmol.- 2011.-Vol.56.-P.95–113.
442. Tozer K., Roller A.B., Chong L.P., et al. Combination therapy for neovascular age-related macular degeneration refractory to anti-vascular endothelial growth factor agents // Ophthalmology. - 2013.- Vol.120.-N.10.-P. 2029–2034.
443. Tranos P., Vacalis A., Asteriadis S., et al. Resistance to antivascular endothelial growth factor treatment in age-related macular degeneration // Drug Des DevelTher. - 2013.-Vol.7.-P.485–490.
444. Tseng J.J., Vance S.K., Della Torre K.E., et al. Sustained increased intraocular pressure related to intravitreal antivascular endothelial growth factor therapy for neovascular age-related macular degeneration // J Glaucoma.- 2012.-Vol.21.-P.241–247.
445. Ueta T., Yanagi Y., Tamaki Y., Yamaguchi T. Cerebrovascular accidents in ranibizumab // Ophthalmology.-2009.-Vol.116.-P.362.
446. van Asten F., Michels C., Hoyng C.B., et al. The cost-effectiveness of bevacizumab, ranibizumab and aflibercept for the treatment of age-related

macular degeneration-A cost-effectiveness analysis from a societal perspective // PLoS One. -2018.-Vol.13.-N.5.-e0197670.

447. Van Asten F., Rovers M.M., Lechanteur Y.T., et al. Predicting non-response to ranibizumab in patients with neovascular age-related macular degeneration // Ophthalmic Epidemiol.- 2014.- Vol.21.-N.6.-P.347–355.

448. Vedula S.S., Krzystolik M.G. Antiangiogenic therapy with anti-vascular endothelial growth factor modalities for neovascular age-related macular degeneration // Cochrane Database Syst Rev.- 2008.-Vol.2.-CD005139

449. Veilleux, C. C.,Kirk, E. C. Visual acuity in mammals: Effects of eye size and ecology //Brain, Behavior and Evolution.-2014.- Vol.83.-N.1.-P. 43–53

450. Velez-Montoyaet R., Olson J., Fine S., Quiroz-Mercado H., Mandava N. Current knowledge and trends in age-related macular degeneration: genetics, epidemiology, and prevention // Retina.- 2014.-Vol.34.-N.3.-423–441

451. Virgili G., Parravano M., Evans J.R., Gordon I., Lucenteforte E. Anti-vascular endothelial growth factor for diabetic macular oedema: a network meta-analysis // Cochrane Database Syst Rev. -2017.-Vol. 22.-N.6.-P.CD007419

452. Wachtlin J., Eter N., Hasanbasic Z., Keramas G., Rech C., Sachs H., Schilling H., Wiedemann P., Framme C. Importance of continuous treatment with intravitreal aflibercept injections in patients with neovascular age-related macular degeneration-12-month post hoc analysis of the PERSEUS real-world evidence study // Graefes Arch Clin Exp Ophthalmol. -2021.-Vol.259.-N.3.-P.601-611.

453. Waldstein S., Staurenghi C., Chong G., Mitchell., Jaffe P., Lu G., Katz G., Schmidt-Erfurth U. Morphology and Visual Acuity in Aflibercept and Ranibizumab Therapy for Neovascular Age-Related Macular Degeneration in the VIEW Trials // Ophthalmology.-Vol.123.-N.7.-1521-1529

454. Waldstein S., Wright J., Warburton J., Margaron P., Simader C., Schmidt-Erfurth U. Predictive value of retinal morphology for visual acuity outcomes

of different ranibizumab treatment regimens for neovascular AMD // Ophthalmology.- 2016.-Vol. 123.-N.1.-60-69.

455. Weber B.H., CharbelIssa P., Pauly D., Herrmann P., Grassmann F., Holz F.G. The role of the complement system in age-related macular degeneration // DtschArztebl Int. -2014.- Vol.111.- N.8.-P.133–138.

456. Wen F., Chen C., Wu D., Li H. Polypoidal choroidal vasculopathy in elderly Chinese patients // Graefes Arch ClinExpOphthalmol. - 2004.- Vol.242.- N.8.- P. 625–629.

457. WHO [webpage on the Internet] Prevention of Blindness and Visual Impairment. Priority Eye Diseases; 2012.[Accessed May 6, 2016]. Available from: http://www.who.int/blindness/causes/priority/en/index7.html.

458. Wilhelm A., Sietmann R., Wilhelm U., Hammer T. The influence of VEGF inhibitors on corneal endothelium after injection into the anterior chamber in a porcine eye model // Ophthalmologe.- 2015.-Vol.112.-P.346–352.

459. Wolff B., Maftouhi M.Q., Mateo-Montoya A., Sahel J.A., Mauget-Faysse M. Outer retinal cysts in age-related macular degeneration // ActaOphthalmol. -2011.- Vol.89.-N.6.-P.e496–e499.

460. Wong C.W., Wong T.Y., Cheung C.M. Polypoidal choroidal vasculopathy in Asians // J Clin Med.- 2015.- Vol. 4.-N.5.-P.782–821.

461. Wong R.L., Lai T.Y. Polypoidal choroidal vasculopathy: an update on therapeutic approaches // J Opthalmic Vis Res.- 2013.-Vol.8.-P.359–371.

462. Wong T.Y., Liew G., Mitchell P. Clinical update: new treatments for age-related macular degeneration // Lancet. - 2007.- Vol.-370.-N.9583.-P.204–206.

463. Wong W., Xinyi S., Xiang L., Chui M., Ronald K., Ching-Yu C,, Tien Yin W. Global prevalence of age-related macular degeneration and disease burden projection for 2020 and 2040: a systematic review and meta-analysis // Lancet Glob Health. -2014.-Vol.2.-N.2.-P.106–16

464. Wu E., Palmer N., Tian Z., et al. Comprehensive dissection of PDGF-PDGFR signaling pathways in PDGFR genetically defined cells. // PLoS One.- 2008.-Vol.3.-N.11.-e3794.

465. Wu L., Martínez-Castellanos M.A., Quiroz-Mercado H., et al. Pan American Collaborative Retina Group (PACORES) Twelve-month safety of intravitreal injections of bevacizumab (Avastin): results of the Pan-American Collaborative Retina Study Group (PACORES) // Graefes Arch Clin Exp Ophthalmol.-2008.-Vol.246.-P.81–87.

466. Wu Z., et al., Optical coherence tomography-defined changes preceding the development of drusen-associated atrophy in age-related macular degeneration. Ophthalmology, 2014. 121(12): p. 2415-22.

467. Wu Z., Zhou P., Li X., et al. Structural characterization of a recombinant fusion protein by instrumental analysis and molecular modeling // PLoS One.- 2013.-Vol.8.-N.3.-e57642.

468. Wykoff C.C., Brown D.M., Maldonado M.E., Croft D.E. Aflibercept treatment for patients with exudative age-related macular degeneration who were incomplete responders to multiple ranibizumab injections (TURF trial) // Br J Ophthalmol. – 2014.- Vol.98.- N.7.-P.951–955.

469. Wykoff C.C., Croft D.E., Brown D.M., et al. Prospective Trial of Treat-and-Ex- tend versus Monthly Dosing for Neovascular Age-Related Macular Degeneration: TREX-AMD 1-Year Results // Ophthalmology-. 2015.-Vol.122.-P.2514-2522.

470. Xu D., Davila J.P., Rahimi M., et al. Long-term progression of type 1 neovascularization in age-related macular degeneration using optical coherence tomography angiography// Am J Oph- thalmol .-2017.-Vol.187.-P.10–20.

471. Yamagishi T., Koizumi H., Yamazaki T., Kinoshita S. Changes in fundus autofluorescence after treatments for polypoidal choroidal vasculopathy // Br JOphthalmol. – 2014.- Vol.98.-N.6.- P.780–784.

472. Yamamoto A., Okada A.A., Kano M., et al. One-Year results of intravitreal aflibercept for polypoidal choroidal vasculopathy // Ophthalmology.- 2015.- Vol.122.-N.9.-P.1866–1872.

473. Yang S., Zhao J., Sun X. Resistance to anti-VEGF therapy in neovascular age-related macular degeneration: a comprehensive review // Drug design, development and therapy. – 2016.- Vol. 10.-P.1857-1867.

474. Yannuzzi L.A., Ciardella A., Spaide R.F., et al. The expanding clinical spectrum of idiopathic polypoidal choroidal vasculopathy // Arch Ophthalmol.- 1997.-Vol.115.-N.4.-478–485.

475. Yannuzzi L.A., Freund K.B., Takahashi B.S. Review of retinal angiomatous proliferation or type 3 neovascularization. Retina. // 2008.- Vol.28.-N.3.-P.375–384.

476. Yannuzzi L.A., Sorensen J., Spaide R.F., et al. Idiopathic polypoidal choroidal vasculopathy // Retina.- 1990.- Vol.10.-N.1.-P.1–8.

477. Yazdi M.H., Faramarzi M.A., Nikfar S., Falavarjani K.G., Abdollahi M. Ranibizumab and aflibercept for the treatment of wet age-related macular degeneration // Expert OpinBiolTher.- 2015.- Vol.15.-N.9.-P.1349–1358.

478. Yeo J.H., Marcus S., Murphy R.P. Retinal pig- ment epithelial tears. Patterns and prognosis// Ophthalmology.- 1988.-Vol.95.-P.8–13. Gelisken F., Inhoffen W., Partsch M., Schneider U., Kreissig I. Retinal pigment epithelial tear after photodynamic therapy for choroidal neovascularization // Am J Ophthalmol.- 2001.-Vol. 131.-P.518–520.

479. Ying G.S., Huang J., Maguire M.G., et al. Comparison of Age-related Macular Degeneration Treatments Trials Research Group Baseline predictors for one-year visual outcomes with ranibizumab or bevacizumab for neovascular age-related macular degeneration // Ophthalmology. -2013.-Vol.120.- N.1.-P.122–129.

480. Yonekawa Y., Andreoli C., Miller J.B., et al. Conversion to aflibercept for chronic refractory or recurrent neovascular age-related macular degeneration // Am J Ophthalmol.-2013.- Vol.156.-N.1.-P.29–35.

481. Yu J.J., Agrón E., Clemons T.E., et al. Natural History of Drusenoid Pigment Epithelial Detachment Associated with Age-Related Macular Degeneration: Age-Related Eye Disease Study 2 Report No. 17 // Ophthalmology.- 2019.-Vol.126.-N.2.-P.261-273.

482. Yu Y., Bhangale T.R., Fagerness J., et al. Common variants near FRK/COL10A1 and VEGFA are associated with advanced agerelated macular degeneration // Hum Mol Genet.- 2011.-Vol.20.-P.3699-709.

483. Zayit-Soudry S., Moroz I., Loewenstein A. Retinal pigment epithelial detachment // Surv. Ophthalmol.- 2007.-Vol.52.-P.227–243.

484. Zhang M., Yu D., Yang C., et al. The pharmacology study of a new recombinant human VEGF receptor-fc fusion protein on experimental choroidal neovascularization // Pharm Res.- 2009.- Vol.26.- N.1- P.204–210.

485. Zhao L., Grob S., Avery R., Kimura A., Pieramici D., Lee J., et al. Common variant in VEGFA and response to anti-VEGF therapy for neovascular age-related macular degeneration // Curr Mol Med. – 2013.-Vol.136.-P.929–934.

486. Zinkernagel M.S., Wolf S., Ebneter A. Fluctuations in Pigment Epithelial Detachment and Retinal Fluid Using a Bimonthly Treatment Regimen with Aflibercept for Neovascular Age-Related Macular Degeneration // Ophthalmologica. – 2016.-Vol.235.-N.1.-42-48.

487. Zweifel S.A., Engelbert M., Laud K., Margolis R., Spaide R.F., Freund K.B. Outer retinal tubulation: a novel optical coherence tomography finding // Arch Ophthalmol. - 2009.-Vol.127.-N.12.-P.1596–1602.