ФЕДЕРАЛЬНОЕ ГОСУДАРСТВЕННОЕ БЮДЖЕТНОЕ НАУЧНОЕ УЧРЕЖДЕНИЕ «НАУЧНО-ИССЛЕДОВАТЕЛЬСКИЙ ИНСТИТУТ ГЛАЗНЫХ БОЛЕЗНЕЙ»

на правах рукописи

МИРОШНИК НАТАЛЬЯ ВИКТОРОВНА

ОЦЕНКА СТРУКТУРЫ СТЕКЛОВИДНОГО ТЕЛА ПРИ АСТЕРОИДНОМ ГИАЛОЗЕ

3.1.5. — офтальмология

ДИССЕРТАЦИЯ
НА СОИСКАНИЕ УЧЕНОЙ СТЕПЕНИ
КАНДИДАТА МЕДИЦИНСКИХ НАУК

Научный руководитель:
доктор медицинских наук
С.И. Харлап

Москва — 2022 г.

ОГЛАВЛЕНИЕ

СПИСОК СОКРАЩЕНИЙ 4

ВВЕДЕНИЕ 5

Глава I. ОБЗОР ЛИТЕРАТУРЫ 14

1.1. Стекловидное тело. Анатомия, физиология и морфология 14

1.2. Астероидный гиалоз: история вопроса, эпидемиология, этиология, патогенез 22

1.3. Клиническое и инструментальное исследование стекловидного тела при астероидном гиалозе 31

1.4. Заключение 34

Глава II. МАТЕРИАЛ И МЕТОДЫ ИССЛЕДОВАНИЯ 36

2.1. Ультразвуковые методы исследования стекловидного тела 36

2.1.1. Характеристика клинического материала по результатам диагностического цифрового ультразвукового исследования 36

2.1.2. Тактика проведения диагностического цифрового ультразвукового анализа стекловидного тела 38

2.2. Исследование образцов стекловидного тела методом сканирующей электронной микроскопии 41

2.2.1. Общая характеристика клинического материала 41

2.2.2. Подготовка образцов к сканирующей электронной микроскопии 42

Глава III. РЕЗУЛЬТАТЫ ИССЛЕДОВАНИЯ 44

3.1. Результаты цифрового акустического исследования 44

3.1.1. Общие положения клинической оценки группы исследуемых пациентов с астероидным гиалозом 44

3.1.2. Варианты распределения астероидных включений при отсутствии коллапса стекловидного тела 45

3.1.3. Варианты распределения астероидных включений при коллапсе стекловидного тела **55**
3.1.4. Варианты распределения единичных астероидных включений **57**
3.1.5. Виды объемного акустического пространственного анализа стекловидного тела **59**
3.2. Результаты сканирующей электронной микроскопии образцов стекловидного тела с астероидным гиалозом **65**
3.3. Минеральный компонент стекловидного тела при астероидном гиалозе **75**
ЗАКЛЮЧЕНИЕ **82**
ВЫВОДЫ **84**
ПРАКТИЧЕСКИЕ РЕКОМЕНДАЦИИ **86**
СПИСОК ЛИТЕРАТУРЫ **87**

Список специальных сокращений, обозначений и терминов:

УЗ — ультразвук, ультразвуковой

СТ — стекловидное тело

АТ — астероидные тельца

2D — двухмерный режим

3D — трехмерный режим

ДЗН — диск зрительного нерва

ЗН — зрительный нерв

МЗ — макулярная зона

ПГМ — передняя гиалоидная мембрана

ЗГМ — задняя гиалоидная мембрана

ВПМ — внутренняя пограничная мембрана

ЗОСТ — задняя отслойка стекловидного тела

СЭМ — сканирующая электронная микроскопия

ДКФД — дикальциевый фосфат дигидрат

ВВЕДЕНИЕ

Актуальность темы и степень ее разработанности

Астероидный гиалоз (АГ) — особая форма дегенеративных изменений стекловидного тела (СТ) неизвестной этиологии. Морфологические изменения проявляются развитием специфических деформаций СТ, связанных с появлением в его коллагеновом каркасе минеральных отложений — астероидных телец (АТ) [71–84, 86–88, 90, 93–95, 100–101, 121, 131, 142, 147].

Процесс образования АТ и их состав, несмотря на длительный период изучения АГ, до настоящего времени в полной мере не прояснен [86, 88, 90, 93–95, 97–101, 105–108, 112, 118, 131, 135, 139, 142–143, 147].

Обращает на себя внимание тот факт, что практически все исследователи, изучавшие вопросы распространенности, расовой и возрастной предрасположенности, патогенеза и морфологического состояния СТ при АГ, а также его взаимосвязи с системными заболеваниями человеческого организма отмечали, что образование АТ происходит в структурно «здоровом» СТ [18, 20, 31, 68–84, 87, 93–95, 97–99, 106, 108, 118, 135].

Предпринятые в последние три десятилетия исследования этой нозологии были в основном сосредоточены на изучении структуры, элементного и биохимического состава самих включений (астероидных телец) [86, 90, 93, 97, 118, 134, 137, 142]. В этом направлении был достигнут определенный прогресс, однако точные причины развития астероидного гиалоза до сих пор неизвестны.

На сегодняшний день накоплен определенный опыт осуществления морфологических исследований структуры СТ. Как правило, он основан на изучении биопсийного или аутопсийного материала с использованием импрегнационных методик, контрастирования рентгеноконтрасными веществами [6, 12, 14, 16, 22–26, 33, 44, 63, 72, 82, 91, 109–110, 118, 121, 127–129, 133, 136, 144–146].

Однако использование стандартных методов подготовки и структурного анализа высокогидратированных объектов, к которым относится и СТ, может

сопровождаться возникновением значительных деформационных артефактов, затрудняющих полноценную расшифровка их строения.

Для более точной оценки структуры СТ и понимания процессов, приведших к возникновению такого состояния как АГ, и возможно, играющих роль в формировании других патологических изменений СТ необходимо дальнейшее изучение структуры гиалоидных элементов с применением новых способов и методов исследования.

В повседневной офтальмологической практике ультразвуковое (УЗ) исследование является одной из основных и наиболее эффективных диагностических методик. Особенно оно востребовано, когда необходимо оценить степень патологических морфологических изменений внутриглазных структур [1–5, 18–21, 26, 28–32, 39, 41–42, 46–62, 64–69, 73–80, 89, 92, 102, 116, 122–130, 140].

В настоящее время нет альтернативного УЗ анализу способа прижизненно проанализировать пространственные изменения в стекловидной камере, а такая информация необходима для клинической оценки состояния СТ и внутренних оболочек глаза.

Возможности современного цифрового УЗ сканирования в офтальмологии широко освещены в современной отечественной и иностранной специальной литературе [1–5, 7–9, 19–26, 39, 48, 58–62, 64 , 67–69, 73–80, 84, 86–89, 92, 102, 119, 130].

По мнению ряда специалистов, «…многоцелевое оборудование с высокочастотными преобразователями оптимально подходит для визуализации глаза» [79] — т.е. наши коллеги за рубежом рекомендуют широкое внедрение цифрового В-сканирования в практику рентгенологической диагностической службы и службы скорой помощи [41, 70, 79, 89].

Мнение отечественных специалистов в этом вопросе не однозначно. Но и в Российской Федерации был проведен ряд исследований по использованию возможностей цифровой 3D реконструкции и пространственного анализа глаза и тканей орбиты, что позволило сделать доступным для клинического

использования ряд топографических и морфологических характеристик глазных структур [1–5, 19–21, 28, 31, 48].

Известно, что СТ в условно нормальном клиническом состоянии оптически и акустически прозрачно. В повседневной практике при исследовании глаза в проходящем свете в первую очередь отмечают прозрачность и целостность гиалоидных трактов. По образному выражению J. Sebag: «…Изображение стекловидного тела — это анализ того, что преднамеренно невидимо…» [126]. Из вышесказанного следует, что при помощи даже современных методов клинического анализа, весьма затруднительно адекватно оценить морфологическое состояние СТ. По этой причине создание диагностического способа, способного прижизненно отобразить пространственную структуру СТ, представляется своевременным и необходимым.

Считается, что A. Oksala был первым, кто стал использовать диагностическое УЗ изображение для выявления патологических изменений СТ. Им были проанализированы прижизненные, так называемые возрастные акустические изменения СТ [111]. Позднее были продемонстрированы УЗ изображения и других патологических изменений, связанных с процессами дезорганизации СТ. Например, диагностика и получение УЗ изображений при таких патологических изменениях, как ЗОСТ, витреошизисе, исходах интра- и ретровитреального кровоизлияний, а также различных проявлений диабетической пролиферативной витреоретинопатии и АГ [7, 8, 11, 26, 41, 56, 67, 79, 90, 101, 128, 132].

Результаты предшествующих исследований, проводившихся на протяжении последних шести десятилетий, указывают на реалистичную возможность создания диагностического изображения изменений СТ с помощью УЗ цифрового диагностического исследования. В настоящее время, отдельные его элементы используются в основном для фиксации и регистрации проявлений деформации измененных гиалоидных трактов и ЗОСТ [4, 7, 28–32, 41, 50–61, 67, 74, 78–80, 84, 87, 89].

Цифровое УЗ исследование широко используется в последние годы. Результаты, полученные С.Э. Аветисовым и С.И. Харлапом [2–5], И.Ю. Насниковой с соавт. [28–30], Д.В. Анджеловой [8] и В.В. Нероевым с соавт. [31–32] и другими исследователями, продемонстрировали его высокую информативность и универсальность практического применения в изучении различных структур органа зрения. К.С. Аветисов использовал данные цифрового УЗ исследования для создания акустической модели хрусталика [1], а О.В. Эксаренко применила его для оценки состояния орбитальных тканей при саркоидозе [69]. Метод 3D реконструкции был применен А.Р. Салиховой при определении различных форм морфологических деформаций глаза при его врожденных изменениях [39], а Т.А. Щеголева использовала его при изучении пространственных характеристик и изменений СТ [67].

Плоскостное цифровое УЗ изображение включает в площадь сканирования практически все глазное яблоко и часть окружающих его тканей. С его помощью стало возможно проанализировать «полноценный» срез всего глазного яблока, что позволяет оценивать его взаимоотношение с большинством орбитальных структур. Таким образом, есть возможность воспроизвести четкий контур и форму той или иной пространственной проекции глаза, используя при этом морфологические пространственные и функциональные критерии.

Современные цифровые диагностические УЗ системы оснащены специальными программами для реконструкции изображений, что позволяет оценивать не только отдельный «срез», но и дает возможность пространственно визуализировать изменения СТ. Такая возможность адекватно оценивать состояние всего объема СТ представляется весьма целесообразной, так как это может помочь адекватно оценить изменения, происходящие в стекловидной камере, и контролировать их динамику во времени [28, 48, 70, 79, 89].

J. Sebag считал, что АГ является одной из тех нозологических форм, при изучении которой, по результатам УЗ исследования, изменения СТ можно легко выявить и рассмотреть. По его мнению, при изучении акустического изображения в В-режиме серой шкалы, изменения представляются «…наиболее

понятными» [128]. На стандартном УЗ изображении в В-режиме эти включения воспроизводятся как эхопозитивные элементы округлой формы различного размера. Такая кажущаяся простота оценки морфологических проявлений по результатам стандартного УЗ изображения представляется несколько преждевременной. При помощи УЗ исследования в В-режиме серой шкалы, с использованием широты обзора поля сканирования в пределах 45º или 60º, не удается пространственно адекватно проанализировать те или иные изменения СТ. При таком подходе весьма затруднительно одновременно осмотреть весь объем имеющихся в СТ изменений и оценить их возможную связь с хрусталиком, плоской частью цилиарного тела или внутренней поверхностью стекловидной камеры глаза. Использование цифрового УЗ сканирования позволяет осуществлять пространственную реконструкцию глаза и стекловидного тела, а также проводить их одновременный или последовательный мультипланарный анализ.

Перспективы фундаментальных исследований, направленных на изучение изменений СТ при АГ, могут быть связаны с анализом особенностей формирования и химического состава комплексов АТ.

Оптимальным методом изучения СТ, позволяющим сочетать топографические наблюдения с минимальными искажениями структуры гиалоидных компонентов, является сканирующая электронная микроскопия (СЭМ) в режиме низкого вакуума. Апробированный в данном исследовании оригинальный способ пробоподготовки образцов СТ ограничивает искажения на уровне его тонкой структуры и обеспечивает возможность оценки морфологических изменений гиалоидных структурных элементов СТ.

При этом АТ можно рассматривать как маркеры сложно визуализируемых структур СТ. Суммарное УЗ изображение отдельных минеральных отложений может быть использовано для создания общей 3D модели УЗ изображения СТ с последовательным представлением отдельных компонентов пространственной модели [2, 5, 26, 28, 30, 49, 73–74, 78, 80, 84, 87, 89].

Таким образом, акустически плотные минеральные включения, образующиеся в стекловидном теле по различным, предположительно эндогенным причинам, могут быть использованы в качестве естественного пространственного маркера — аналогично рентгеноконтрастному веществу при проведении копьютерной томографии. Интерпретация топографического положения отдельных элементов макроструктуры всего условно нормального СТ позволит определить границы нормы, относительно которой в последующем можно будет отталкиваться в оценке патологически измененных гиалоидных элементов.

Целью настоящей работы является оценка структуры стекловидного тела при астероидном гиалозе при помощи цифрового акустического исследования и сканирующей электронной микроскопии в режиме низкого вакуума.

Для достижения данной цели были поставлены следующие **задачи:**

1. Разработать алгоритм пространственного УЗ исследования стекловидного тела и создать акустическое изображение её цифровой пространственной 3D модели с последующим мультипланарным пространственным анализом;
2. По результатам анализа диагностической пространственной 3D УЗ модели стекловидного тела рассмотреть возможные варианты изображения пространственных изменений его структуры при астероидном гиалозе, а также изучить особенности «проявляемости» диагностического рисунка гиалоидных элементов;
3. Разработать способ пробоподготовки образцов стекловидного тела для проведения его ультраструктурного анализа с помощью сканирующей электронной микроскопии в режиме низкого вакуума;
4. Проанализировать строение вещества стекловидного тела при астероидном гиалозе и его элементный состав.

Научная новизна

1. Впервые проведена пространственная оценка стекловидного тела при астероидном гиалозе на достаточном клиническом материале с помощью цифрового УЗ сканирования.

2. Разработан алгоритм создания пространственной 3D модели глаза. Полученные варианты изображения могут быть представлены в виде объемной виртуальной модели стекловидной камеры глаза.

3. На основании алгоритма создания пространственной 3D модели описаны часто встречающиеся признаки деструкции гиалоидных трактов при астероидном гиалозе.

4. Разработан способ максимально щадящей подготовки образцов стекловидного тела для исследования методом СЭМ в низком вакууме.

5. Впервые предложено ранжирование различных структур стекловидного тела, доступных для наблюдения после подготовки образцов методом СЭМ.

6. Получены данные о составе и структуре астероидных телец, основой которых является радиально-лучистый агрегат игольчатых кристаллов фосфата кальция и заполняющий интерстиции матрикс из органических соединений.

Теоретическая и практическая значимость работы

1. Разработана и клинически апробирована методика УЗ акустического анализа состояния стекловидного тела при АГ, позволяющая прижизненно анализировать пространственные изменения в стекловидной камере.

2. На основании разработанного алгоритма цифрового диагностического УЗ исследования глаза определены часто встречающиеся признаки деструкции гиалоидных трактов при астероидном гиалозе, которые могут найти применение в офтальмологической практике.

3. Разработан и апробирован оригинальный алгоритм пробоподготовки образцов стекловидного тела, обеспечивающий сохранение

его нативной структуры, что позволяет без искажений анализировать состав и строение астероидных телец.

Методология и методы диссертационного исследования

Методологической основой диссертационной работы послужил комплекс методов научного познания. Диссертация выполнена в соответствии с принципами научных исследований, в дизайне ретроспективного, проспективного и одномоментного открытого сравнительного исследования с использованием инструментальных, клинических, аналитических и статистических методов.

Основные положения, выносимые на защиту

1. Цифровое пространственное 3D УЗ исследование может стать «методом выбора» для анализа структурных изменений стекловидного тела и пространственных деформаций внутренних элементов глаза, связанных с различными патологическими состояниями.
2. Последовательный анализ морфологических и топографических параметров объемного изображения глаза и стекловидной камеры необходим для определения вида и степени выраженности патологических изменений гиалоидных трактов при астероидном гиалозе.
3. СЭМ в режиме низкого вакуума вместе с оригинальным способом пробоподготовки подходит для изучения строения и состава стекловидного тела при астероидном гиалозе.
4. Структурообразующей единицей АТ является радиально-лучистый агрегат игольчатых кристаллов фосфата кальция и заполняющий интерстиции матрикс из органических соединений.
5. Сформированные АТ обнаружены не во всем объеме стекловидного тела, а лишь в зонах с обособленными биохимическими условиями — внутри белковых каналов.

Степень достоверности и апробация результатов

Достоверность проведенных исследований и их результатов определяется достаточным и репрезентативным объемом материала. В работе использованы современные методы исследования, выполняемые в стандартизированных условиях. Анализ результатов исследования и обработка данных проведены с применением современных методов сбора и обработки научных данных.

Основные положения диссертации были озвучены на научно-практической конференции с международным участием «Сканирующая электронная микроскопия в медицине, биологии и микробиологии» (г. Москва, 5 апреля 2018 г.).

Личный вклад автора в проведенное исследование

Личный вклад автора состоит в непосредственном участии в подготовке, планировании и проведении УЗ исследований, апробации результатов, подготовке публикаций и докладов по теме диссертационной работы. Обработка и интерпретация полученных результатов выполнена лично автором.

Внедрение результатов работы

Результаты работы внедрены в практику ФГБНУ НИИГБ и включены в учебные программы преподавания на кафедре глазных болезней ПМГМУ им. И.М. Сеченова.

Публикации. По теме диссертации было опубликовано 6 печатных работ в журналах, входящих в перечень ведущих рецензируемых журналов и изданий, рекомендованных ВАК.

Структура и объем диссертации

Диссертация изложена на 100 страницах машинописного текста и состоит из введения, обзора литературы, методов и материалов, глав собственных исследований, заключения, выводов, практических рекомендаций и списка литературы, включающего 66 отечественных и 81 зарубежных источников. Работа иллюстрирована 35 рисунками и 3 таблицами.

ГЛАВА I. ОБЗОР ЛИТЕРАТУРЫ

Базовое понимание морфологической структуры СТ является основой предположений о возможном развитии тех или иных его пространственных изменений.

В данной главе обсуждаются морфология СТ, строение его отдельных структурных элементов и возможность интерпретации отложения АТ в гиалоидных элементах. При АГ эти структуры становятся более различимыми и их можно более подробно охарактеризовать, используя проявление и топографию распределения АТ.

1.1. АНАТОМИЯ, ФИЗИОЛОГИЯ И МОРФОЛОГИЯ СТЕКЛОВИДНОГО ТЕЛА

Стекловидное тело является важной внутриглазной структурой, которая занимает 65% объема глазного яблока. СТ человека представляет собой близкую к сферической форме прозрачную структуру, объем которой около 4,5 мл. Оно располагается в стекловидной камере, прилегая к сетчатке, плоской части цилиарного тела и хрусталику [14, 24].

Стекловидный гель составляет основную часть СТ и представляет собой практически бесклеточный, высокогидратированный (> 98% воды) внеклеточный матрикс. Структура геля поддерживается разбавленной сетью тонких неразветвленных гетеротипичных по составу коллагеновых фибрилл. Гликозаминогликан является основным компонентом, который заполняет пространство между этими коллагеновыми фибриллами. СТ обычно является бесклеточным, за исключением кортекса и базального СТ. Обе эти структуры содержат низкую концентрацию клеток, называемых гиалоцитами [72].

Был определен ряд анатомических областей, включая центральное стекловидное тело, базальное СТ и кортекс СТ (рис. 1).

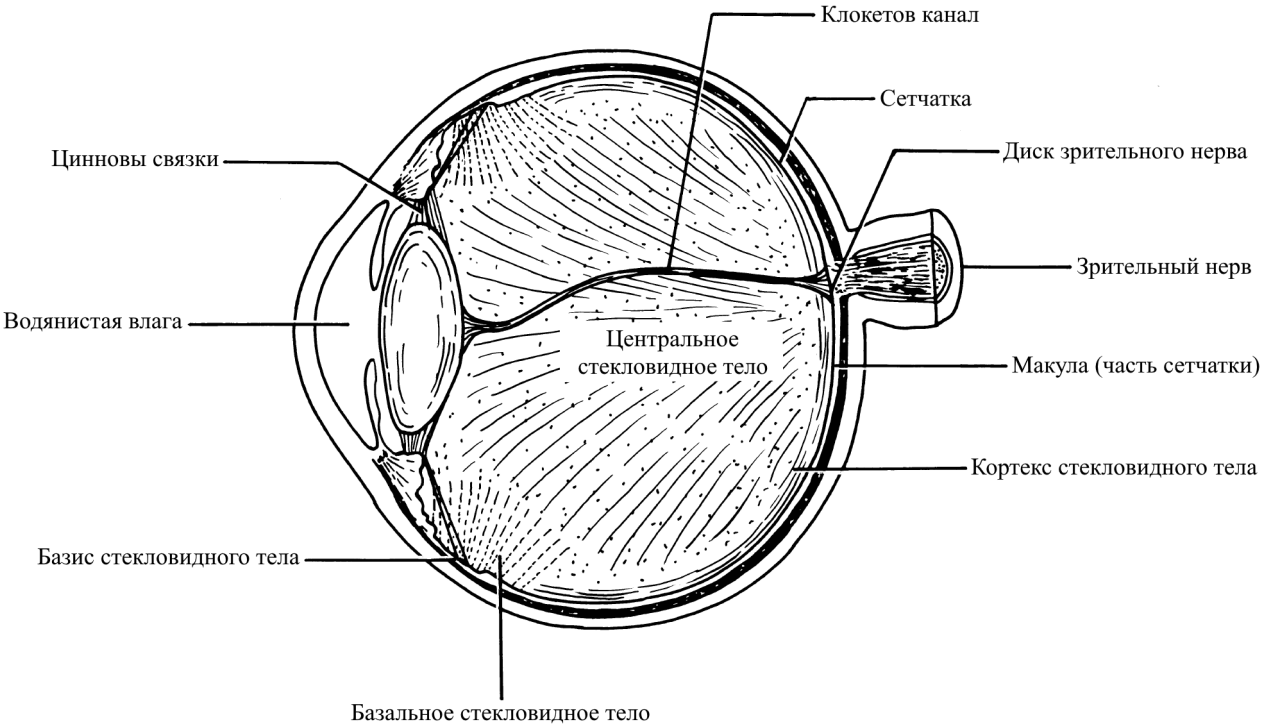

Рис. 1. Схематическое отображение ориентации гетеротипичных коллагеновых фибрилл в проекции пространства стекловидного геля по P. N. Bishop [72].

Центральное СТ составляет основную его массу. Оно включает Клокетов канал, проходящий от ДЗН до хрусталика и содержащий у плода гиалоидную артерию, являясь по сути остатком эмбриональной гиалоидной сосудистой системы. Внутри центрального стекловидного тела коллагеновые фибриллы находятся в низкой концентрации и имеют тенденцию проходить в переднезаднем направлении с фибриллами, вставляемыми спереди в основание стекловидного тела и сзади в кору стекловидного тела [72, 121, 129].

По мнению G. Eisner, СТ сформировано структурными элементами — *трактами*, которые проходят в переднезаднем направлении через стекловидный гель. Sebag и Balazs позднее показали, что эти тракты представляют собой пучки коллагеновых фибрилл [122]. По гистологическому строению они представляют собой тонкие эластичные коллагеновые волокна. В физиологических условиях они проявляют некую механическую прочность [83].

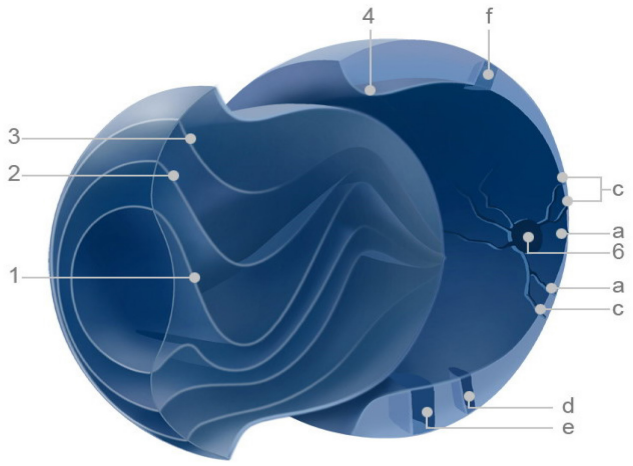

Рис. 2. Схематическое отображение структуры СТ по G. Eisner [83]. *Гиалоидные тракты*: 1) ретролентальный (гиалоидный) тракт; 2) передний цилиарный (венечный) тракт; 3) задний цилиарный (срединный) тракт; 4) преретинальный тракт, расположенный по периферии. *Лакуны*: a) премакулярная лакуна; b) препапиллярная лакуна; c) преваскулярные лакуны; d) экваториальные дегенерации; e) периферические рубцы.

Выделяют следующие структурные элементы СТ (рис. 2):

а) *преретинальный тракт*, расположенный по периферии;

б) *задний цилиарный* (срединный) тракт;

в) *передний цилиарный* (венечный) тракт;

г) *ретролентальный* (гиалоидный) тракт.

Тракты берут начало от определенных зон, которые расположены у основания СТ по окружности связки *Wieger* в проекции цилиарного тела и передней области сетчатки. В этом месте определяется плотное соединение СТ с цилиарным эпителием. Отсюда тракты распространяются по направлению к ДЗН и МЗ [34].

Передний и задний цилиарные тракты начинаются от ПГМ, вплетаясь в ее основание. Они обеспечивают относительно стабильное положение переднего отдела СТ при движении глазного яблока. Все тракты, кроме преретинального, очень подвижны и складчаты; в вертикальном положении S-изогнуты, скручены и несколько смещены вокруг своей оси. Подобное строение лучше проявляется в горизонтальном положении.

А.И. Горбань считал, что на все биомеханические процессы в неизмененном СТ может влиять различный удельный вес гиалоидных трактов. Это может быть обусловлено тем, что в центре стекловидного тела расположены концентрические пластины, являющиеся более тяжелой частью оформленного СТ, а периферические слои — более легкой [16]. За счет хорошей адгезии гиалоидных трактов между собой, СТ смещается вокруг своей оси. В течение первой половины жизни эластичная упругость каждого из них обуславливает плотное прилегание СТ к ВПМ сетчатки [16–17, 33–37, 51, 57, 81–82].

Базис СТ — его основание — представляет собой кольцевую зону, которая охватывает зубчатую линию, то есть соединение между сетчаткой и плоской частью цилиарного тела. У человека основание СТ проходит на 1,5-2 мм кпереди от зубчатой линии и кзади на 3–4 мм позади зубчатой линии. По данным М.Е. Бабича, ширина этого пояска составляет 2,5 мм [12]. Ширина ретинального компонента основания СТ может увеличиваться с возрастом, а его задняя граница имеет тенденцию становиться нерегулярной. Базальная часть СТ характеризуется наличием плотных пучков коллагеновых фибрилл, которые очень прочно прикрепляются к сетчатке и к непигментированному цилиарному эпителию плоской части цилиарного тела [6, 9, 12, 14, 16–17, 24–25, 35–37, 42, 44, 63, 81–83, 110, 113].

Эти особенности пространственной структуры СТ становятся более различимыми при АГ и их можно охарактеризовать по морфологическому распределению АТ.

Кортекс СТ — это тонкий слой стекловидного геля, который окружает центральное СТ и отличается от него по ориентации его коллагеновых фибрилл. Он имеет более высокую концентрацию коллагена, чем центральное СТ (рис. 1). Кортекс состоит из клеток — гиалоцитов, которые принимают участие в синтезе гиалуроновой кислоты и ретикулина — предшественника коллагена. Выделяют передний и задний кортекс. Передний стекловидный кортекс проходит между плоской частью цилиарного тела и хрусталиком и примыкает к

пояску, находясь в прямом контакте с водянистой влагой. На его передней поверхности имеется углубление — *fossa patellaris*. Это место соответствует области прилегания задней поверхности хрусталика. Края данного углубления образуют низкий вал и на протяжении его экваториальной части соединяются связкой *Wieger* (*lig. hyaloideocapsulare*) с задней капсулой хрусталика. В физиологических условиях между хрусталиком и СТ определяется узкое щелевидное пространство, обозначаемое как захрусталиковое пространство (*spatium Berger*). Задний кортекс прикреплен к внутренней поверхности сетчатки позади задней границы основания СТ. Он отсутствует на ДЗН и истончен на макуле. Коллагеновые фибриллы заднего кортекса ориентированы в направлении, параллельном поверхности сетчатки, и прикреплены к ВПМ [12,14,16,72].

Зона поверхности уплотненного СТ кпереди от зубчатой линии определяется как *передняя*, а в области ее контакта с сетчаткой (кзади от зубчатой линии), как *задняя гиалоидная мембрана* [14, 17, 24–26, 41, 81].

По M. Salzmann, эти структуры обозначаются как *передний* и *задний пограничные слои* [17]. Такое разделение удобно и клинически оправдано. При изменениях структуры СТ и анатомических взаимодействий с сетчаткой часто возникает множество клинически важных осложнений. ПГМ разделяется на ретролентальную и зонулярную области. Границей между ними служит связка *Wieger* (*lig. hyaloideocapsulare*), которая идет от мембраны к задней капсуле хрусталика. От зонулярной части ПГМ берут начало задний и передний цилиарные тракты стекловидного тела (рис. 2). ПГМ представляет собой внешнюю переднюю часть оболочки СТ, простирающуюся до экватора [9, 12, 14, 18, 25–26, 42, 63, 82, 110, 113, 121, 146].

Задняя гиалоидная мембрана отличается от других мест кортекса СТ. В области основания СТ пучки коллагеновых волокон расположены более густо и постепенно истончаются кзади. При изучении локальных процессов, приводящих к морфологическим нарушениям макроструктуры ЗГМ, было обнаружено, что их появление является феноменом, связанным с возрастом. В

корковом слое СТ в проекции ЗГМ находятся так называемые оптически пустые пространства, которые G. Eisner обозначил «люками» (рис. 2) [24–26, 83].

Образование этих пространств происходит в период формирования вторичного СТ элементами внутренней поверхности сетчатки. Неровности сетчатки располагаются преимущественно в области ДЗН, МЗ и в местах прохождении крупных сосудистых стволов и их перекрестов, а также в местах аномалий развития и дистрофических изменений. Так называемые *люки*, или *лакуны*, проходят сквозь преретинальный тракт СТ. Наличие в оформленном СТ узких продолговатых зон разряжения в виде каналов и «цистерн», было отмечено и J.G. Worst [144–146].

Топографически в СТ выделяют три зоны:

1) передняя часть — pars retrolentalis;

2) цилиарная часть — pars ciliaris;

3) задняя часть — pars posterior [12, 14, 17, 35–37, 42, 44].

Не смотря на то, что такое деление может быть полезно при характеристике и пространственной локализации возникающих изменений, оно не позволяет получить полную информацию об особенностях строения СТ. В 1949 г. S. Duke-Elder и H. Davson выделили в СТ заднюю, периферическую и центральную области [82]. В физиологических условиях фиксация СТ внутри стекловидной камеры осуществляется в этих анатомических областях. Большую часть жизни человека СТ находится относительно действия силы притяжения. При вертикальном положении тела — в продольном положении, при положении лежа на спине — основанием (базисом) вверх. В процессе эволюции структура СТ адаптировалась к постоянным изменениям пространственного положения [82–83].

Таким образом, в зависимости от положения человека может меняться взаимная ориентация элементов СТ (рис. 2). По мнению некоторых авторов, средние тракты расположены воронкообразно, хотя их расположение напоминает скорее веретенообразную слоистую структуру, которая смещается по оси. Одно из оснований этой структуры находится в области задней капсулы

хрусталика, другое — в области ДЗН и МЗ.

Для того чтобы разработать новые методы прижизненной оценки состояния структуры СТ важно понять клиническое значение изменений СТ при том или ином патологическом состоянии. Это необходимо для определения возможности лечения ряда заболеваний человеческого глаза, и того, как это может меняться при старении. Кроме того, было установлено, что структура гетеротипичных коллагеновых фибрилл имеет важное значение для понимания строения геля и то, что возрастное разжижение СТ тесно связано с процессом агрегации коллагеновых фибрилл [72].

Стекловидный гель человека с возрастом постепенно разжижается (рис. 3). В 1982 г. Balazs и Denlinger в большом исследовании аутопсированного материала получили доказательства разжижения СТ в возрасте 4 лет, и к тому времени, когда глаз достигает взрослого размера (возраст 14–18 лет), признаки разжижения наблюдались приблизительно у 20%. После 40 лет наблюдается постоянное усиление разжижения СТ (связанное с уменьшением объема геля), а в возрасте 80–90 лет более половины СТ становится жидкой. Быстро прогрессирующее разжижение СТ также может быть связано с близорукостью [17, 66, 72, 124].

Механизмы разжижения СТ плохо изучены. Sebag и Balazs с помощью световой микроскопии СТ человека показали, что разжижение СТ первоначально происходит в карманах, которые затем сливаются. Этот процесс связан с появлением коллагеновых волокон, которые видны с помощью маломощной световой микроскопии в остаточном стекловидном геле. Концентрация гиалуроновой кислоты при этом одинакова как в разжиженном СТ, так и в стекловидном геле [72, 122, 128].

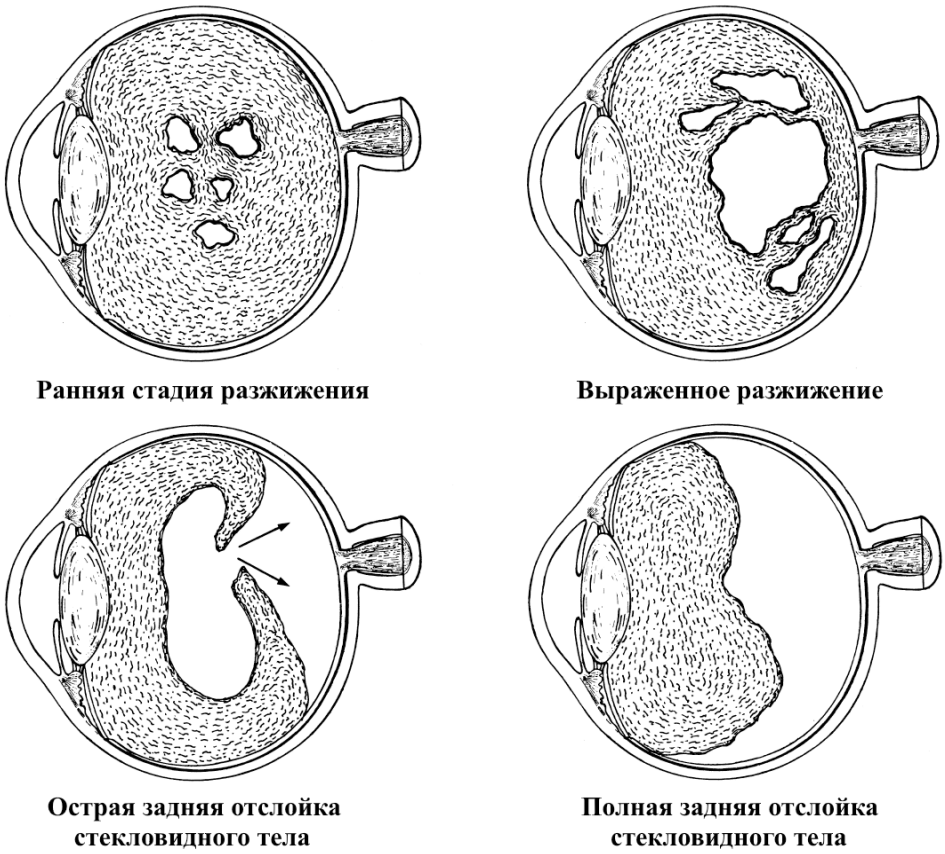

Рис. 3. Схематическое отображение возрастной дегенерации СТ по P.N. Bishop [72].

Одновременно с процессом разжижения стекловидного геля происходит ослабление адгезии витреоретинального интрефейса на границе между кортикальным стекловидным гелем и ВПМ. Таким образом, формируется локальный клинический синдром, называемый *задней отслойкой стекловидного тела*. ЗОСТ — это отделение кортикального стекловидного тела от ВПМ до задней границы основания СТ. Она не распространяется на основание СТ из-за неразрывной адгезии между СТ и сетчаткой в этой зоне (рис. 3). При ЗОСТ разжиженное центральное СТ прорывается через отверстие в заднем кортексе СТ (часто это область желтого пятна) и затем отслаивает коллабированный кортикальный гель от ВПМ. Коллабированный стекловидный гель затем поддается вперед, чтобы занять переднее положение в стекловидной камере. Со временем образуется комплекс состояний, приводящих к нарушению структуры СТ. Этот процесс играет ключевую роль при формировании осложнений, приводящих к значительному снижению зрения [9, 72].

1.2. АСТЕРОИДНЫЙ ГИАЛОЗ

Астероидный гиалоз (*asteroid hyalosis*) — особая форма дегенеративных изменений стекловидного тела неизвестной этиологии. Клинические изменения проявляются развитием множественных специфических морфологических деформаций, связанных с минеральными отложениями в коллагеновом каркасе гиалоидных структур СТ [86, 88, 90–95, 97–100, 105–110, 121–139, 142–147].

АГ, как отдельная нозологическая единица, стал широко известен в конце XIX века, когда в клиническую практику вошел способ изучения внутренней структуры глаза в проходящем свете при помощи офтальмоскопии. С тех пор он упоминался во многих специальных руководствах как доброкачественное дегенеративное состояние СТ [134, 137, 142, 147].

Доброкачественность АГ оценивается как с позиций отсутствия выраженных субъективных проявлений (жалоб), так и с позиции отсутствия явных структурных нарушений преломляющих сред глаза у изучаемых пациентов. Большинство специалистов, изучавших АГ, не могут связать его проявления с каким-либо явным этиологическим фактором. Они не считают ведущие проявления этого состояния самостоятельным заболеванием. Кроме того, у пациентов с АГ, несмотря на близость минеральных скоплений к радужной оболочке и цилиарному телу, отсутствуют клинические проявления, свидетельствующие о «раздражении» того или иного отдела сосудистой оболочки [75, 86, 93, 99, 106, 108].

В повседневной практической работе, во время исследования глаза в проходящем свете, ведущими параметрами оценки состояния СТ являются его прозрачность и целостность. При АГ в стекловидном теле отмечается наличие множества включений. При биомикроскопии эти отложения определяются в виде желтовато-белых блестящих частиц в СТ.

На стандартном диагностическом УЗ изображении эти включения воспроизводятся по всему стекловидному телу в виде множественных эхопозитивных (гиперэхогенных) элементов округлой формы и различного

размера, обладающих высокой акустической плотностью [79, 86, 88, 90–93, 97–99, 101, 108, 126, 131–132, 135, 147].

В специальной литературе на эту тему вышеоописанные отложения в гиалоидных трактах обозначаются как астероидные тельца (АТ). Строение АТ было исследовано в последние десятилетия с помощью электронной микроскопии. Используя трансмиссионную электронную микроскопию (ТЭМ) высокого разрешения, ультраструктура АТ была описана как миелиноподобная, многопластинчатая структура с послойной периодичностью от 4,6 до 8 нм [105, 134, 137]. Электронно-дифракционный структурный анализ показал, что электронно-плотные области, лежащие между пластинками, могут представлять собой кристаллы апатита кальция [105, 134, 137].

История вопроса. Benson в 1894 году был первым, кто точно описал и отличил астероидный гиалоз от synechisis scintillans. Поскольку стекловидные частицы напоминали «звезды в ясную ночь», он назвал состояние астероидным гиалитом *(asteroid hyalitis)*. Он считал, что такого рода проявления могут быть последствиями локального воспалительного процесса [99]. Впервые эти проявления были описаны Schmidt [137]. Существовавшее длительное время определение этого состояния, как *астероидного гиалита*, по мнению большинства исследователей, является неточным и не отражает истинного значения изменений, происходящих в СТ [99, 118].

Другие исторические определения этого состояния до второй половины XX века включали такие обозначения, как *болезнь Бенсона, астероидные частицы*, *«золотой дождь»* и *scintillation nivea* [90, 99].

A.H. Benson [99] предложил отличать картину подобных проявлений от состояния, обозначенного им как «*synchysis scintillans*», по следующим клиническим признакам:

а) изображение СТ при АГ напоминает картину «звезд на ясном ночном небе» («stars on a clear night»);

б) при АГ, в отличие от «synchysis scintillans», во время движения глаз и изменении положения гиалоидных трактов, отмечается одновременное

смещение этих включений и структурных элементов СТ;

в) при «synchysis scintillans» в спокойном, свободном положении пациента, частицы располагаются на так называемом пространственном дне стекловидной камеры [71, 98–99].

Другим патологическим проявлением, с которым при клиническом обследовании путают АГ, является *амилоидоз стекловидного тела*. Это заболевание сопровождается наличием зернистых или нитевидных по форме изменений (помутнений) в центральной части стекловидной камеры. В некоторых случаях при этом патологическом состоянии отмечается наличие желтоватых отложений в гиалоидных трактах. «Нити» и мембранные структуры могут быть фиксированы в проекции капсулы хрусталика [94, 132].

Часто затрагивается вопрос о сравнении изменений, характерных для АГ и последствий увеита [93, 134]. Некоторые исследователи полагают, что редкость образования подобных изменений, похожих на АТ, при увеитах может указывать на то, что при АГ для их формирования требуются определенные условия течения локальных биохимических и биофизических реакций. Относительно бесклеточное в норме СТ вряд ли будет иметь достаточное количество соединений фосфора для формирования частиц АТ. Но просачивание богатой фосфатами жидкости из сосудов может быть потенцировано в диабетическом или преддиабетическом состоянии. Также было высказано предположение о том, что деполимеризация гиалуроновой кислоты может играть предшествующую роль в зарождении АТ. В процессе старения коллагена или эластина происходит связывание кальция со свободными радикальными группами на волокнах, образуются центры минерализации [134].

В 1961 году H.I. Rodman и соавт. предложили обозначать нозологию астероидный гиалит как *астероидная гиалопатия,* но в 1969 году M. Luxenberg и D. Sime выдвинули свою, новую версию названия — *астероидный гиалоз*, которая в основном и закрепилась в специальной литературе вплоть до настоящего времени [99, 118].

Процесс образования АТ и их состав, несмотря на длительный период

изучения АГ, до настоящего времени в полной мере не прояснены. Обращает внимание на себя тот факт, что практически все исследователи, изучавшие вопросы распространенности, расовой и возрастной предрасположенности к этому состоянию, его взаимосвязи с системным заболеванием, отмечали, что образование этих частиц происходит в структурно здоровом стекловидном теле [75, 86, 93–95, 97–101, 108, 142–147].

Гистохимические исследования F.H. Verhoeff в 1921 году, а затем и T.B. Holloway в 1922 году, а также E. Bachstez в 1925 году и C.A. Clapp в 1929 году [99, 118] определили, что химический состав астероидных отложений близок к кальциевым мылам, но кроме этого в их состав входят и другие вещества липидной природы [86, 90, 97, 103, 118, 134, 137, 142].

Дальнейшие исследования, проводившиеся различными группами специалистов, позволили уточнить их состав и приблизиться к пониманию строения основных элементов АТ [86–103, 118, 134, 137, 142].

Используя методы тонкослойной и газовой хроматографии, доступные в 60-х годах XX столетия, G. Feldman [93] предположил, что липидный состав АТ человека содержит 21% холестерина, 5% холестериновых эфиров, 38% сфингомиелина, 23% церамиддигексозида, 10% цереброзида и следовые количества триглицеридов и лецитина. 3% липидов не были им идентифицированы.

H.I. Rodman, F.B. Jonson и L.E. Zimmerman в 1961 году [118] подтвердили результаты ряда своих предшественников и показали, что АТ состоят из содержащего кальций липида. Они выявили ранее неизвестную гистохимическую особенность АТ — свойство окрашиваться метахроматически и положительно альциановым синим, коллоидным железом и муцикармином, судановыми красителями. Отрицательные реакции кислотного гематина исключают возможность, что в составе АТ есть фосфолипиды.

По мнению этих авторов, АТ могут быть охарактеризованы как округлые образования, обладающие двойным лучепреломлением. Еще одной выдающейся характеристикой АТ является их выраженная стабильность в

липидных растворителях, но способность растворяться в смеси разбавленных HCl и липидных растворителей. Также была выявлена положительная реакция на ионы кальция, что позволило предположить, что именно образование кальциевой соли сделало липидный материал нерастворимым. Это свойство теряется, когда кальций-липидная связь гидролизуется разбавленной соляной кислотой.

Кроме того, они также считали, что минеральные образования могут возникать при дегенерации гиалоидных волокон, что подтверждается тесной связью волокон СТ с АТ.

Ими были выделены две формы *астероидного гиалоза.* При этом химический состав АТ в обеих группах идентичен [118].

В *первую группу* (*тип I)* были отнесены пациенты, в препаратах СТ которых АТ были окутаны гиалоидными фибриллами. АТ были рассеяны по всему объему изучаемого фрагмента. Вокруг них не было никаких признаков воспалительных реакций.

В препаратах *второй группы (тип II*) астероидные тела были окружены клеточными элементами, а весь комплекс опутан стекловидным телом, фибриллами или воспалительной тканью. Около астероидных тел часто наблюдались гигантские клетки.

Наличие воспалительной реакции в препаратах II типа может быть ключом к разгадкам причин появления астероидных тел. Возможно, что в первой группе экзогенные клеточные продукты от недлительного воспаления, кровоизлияния или просачивания из соседних сосудов могут быть источником фосфолипидов и кальция для образования АТ [118].

Следует отметить, что такое разделение было ими сделано не по результатам клинико-морфологического анализа, а по результатам ретроспективного изучения ряда препаратов, взятых из морфологического архива (Registry of Ophthalmic Pathology) [118].

В 1975 году W.F. March и D. Shoch, основываясь на результатах рентгеновского микроанализа, показали, что кальций присутствует в АТ в виде

комплекса фосфата кальция (апатита), а не в виде кальциевых солей жирных кислот [134].

Энергодисперсионный рентгенографический анализ АТ всех размеров показал, что их основными составляющими элементами являются кальций и фосфор. В некоторых случаях было выявлено присутствие в этих частицах калия и серы. При электронно-дифракционном структурном анализе АТ было определено, что в этих отложениях присутствует гидроксиапатит кальция и, возможно, другие формы кристаллов фосфата кальция. Результаты дальнейших исследований, проведенных при помощи электронной микроскопии, показали, что АТ содержат переплетенные с периодичностью 10–60 Å слои мембран. Такая структура является характерной для сложных липидов, к которым относятся и фосфолипиды [93, 97, 134, 137, 142].

Элементное картирование АТ посредством электронной спектроскопии проведенное J.E. Winkler и H.L. Luensdorf в 2001 году, выявило однородное распределение в них кальция, фосфора и кислорода. Величины потерь энергии электронов в этих элементах были аналогичны тем, которые были обнаружены для гидроксиапатита. Кроме того, высокая контрастность и чувствительность в отношении кальций-специфичного хелатора подчеркивали кристаллическую апатитоподобную природу астероидных тел [142].

Иммунофлюоресцентная микроскопия выявила наличие хондроитин-6-сульфата на периферии астероидных телец. Анализ быстрого преобразования Фурье показал, что каждая 7-нанометровая периодичность пластинок АТ делится тонкой параллельной линией, разделяющей каждый 7-нм слой на две половины толщиной 3,5 нм. Углеводы, специфичные для гиалуроновой кислоты, были обнаружены как часть внутреннего матрикса АТ путем маркировки лектина золотом [142].

В 2003 году H. Komatsu и соавт., подтвердили апатитоподобную структуру АТ, получив *in vitro* похожие на АТ частицы искусственного гидроксиапатита из имитированной жидкости организма, содержащей Na, K, Ca, Mg, HCO_2, Cl, HPO_4, SO_4. Они имели ячеистую «пемзоподобную» структуру

и вид «снежков». Снаружи эти элементы были покрыты стекловидным матриксом [97].

Таким образом очевидно, что АТ состоят преимущественно из кальция и фосфора.

Авторы предположили, что АГ может возникать не только вследствие изменения ионного напряжения в стекловидной жидкости, но и в результате изменений матрикса СТ в процессе старения человеческого организма или на фоне развития системного заболевания [97].

В 2007 году S.Y. Lin и соавт. при помощи конфокальной рамановской микроскопии и жидкостной хроматографии высокого давления изучили биоптаты СТ от двух пациентов с АГ. Они сообщили о наличии в АТ *b-каротина,* идентифицированого по наличию уникальных пиков (1525 и 1158 см$^{-1}$) и характерным временем удерживания [93].

В ряде исследований была продемонстрирована стабильность ультраструктуры астероидной частицы при диапазоне температур от –80° до +20° [142].

Таким образом, становится видно, что исследования АГ, предпринятые в последние десятилетия, в основном были сосредоточены на вопросе изучения структуры, а также элементного и биохимического состава АТ. В этом направлении был достигнут определенный прогресс, но результаты, полученные различными группами исследователей, указывают на недостаточность знаний о патогенезе этого состояния [93–95, 97–101, 134, 137, 142–143, 147].

Эпидемиология. В нескольких широкомасштабных исследованиях последнего десятилетия было отмечено, что АГ встречается в 1–2,9% случаев в той или иной популяции обследованных людей [86, 100, 106, 108].

В последние два десятилетия проведены несколько подобных эпидемиологических исследований, результаты которых были частично представлены S. Makino в 2016г. [100] (см. табл. 1). В большинстве выявляемых случаев АГ определяется как односторонний процесс, но примерно в 10–25%

случаев (по разным источникам) подобные изменения встречаются с обеих сторон. Как правило, АГ чаще отмечается у лиц мужского пола и выявляется у части пациентов старшего возраста [86, 103, 106, 108].

Таблица 1. Демографические показатели АГ

Автор	**Источник**	**Распространенность, % (величина выборки)**	**Двусторонние случаи, %**	**Соотношение мужчин и женщин**
Bergren *et al.*	Глазная клиника	0,83 (101/12,205)	18,8	0,94:1
Moss *et al.*	Популяция	1,16 (57/4,926)	9	2,25:1
Mitchell *et al.*	Популяция	0,99 (36/3,654)	8,3	2,33:1
Fawzi *et al.*	Аутопсия	1,96 (212/10,801)	19,8	2,48:1
Kim *et al.*	Первичный скрининг	0,36 (33/9,050)	12,1	1,75:1
Shinji Makino	Первичный скрининг	0,395 (31/7,856)	9,7	3,43:1

Этиология и патогенез. Некоторые исследователи связывают формирование минеральных отложений при АГ с развитием системных проявлений при гиперкальциемии, гиперлипидемии, атеросклерозе, подагре, сахарном диабете и эссенциальной гипертонии. Кроме того, это может быть связано с локальными проявлениями при остром нарушении церебрального кровообращения. Однако, среди исследователей имеются значительные разногласия относительно тесной взаимосвязи АГ с различными системными заболеваниями. До настоящего времени достоверно не установлено устойчивой корреляции между АГ и другими заболеваниями.

Причины возникновения АГ и механизмы образования АТ остаются неизвестными. По мнению большинства исследователей, в первую очередь АГ может быть связан со старением [71, 75, 86, 88–89, 93–95, 97–101, 105–110, 118, 131–139, 142–147].

В 1975 году W.F. March и D. Shoch [132] предположили, что образование АТ может быть результатом смещения физико-химических процессов в пространстве «мембранных поверхностей» коллагенового каркаса СТ. Это может объясняться, например, спонтанным изменением концентрации ионов

кальция, а также изменением pH среды, что приводит к переходу части базиса СТ из жидкой фазы в твердую.

Результаты электронной микроскопии позволили им выявить так называемые *сателлитные астероидные тела*, состоящие из нескольких округлых частиц одинакового размера. Эти частицы проявились в матриксе, который сливался с окружающим СТ.

Они высказали мнение, что АТ изначально кристаллизуются из «семян», образующихся в перенасыщенном биологическом растворе, за которое условно можно принять СТ. Достоверно неизвестно, какие элементы образуют центр (фокус) формирования АТ и что является причиной инициации процесса кристаллизации апатита. По мнению некоторых специалистов, одним из условий, играющих предшествующую роль в формировании АТ, может быть деполимеризация гиалуроновой кислоты. Подобного рода изменения в структуре СТ могут происходить в процессе старения коллагена или эластина с последующим связыванием кальция со свободными радикальными группами на гиалоидных волокнах и поверхности гиалоидных мембран [134].

Результаты морфологических исследований некоторых авторов свидетельствуют о том, что процесс формирования астероидных телец может проходить лишь в СТ с относительно неповрежденной структурой. В основе формирования АГ, по свидетельству некоторых исследователей, лежит распространенная форма ассоциации гиалоидных волокон с монокристаллическими пластинками и «стопками» АТ. Эти процессы могут происходить при низкой составляющей жидкой фракции СТ. Считается, что определение точного химического состава и биофизического состояния АТ проблематично, так как до настоящего времени все еще не удалось воспроизвести астероидные частицы экспериментально в лабораторных условиях [90–91, 93–95, 97–101, 105, 108, 133–139, 142, 147].

Wang M., Kador P.F. и Wyman M. в 2006 году наблюдали, что у всех собак, которых держали на диете, содержащей 30% галактозы, в течение 42 месяцев был развит АГ. Между 36 и 48 месяцами развивались значительные

изменения перфузии сетчатки в результате ретинальной гипоксии с последующим развитием препролиферативной и пролиферативной ретинопатии. В течение этого периода времени появлялся АГ [93, 139].

Поскольку АГ у собак, питающихся галактозой, появляется в течение периода, в котором происходят значительные изменения перфузии сетчатки, исследователи предположили, что 1,2-дипальмитоил-глицеро-3-фосфоэтаноламин, наблюдаемый в АТ галактоземических собак, может быть получен из сетчатки и связан с изменениями сетчатки у этих собак. Установлена диффузия веществ из измененной сетчатки в СТ.

Тем не менее, по мнению авторов, результаты экспериментального исследования могут помочь сформировать представление о патогенезе развития АГ.

1.3. КЛИНИЧЕСКОЕ И ИНСТРУМЕНТАЛЬНОЕ ИССЛЕДОВАНИЕ СТЕКЛОВИДНОГО ТЕЛА ПРИ АСТЕРОИДНОМ ГИАЛОЗЕ

Биомикроскопия.

Характерной чертой изменений СТ, определяемых при клиническом осмотре, является то, что во время исследования в проходящем свете на фоне красного рефлекса глазного дна в стекловидном теле выявляется множество мелких, как бы подвешенных темных частиц округлой формы. При проведении биомикроскопии в проекции светового среза воспроизводится изображение большого количества мелких желтоватых или желто-белых блестящих образований. Эти отложения, имеющие округлые контуры, иногда бывают связаны между собой и образуют структуры, схожие по форме с бусами (рис. 4).

При проведении биомикроскопии АТ демонстрируют высокую отражающую способность. В местах локализации АТ при прохождении через толщу СТ фокального или рассеянного пучка света наблюдается так называемый эффект рефлектирования. Этот эффект проявляется повышенной световой или цветовой яркостью АТ. Их изображение четко воспроизводится на фоне СТ [75, 88, 103, 121].

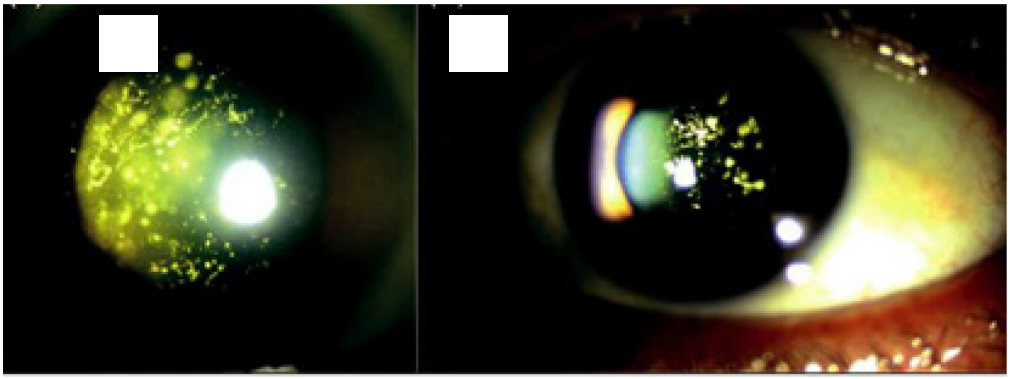

Рис. 4. Фотография, выполненная при биомикроскопии левого глаза пациента с астероидным гиалозом (А, Б) A. Singh и др. [131].

Ультразвуковые методы.

При УЗ исследовании в **А-режиме** АТ региструются как множественные повторяющиеся высокоамплитудные комплексы в проекции всего анэхогенного пространства стекловидной камеры [41, 46, 68, 73, 87, 98, 107, 147].

В **В-режиме** серой шкалы АТ воспроизводятся как множественные дискретные эхогенные маленькие включения в стекловидном теле, с варьирующей акустической плотностью. Применение серой шкалы в цифровом режиме позволяет провести сравнительную оценку акустической плотности изучаемых минеральных структур [41, 74, 132, 135].

Некоторые авторы для диагностики внутриглазных изменений рекомендуют частоты акустического исследования, находящиеся в диапазоне 8–10 МГц. Эти высокие частоты производят «короткие» волны длинной 0,2 мм. При всех своих особенностях, они недостаточно короткие, чтобы адекватно оценить нормальную внутреннюю структуру СТ. Задняя часть ЗГМ в своей самой «толстой» пространственной области, обращенной к ДЗН и МЗ, имеет толщину около 100 мкм, что находится существенно ниже параметров стандартного УЗ исследования [18–21, 26, 41, 45, 62, 68, 77, 79, 89, 98, 111, 14].

Применение традиционного УЗ исследования в современных условиях в клинике глазных болезней основано на свойстве неизмененного СТ и хрусталика быть практически полностью акустически прозрачными, что определяет эхонегативную гомогенность анэхогенного изображения этих внутриглазных структур [1–3, 18–19, 26, 30, 50, 52, 57, 60, 68].

В этих условиях отражения фронта УЗ волн от проекции мест контакта тканей с различными акустическими характеристиками (плотность и скорость звука) создают изображение элементов макро- и микроструктуры, которые в условно нормальном СТ распознать нельзя. При диагностике отдельных локальных или диффузных деформаций СТ проявляются детали структуры акустического рисунка или усиление контрастности его контуров. Такой же эффект возникает и при движении отдельных элементов внутри контуров границ анализируемого изображения [2–5, 26, 28–30, 48–61].

Особенности деформации рисунка УЗ изображения проявляются тем, что в площади плоскостного изображения в В-режиме серой шкалы (среза) выявляется множество гиперэхогенных округлых включений. При движении глаз во время проведения исследования в режиме реального времени в проекции акустического изображения стекловидной камеры отмечается их одновременное смещение вместе с гиалоидными элементами. Создается впечатление «покачивания» общей структуры стекловидного тела [41, 68, 107, 130–131, 135, 143, 147].

Примечание. В исследовании, проведенном Z. Yazar и соавт., при сравнении результатов измерения аксиальной длины глаз у пациентов с АГ и у лиц контрольной группы при помощи УЗ А-сканирования, а также при сопоставлении этих значений на разных глазах одного человека с односторонними изменениями, передне-задняя ось на глазах с АТ была на 2,5 мм короче, чем прогнозировалось. Этот эффект, по мнению ряда авторов, был вызван частичным поглощением акустических волн кальцием, находящимся в АТ. Для УЗ изображения СТ при АГ может быть характерно искажение изображения структурной составляющей гиалоидных трактов СТ. Долгое время эти проявления при АГ связывали с развитием ЗОСТ [74, 137, 143, 147].

Z. Yazar и соавт., а также другие исследователи [147] полагают, что распространенность изменений, возникающих при ЗОСТ значительно ниже у пациентов с АГ, чем у лиц с условно нормальным СТ. Было высказано предположение о том, что процесс формирования АГ может содействовать

предотвращению развития ранних проявлений ЗОСТ. Результаты предшествующих исследований указывают на возможность определения отдельных локальных изменений СТ при помощи цифрового УЗ исследования. Это может касаться как изображений измененных гиалоидных трактов, так и изображений элементов ПГМ и ЗГМ, отдельных гиалоидных элементов, связывающих СТ с хрусталиком, преретинальной мембраной и цилиарным телом. Диагностическая картина, возникающая при цифровом УЗ исследовании, отличается наличием особых признаков визуальной пространственной информации, которую возможно получить только при объемном УЗ исследовании [86, 137, 147].

1.4. ЗАКЛЮЧЕНИЕ

В последние десятилетия на основании результатов морфологических исследований накоплены определенные знания о структуре СТ при АГ.

Следует отметить, что распространенность АГ не позволяет оперировать в исследованиях большими объемами образцов СТ, что делает актуальной разработку способа пробоподготовки, который бы максимально сохранял нативную структуру образца. СЭМ в режиме низкого вакуума дает возможность оценить морфологические изменения гиалоидных структурных элементов стекловидного тела с минимальными искажениями.

Способов прижизненной оценки состояния всего объема СТ при АГ в настоящее время нет, но появление такого диагностического способа представляется весьма целесообразным.

Можно предположить, что наилучшим способом прижизненной оценки состояния гиалоидных структур может стать создание диагностического трехмерного УЗ изображения глаза с выделением структуры стекловидной камеры в виде акустической двухмерной или объемной цифровой модели. Такой подход может быть использован для «расшифровки» внутреннего строения СТ [1–4, 7, 25–26, 28–30, 39, 48–61, 67, 78, 80, 84, 87, 92, 102, 115, 117, 119–120, 140].

АТ могут быть использованы в качестве естественного

пространственного маркера для выделения его прижизненной морфологической макроструктуры. Таким образом, можно получить возможноть клинически оценивать акустическое изображение структурно измененного СТ [1–8, 46–62, 67, 89–90, 103, 143, 147].

ГЛАВА II. МАТЕРИАЛЫ И МЕТОДЫ ИССЛЕДОВАНИЯ

Изучение изменений СТ с помощью новых способов и методов исследования необходимо как для понимания возникновения того или иного патологического состояния, так и для расшифровки прижизненных особенностей его структурных элементов.

Биологические минеральные отложения, возникающие в СТ при АГ, обладают особыми биофизическими свойствами. Для возможной оценки состояния СТ и определения его прижизненной морфологической составляющей необходимо понимание природы возникновения локальных эффектов, возникающих при биомикроскопии и цифровом УЗ исследовании. Для этого желательно представлять природу формирования АТ.

2.1. УЛЬТРАЗВУКОВЫЕ МЕТОДЫ ИССЛЕДОВАНИЯ СТЕКЛОВИДНОГО ТЕЛА

Суммарное акустическое изображение СТ в виде его плоскостного или трехмерного виртуального рисунка может быть использовано как для «расшифровки» строения СТ, так и для оценки пространственного положения отдельных измененных гиалоидных элементов.

2.1.1. Характеристика клинического материала по результатам диагностического цифрового ультразвукового исследования

В настоящее время отдельные элементы получаемого УЗ изображения используются в основном для регистрации проявлений деформации измененных гиалоидных трактов, деструкции ЗГМ и оценки процесса формирования «шварт» СТ [18–25, 62].

Способов прижизненной оценки состояния всего объема СТ при АГ или других его патологических изменениях нет. Разработка такого диагностического способа представляется весьма целесообразной. Предположительно, наилучшим способом прижизненного изучения гиалоидных структур может стать воссоздание их диагностического рисунка в виде двухмерной или

объемной (3D) цифровой УЗ модели. Такой подход даст возможность пространственно оценить имеющиеся в глазу изменения. Это позволит воспроизвести всю макроструктуру глаза с представлением отдельных компонентов его топографической картины.

Цель данного раздела исследования — создание способа пространственного акустического цифрового анализа СТ для выявления прижизненных диагностических признаков изменения структуры гиалоидных трактов при АГ.

Материал и методы. По результатам цифрового УЗ исследования проведено изучение макроструктуры СТ у пациентов с АГ. В исследование включены результаты обследования 68 человек (136 глаз) в возрасте от 62 до 73 лет (средний возраст — 68,2 года). Пациенты исследуемой группы проходили обследование и лечение на базе ФГБНУ «НИИГБ».

Диагноз АГ во время первичного обращения пациентов, наряду с другими выявленными изменениями глаза, был установлен на основании клинических проявлений. Позднее, наличие АГ было подтверждено в результате дальнейшего клинического и акустического обследования.

У всех 68 пациентов (83 глаза) при УЗ исследовании в стекловидном теле было выявлено множество точечных гиперэхогенных включений. Обследование пациентов осуществлялось по поводу жалоб, связанных с различными нарушениями зрительных функций и проводилось с обеих сторон. Только в 10 случаях (12 глаз) при наличии оптически прозрачного хрусталика пациенты предъявляли жалобы на так называемые подвижные «мушки» перед взором.

У 15 пациентов (30 глаз) такие изменения носили двусторонний характер. В остальных случаях (53 глаза) деструкция СТ по типу «золотого дождя» была определена с одной из сторон, при этом с противоположной стороны не выявлено каких-либо выраженных признаков морфологических изменений, которые по результатам УЗ исследования можно было бы охарактеризовать как проявления АГ.

2.1.2. Тактика проведения диагностического цифрового ультразвукового анализа стекловидного тела при астероидном гиалозе

Акустическое пространственное исследование проводилось по медицинским показаниям на УЗ цифровой диагностической системе VOLUSON-730 Pro (Kretz) и УЗ цифровой системе VOLUSON E8 после информированного согласия, с учетом необходимых требований безопасности [20–21]. Для проведения исследования были использованы линейный датчик SP 10–16 МГц (рис. 6) и объемный датчик RSP 5–12 МГц.

Ультразвуковое исследование проводилось в горизонтальном положении пациента лежа на спине, через сомкнутые веки, избегая давления на глазное яблоко (рис. 5). Исследование проводилось как при движении глаз, так и в условиях статического состояния СТ. В качестве контактной среды использовали контактный гель для УЗ исследований Медиагель («Гельтек», Россия).

Рис. 5. Фотография стандартного УЗИ обследования, демонстрирующая положение датчика для получения осевых изображений глаза.

При установке параметров УЗ исследования были соблюдены все соответствующие рекомендации международных профессиональных организаций, регламентирующих подобные лечебные и диагностические процедуры.

В каждом конкретном случае оценка внутренней структуры глаза осуществлялась посредством качественного анализа картины акустической текстуры в пределах контуров изображений в B- и 3D-режимах. В качестве основного первичного элемента такого анализа брали плоскостное изображение, захватывающее максимальную площадь одного из двух срединных УЗ продольных срезов глаза «спереди назад». Изображение формировалось таким образом, что в той или иной его проекции просматривались особенности пространственного положения отдельных элементов и признаки морфологического строения основных внутриглазных структур. Контуры элементов УЗ изображений астероидных включений выделялись посредством оценки «эффекта» их повышенной яркости. Топографию проявления узловых областей морфологического взаимоотношения (контакта) изучаемых элементов предварительно (до осуществления 3D УЗ сканирования) оценивали посредством анализа пространственного распределения астероидных включений «по глубине».

Алгоритм 3D ультразвукового обследования складывался из выполнения следующих этапов:

1 этап заключался в проведении самого исследования и продолжался в пределах 60–80 сек сканирования одного глаза. Для анализа структуры СТ при помощи цифрового УЗ исследования, в качестве предварительного этапа использовался способ его визуальной оценки при помощи динамической пробы. Во время движения глаз в режиме реального времени проводился осмотр тех или иных изменений и осуществлялась их фиксация посредством записи «кинопетли». Далее проводилось стандартное УЗ сканирование глазного яблока в B-режиме серой шкалы и 3D сканирование.

2 этап не подразумевал контакт с пациентом и заключался в

виртуальной графической обработке полученного во время сканирования цифрового материала. Данный материал использовался для расшифровки «акустической» структуры биологического объекта, визуального воссоздания и топографического анализа изучаемого объема ткани. По результатам исследования удавалось осмотреть их поверхность со всех сторон и оценить структуру внутреннего пространства глаза через условно акустически «прозрачные» оболочки.

Конечным результатом исследования было создание объемной модели глаза, а также, при необходимости, выделение отдельных его частей.

В каждом конкретном случае проводилось первичное сопоставление пространственных и УЗ характеристик различных морфологических элементовна основе результатах их изучения с обеих сторон, оценки степени возможной пространственной деформации и так называемой «акустической прозрачности».

Детали мультипланарного пространственного анализа 3D изображения внутренней структуры глаза были установлены посредством оценки как всего объемного изображения глаза, так и отдельно стекловидного тела в трех проекциях: горизонтальной, вертикальной и фронтальной (рис. 6).

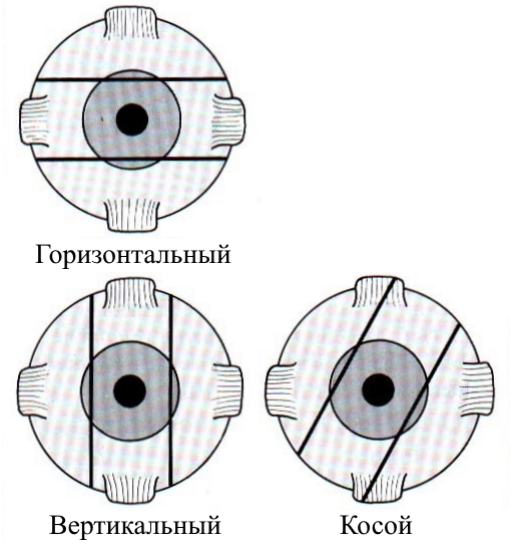

Рис. 6. Схематическое отображенное основных пространственных ультразвуковых срезов (проекций) глаза.

Таким образом, осуществлялось выявление клинических особенностей пространственного взаимоотношения СТ с хрусталиком и внутренней поверхностью сетчатки. Сравнение проводилось как на фиксированных плоскостных и 3D изображениях, так и во время проведения исследования в режиме реального времени.

2.2. СКАНИРУЮЩАЯ ЭЛЕКТРОННАЯ МИКРОСКОПИЯ

СЭМ является широко используемым методом изучения наноструктур, в том числе объектов электролитического происхождения. СЭМ, обладая возможностью получения изображений высокого и сверхвысокого разрешения для выявления морфологии поверхности, также позволяет оценить химический состав приповерхностной области.

2.2.1. Общая характеристика клинического материала

Цель данного раздела исследования — оценка структуры СТ при АГ методом СЭМ в режиме низкого вакуума.

Материал и методы. Современные технологии витреоретинальной хирургии обеспечивают возможность интраоперационного забора образцов СТ в условиях минимального гидратирования. Материалом данного исследования явились образцы СТ, полученные в результате витрэктомии из центрального отдела стекловидной камеры у 7-и пациентов в возрасте от 62 до 73 лет (средний возраст — 67,4 года) с витреомакулярным тракционным синдромом и пролиферативной диабетической ретинопатией. Во всех случаях клинические проявления АГ (наличие множественных точечных эхопозитивных включений в СТ) и отнесены к проявлениям АГ I типа [111].

Забор образцов для СЭМ производился из центрального отдела стекловидного тела. Исследование проводили на электронном микроскопе Zeiss EVO LS 10 (Цейсс, Германия). Исследование осуществляли в режиме низкого вакуума (EP = 70 Па) при ускоряющем напряжении 20 кВ и токе на образце 14–110 пА. Для оценки морфологии образца использовали два детектора вторичных и обратно-рассеянных электронов (VPSE и BSD, соответственно).

Рабочее разрешение микроскопа находилось в диапазоне от 4,25 до 0,06 мкм/точка. Дополнительно был оценен химический состав поверхности образца посредством энергодисперсионного спектрометра (ЭДС-детектор Oxford X-Max 50, Великобритания), установленного на микроскоп.

2.2.2. Методика подготовки образцов к сканирующей электронной микроскопии

Условия пробоподготовки образцов СТ к СЭМ

После забора образцы СТ объемом 0,6–0,9 мл помещали в стерильный шприц и сохраняли в условиях гипотермии (+4 °С) не более 24–48 часов.

Был использован оригинальный алгоритм размещения образца на предметном стекле, который заключался в так называемом «вытягивании», то есть в частичном разделении спавшихся фракций гелеобразной ткани с помощью струи 0,9М раствора NaCl (рис. 7). На следующем этапе из капли СТ механически вытягивали структуры, которые в нормальном состоянии связаны с другими белковыми образованиями и не доступны для самостоятельного изучения. Вытягивание проводили иглой с визуальным контролем под стереомикроскопом.

Выделенные из общей массы СТ отдельные форменные элементы длиной от 1 до 9 мм, были уложены рядом с каплей на поверхность углеродной ленты для дальнейшего изучения на СЭМ (рис. 8 А, Б).

Стоит отметить, что стекловидное тело при подготовке к СЭМ не подвергалось каким-либо другим воздействиям, связанным с его фиксацией, окрашиванием или центрифугированием.

Критериями пригодности выведенных из капли СТ структур для дальнейшего изучения служили воспроизводимость макроморфологии и механическая устойчивость при вытягивании. Этим методом для дальнейших исследований удалось подготовить образцы СТ в пяти случаях из семи.

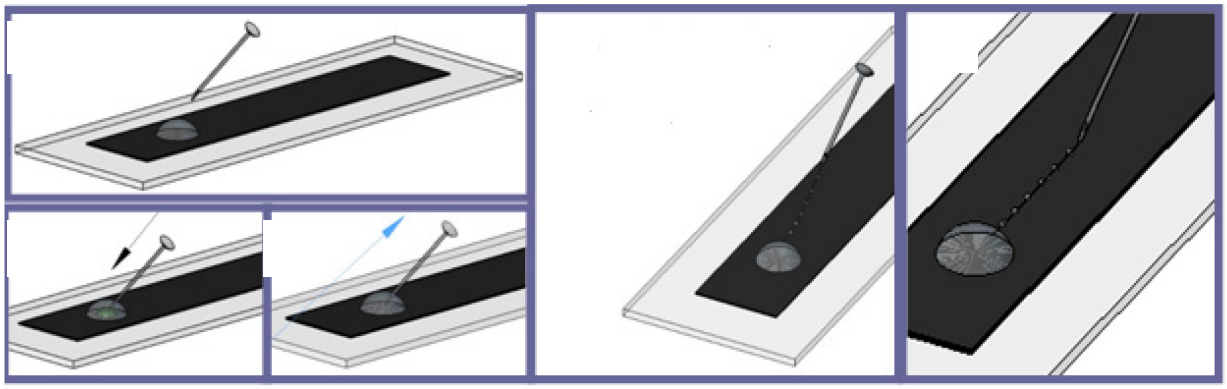

Рис. 7. Схематическое отображение этапов подготовки фрагментов СТ к исследованию: 1) размещение фрагмента стекловидного тела на углеродной ленте; 2) разведение материала 0,9М раствора NaCl; 3) вытягивание аспирирующей иглой нитевидных элементов из разведенного материала; 4) выкладывание разведенного материала на углеродной ленте; 5) проведение СЭМ.



Рис. 8. Изображения препарата образца СТ с выведенным за его пределы гиалоидным тяжем. А — биомикроскопическое изображение препарата в процессе пробоподготовки. Б — обзорное изображение, полученное на сканирующем электронном микроскопе (режим низкого вакуума EP=70Па, при ускоряющем напряжении 20 кВ). Выделенный участок соответствует полю зрения на изображении А. Масштабный отрезок — 200 мкм.

Глава III. РЕЗУЛЬТАТЫ ИССЛЕДОВАНИЯ

3.1. РЕЗУЛЬТАТЫ ЦИФРОВОГО АКУСТИЧЕСКОГО ИССЛЕДОВАНИЯ

3.1.1. Общие положения клинической оценки группы исследуемых пациентов с астероидным гиалозом

В клинической части исследования представлены результаты акустического обследования глаз 68 пациентов (136 глаз) с признаками АГ.

Оценка пространственного УЗ изображения в проекции стекловидной камеры у пациентов с АГ проводилась по общим морфологическим и графическим признакам проявления акустической текстуры СТ и астероидных включений.

Распределение астероидных включений в структуре гиалоидных трактов в проекции УЗ среза СТ во всех случаях было неравномерным.

На всех акустических изображениях хорошо проявлялись контуры УЗ срезов гиалоидных трактов СТ, а также другие части глаза и окружающих его тканей.

Все полученные эхограммы были систематизированы в соответствии с той или иной преобладающей формой морфологических изменений СТ.

Эхограммы были подразделены на те, в которых целостность СТ была условно сохранена и те, в которых имелись выраженные проявления структурной деформации гиалоидных трактов и коллапса СТ.

При анализе топографии распределения астероидных включений в проекции УЗ среза СТ были использованы плоскостные и объемные изображения без выраженных признаков изменения макроструктуры СТ.

Основную группу составили изображения глаз с АГ, которые демонстрировали наличие множества гиперэхогенных включений в проекции стекловидного тела. Также были выделены случаи с наличием единичных астероидных включений.

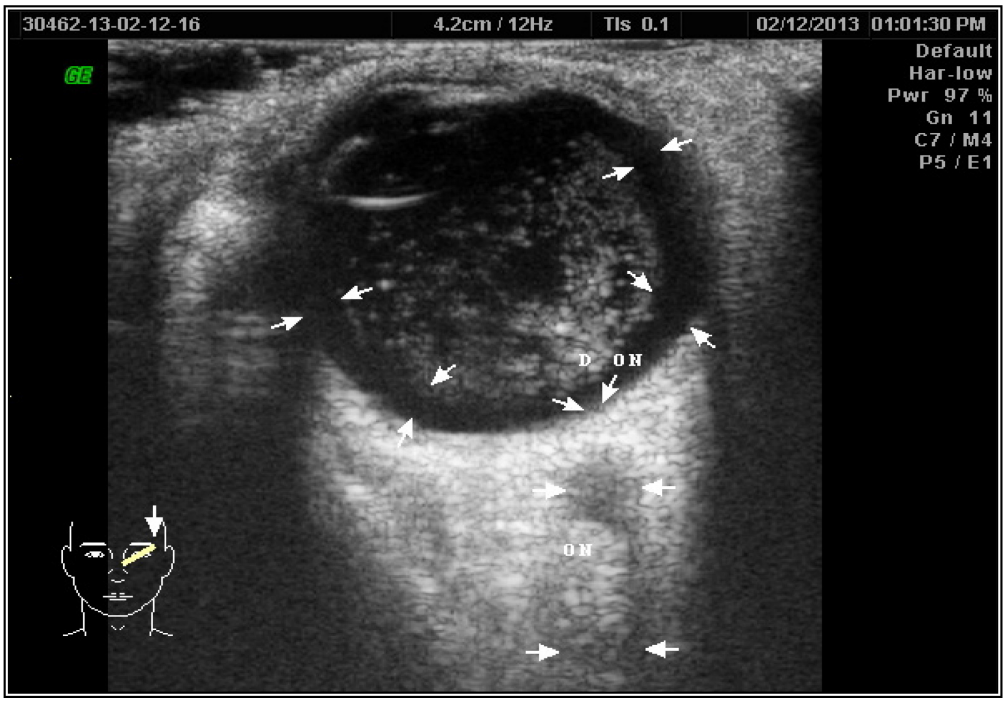

Рис. 9. Эхограмма левого глаза. Стрелками указана проекция преретинального гиалоидного тракта и границы УЗ среза ЗН.

Все изображения глаз с проявлениями АГ объединяла одна особенность — в случаях, когда структура СТ была сохранна, по всей периферии стекловидной камеры четко обозначалась акустически прозрачная, неравномерная по толщине «подковообразная» область, которая соответствовала проекции преретинального гиалоидного тракта. Особенно хорошо эта область проявлялась в горизонтальном или аксиальном УЗ срезах глаза. При этом нужно отметить наличие на таких изображениях четкой границы между отображением претинального контура СТ и внутренней поверхности сетчатки (рис. 9).

3.1.2. Варианты распределения астероидных включений при отсутствии коллапса стекловидного тела

Для характеристики степени распространения астероидных включений в проекции стекловидного тела были выбраны эхограммы без акустических признаков коллапса и деформации базиса СТ. То есть в этих случаях не было отмечено изменения внешних контуров гиалоидных трактов и отслойки ЗГМ.

Такие УЗ изображения глаз были разделены по характеру распределения

астероидных включений в пространстве стекловидного тела. При этом учитывались акустические признаки, характеризующие степень разряжения структуры срединного среза СТ в указанных проекциях.

Разница между УЗ изображениями исследуемых проекций стекловидного тела заключалась в степени проявления признаков деструкции гиалоидных трактов. Она определялась посредством выделения зон внутренней деструкции СТ и выявления признаков скопления точечных гиперэхогенных включений (непосредственно астероидных включений).

Оценка зон пространственного распространения астероидных включений в проекции продольного УЗ среза глаза проводилась посредством учета площади скоплений астероидных включений в пределах проекции УЗ среза глазного яблока в области от задней капсулы хрусталика до ДЗН. Данный методический подход позволил подразделить подобные случаи на *три вида.*

Первый вид изменений структуры СТ при АГ

К данной группе были отнесены 11 пациентов (12 глаз). В этих случаях на УЗ изображениях практически по всей площади акустического среза стекловидной камеры было отмечено множество равномерно расположенных точечных гиперэхогенных включений, исключая область проекции преретинального гиалоидного тракта. Т.е. отмечалось полное заполнение УЗ среза стекловидного тела астероидными включениями. На рис. 11 представлен пример изображения глаз пациента с данным типом изменений.

У пациентов данной подгруппы астероидные включения имели гетерогенную гиперэхогенную текстуру.

Результаты цифрового сканирования правого и левого глаза с двусторонними проявлениями АГ позволили охарактеризовать не только структуру СТ, но и общее соотношение различных изменений внутри глаза, таких как, например, в представленном случае изменения хрусталика при набухающей катаракте (рис. 10).

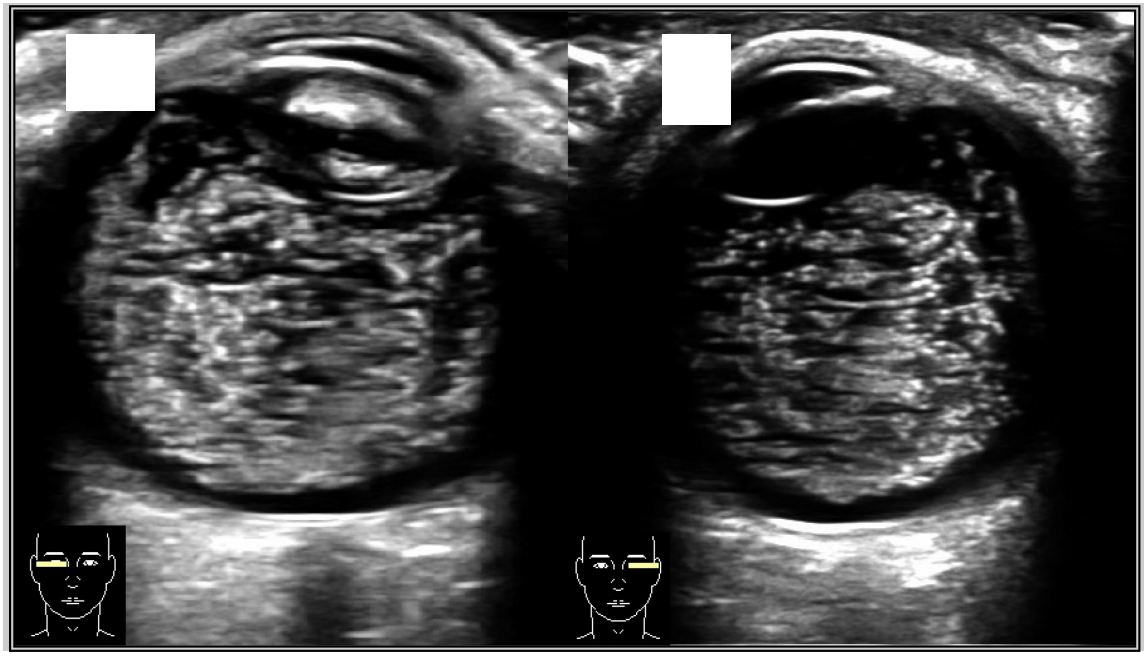

Рис. 10 А, Б. Эхограмма правого (А) и левого (Б) глаза. На акустическом изображении стекловидной камеры у пациента с АГ отсутствуют видимые признаки изменения внешнего контура стекловидного тела.

а) с обеих сторон отмечается значительное пространственное смещение иридо-хрусталиковой диафрагмы в сторону передней камеры за счет увеличения объема измененного хрусталика;

б) в проекции всей площади УЗ среза стекловидной камеры от задней капсулы хрусталика до контура сетчатки в области МЗ и ДЗН прослеживались множественные гиперэхогенные точечные элементы по типу извитых протяженных «цепочек»;

в) четко обозначается акустически прозрачная подковообразная область, соответствующая преретинальному гиалоидному тракту, от проекции ПГМ и плоской части цилиарного тела до ДЗН;

г) с обеих сторон в стекловидном теле, ближе к проекции преретинального тракта, имеется несколько небольших пространственных зон, в которых в режимах «проявления» астероидных включений нет признаков их присутствия.

Подобные проявления в проекции передних отделов условно нормального СТ делали видимыми и различимыми отдельные элементы внутренней макроструктуры глазного яблока. На периферии базиса СТ, в

проекции плоской части цилиарного тела, определялись отдельные, не содержащие гиперэхогенных включений локальные зоны, имеющие не совсем правильную округлую форму.

На рис. 11 представлена эхограмма переднего отрезка правого глаза, уже рассмотренного в режиме увеличения на рис. 10. При сравнительном исследовании в режиме серой шкалы было установлено, что в области передних отделов СТ (непосредственно за хрусталиком) видны границы неких структур, выделяющихся на фоне множественных точечных гиперэхогенных включений. Эти элементы хорошо различимы в проекции УЗ среза ПГМ в виде неравномерного щелевидного контура. Подобные объекты нераспознаваемы в условно здоровых глазах.

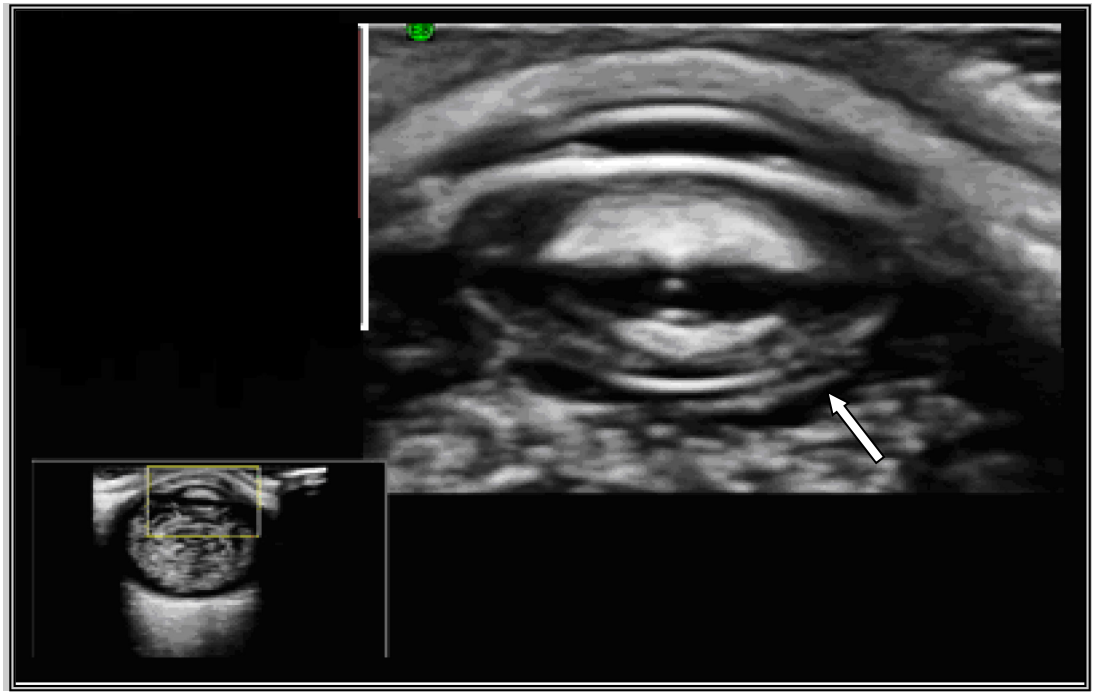

Рис. 11. УЗ изображение так называемого срединного профиля переднего отдела глаза, включающего срез роговицы, передней камеры, радужки, хрусталика, ПГМ и передних отделов стекловидного тела у пациента с астероидным гиалозом. Контуры *spatium Berger*. Видны участки связки Вигера (*lig. hyaloideocapsulare*). Стрелкой указаны эхонегативные пространства (пояснения в тексте). Графические признаки проявления текстуры астероидных включений в указанной проекции.

На УЗ изображении, представленном на рис. 11, исследуемая пространственная область прослеживается от поверхности периферии ПГМ СТ до наружной поверхности задней капсулы хрусталика. Данное пространство может быть обозначено как пространство Бергера (Berger's space; *spatium Berger*). С обеих его сторон видны участки так называемой связки Вигера (Wieger's ligament; *lig. hyaloideocapsulare*). На данной эхограмме в проекции передних отделов гиалоидных трактов, непосредственно под проекцией ПГМ просматриваются единичные вертикально ориентированные эхонегативные пространства (указаны стрелкой). Можно сделать вывод, что плотность скопления астероидных включений в передних отделах СТ несколько меньше, чем в других зонах.

Второй вид изменений структуры СТ при АГ

Эта группа была самой многочисленной, к ней были отнесены 26 пациентов (31 глаз); можно сказать, что подобные изменения являются наиболее часто встречаемыми при АГ.

В передних отделах стекловидного тела, непосредственно за хрусталиком не было сгруппированных астероидных включений, а практически по всей циркулярной проекции внутренней поверхности плоской части цилиарного тела прослеживались неравномерные по площади и протяженности эхонегативные пространства с точечными астероидными включениями. Причем наблюдаемые пространства соответствовали области передних центральных и периферических отделов СТ.

В большинстве случаев, в проекции условной центральной оси глаза просматривается нитевидная гиперэхогенная структура, которую можно идентифицировать как область прохождения Клокетова канала. Ее возможно проследить от проекции ДЗН до задней капсулы хрусталика.

Такой вариант распределения астероидных включений — как во всем стекловидном теле, так и в проекции отдельных гиалоидных элементов — характерен для условно нормального морфологического строения СТ. При этом наблюдается различная плотность отложения астероидных включений в

передних, средних и задних пространственных областях СТ, причем в средних и задних областях таких скоплений больше.

Воспроизведение пространственных изображений осуществлялось с разницей акустического среза примерно 1–2 мм. Они воссоздавались «спереди назад» в большей части основного продольного среза.

На рис. 12 приведены результаты трехмерного акустического анализа тех случаев АГ, при которых определялись широкие пространственные эхонегативные зоны разрежения за хрусталиком в проекции передних отделов СТ и границы «начала» пространственной проекции преретинального тракта. Множественные точечные гиперэхогенные включения хорошо прослеживаются в структуре средних и задних отделов СТ.

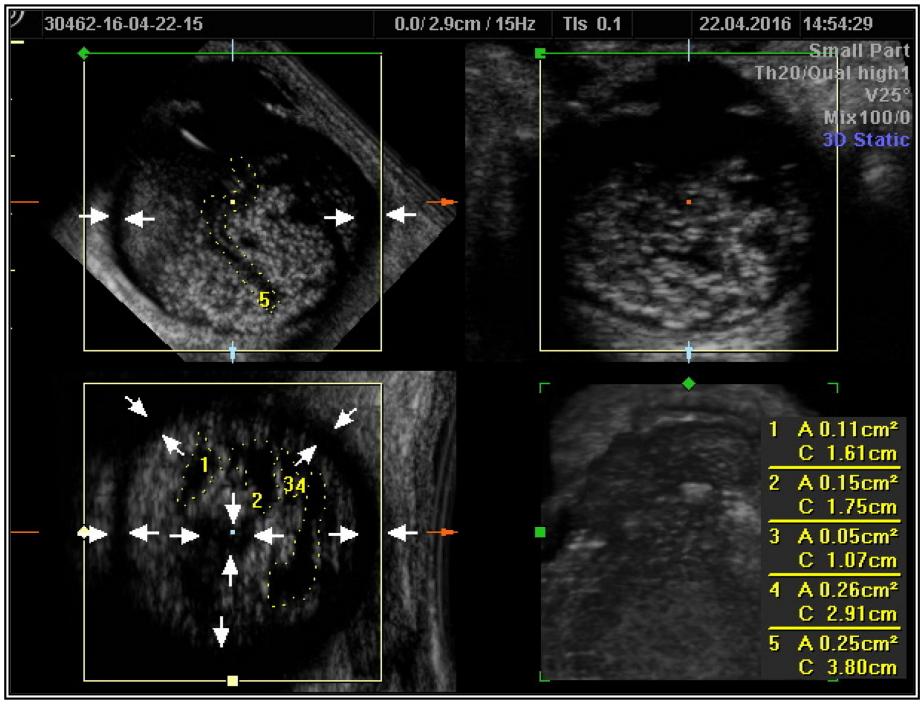

Рис. 12. Трехмерный пространственный анализ структуры стекловидного тела в различных плоскостях. Обозначены анаэхогенные щелевидные области в структуре стекловидного тела.

На рис. 13 и 14 представлены УЗ срезы левого глаза пациента с односторонними проявлениями АГ. На рис.13 хорошо различимыми контуры акустического изображения изменений ядра и капсулы хрусталика (обозначено желтыми стрелками).

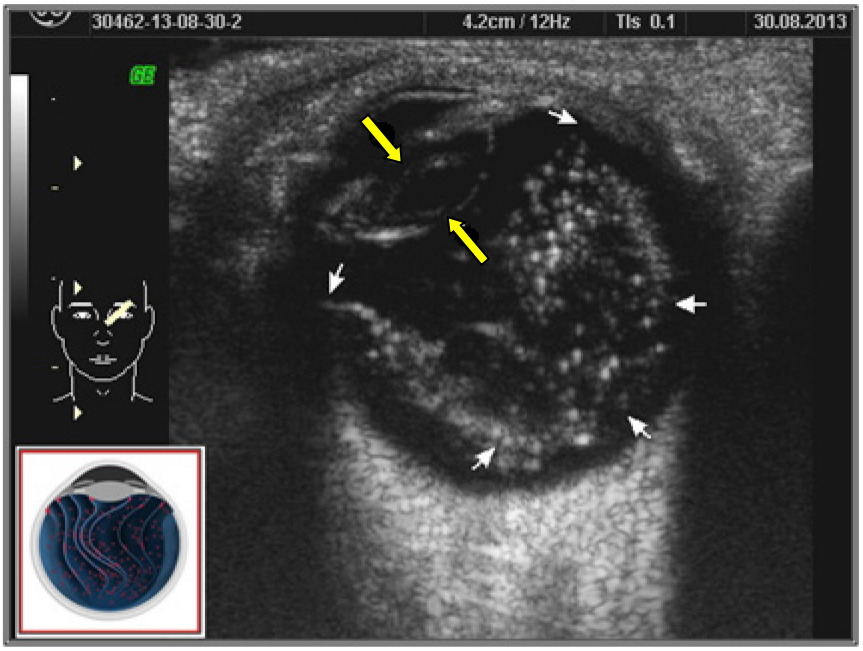

Рис. 13. Эхограмма левого глаза. Изображение скоплений астероидных включений в проекции среднего и заднего отдела стекловидной камеры. Графические признаки проявления текстуры астероидных включений в указанной проекции. Срединный профиль глаза, включающий УЗ срезы роговицы, передней камеры, радужной оболочки, хрусталика, передней гиалоидной мембраны, стекловидного тела, проекции МЗ. Прослеживаются контуры «узловых» зон морфологического строения. Желтыми стрелками обозначены передняя и задняя капсулы хрусталика.

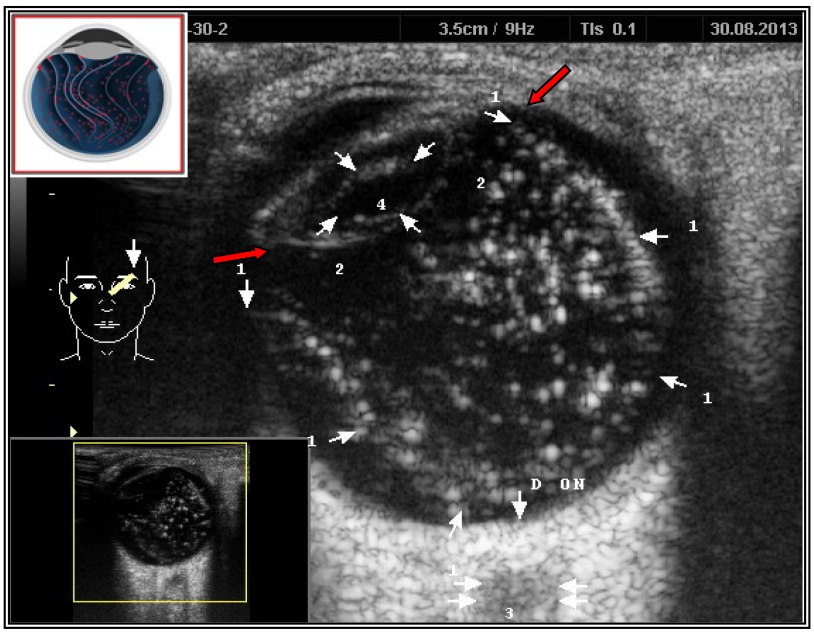

Рис. 14. Акустическое изображение скоплений астероидных включений в проекции стекловидной камеры. Графические признаки проявления текстуры

изображений астероидных включений в указанной проекции. Прослеживаются «узловые» области морфологического строения. Плоская часть цилиарного тела (обозначена красными стрелками), преретинальный гиалоидный тракт (1), ретролентальное пространство и передние отделы гиалоидных трактов (2), проекция области УЗ среза ДЗН (3), измененное ядро хрусталика (4).

Третий вид изменений структуры СТ при АГ

К этой группе изменений были отнесены случаи деструкции областей СТ в проекции его передних и средних внутренних отделов. Они были выявлены у 8 пациентов, всего в 10 глазах.

На плоскостном продольном УЗ изображении четко проявляются контуры проекции отдельных гиалоидных трактов (рис. 15). В проекции СТ хорошо просматриваются несовсем равномерные по протяжению пространства в срединном срезе гиалоидных трактов. Изменения в виде появления «карманов», расположенных параллельно друг другу, проявляются в цилиарных (венечный и срединный) гиалоидных трактах и заднем отделе ретролентального тракта. Наружная часть границы заднего цилиарного тракта с обеих сторон лучше выражена, более контрастна. В данном варианте изменений СТ хорошо прослеживаются места пограничного соприкосновения продольно расположенных анэхогенных областей, которые воспроизводятся как тонкие, несколько извитые гиперэхогенные «нити», переплетающиеся в виде сети. Предположительно, эти структуры соответствуют границам между гиалоидными трактами.

Отмечается, что при данном варианте изменений в нижнем отделе СТ находится значительно больше гиперэхогенных точечных включений, чем в передних и средних областях.

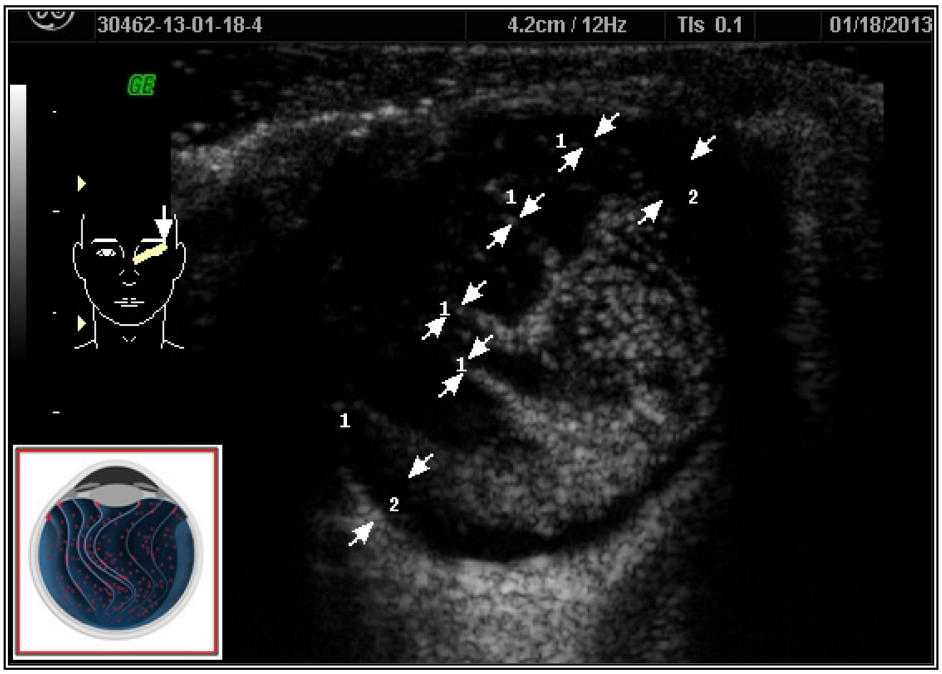

Рис. 15. Эхограмма левого глаза. Акустическое изображение астероидных включений в проекции стекловидного тела. Срединный профиль всех отделов гиалоидных трактов стекловидного тела. Графические признаки проявления текстуры астероидных включений в задних отделах стекловидного тела (пояснения в тексте). Хорошо проявляются границы гиалоидных трактов (1) и область преретинального гиалоидного тракта (2).

На данных акустических изображениях в так называемых плоскостных продольных срезах гиалоидные тракты проявляются как анэхогенные (эхонегативные), вогнутые, вертикально расположенные зоны, имеющие неравномерную протяжении ширину и форму УЗ срезов. В проекции их пространственных границ, обращенных в сторону заднего отрезка глаза, отмечается воспроизведение нескольких округлых контуров. На представленном УЗ изображеннии их число до 5 (пяти), в проекции УЗ среза они выделяются скоплениями гиперэхогенных точечных включений.

По периферии контура базиса СТ видна узкая, кольцевидная зона акустически прозрачного СТ. Стрелками обозначены контуры пространственных границ между гиалоидными трактами. Они четко просматриваются за счет (предположительно) оседания множества включений. В проекции всей площади УЗ среза хорошо видно, что основная масса

астероидных включений сосредоточена преимущественно в задней пространственной зоне СТ. За счет такого распределения астероидных включений изображение выглядит более четким. В проекции передних и части средних отделов гиалоидных трактов их внутренняя проекция акустически прозрачная.

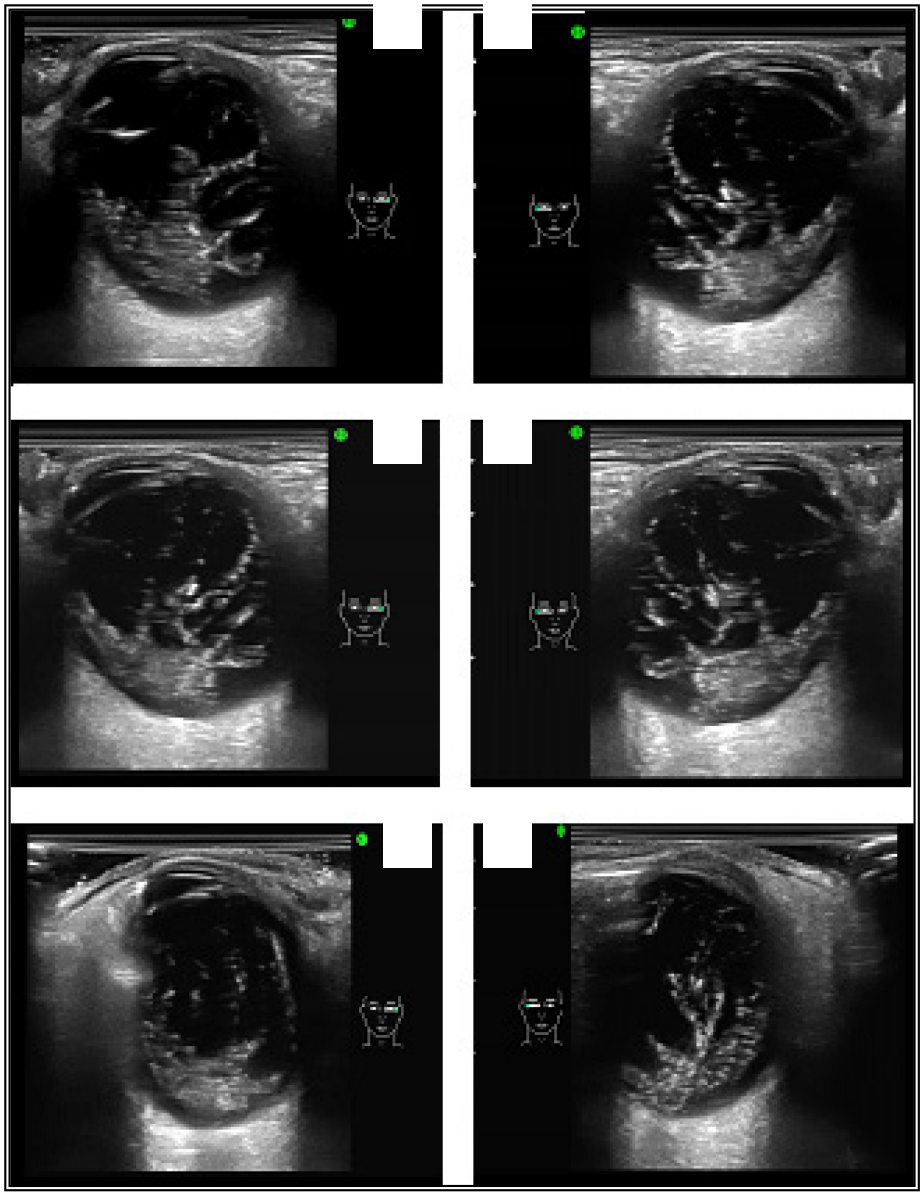

Рис. 16. Эхограммы левого (a, b, c) и правого (d, e, f) глаза. Срединный профиль УЗ среза обеих глаз. Акустическое изображение расположения астероидных включений в стекловидном теле (различные проекции стекловидной камеры). Графические контуры границ гиалоидных трактов и задней проекции стекловидного тела.

На рис. 16 приведены результаты пространственного акустического анализа изображения глаз пациента с двусторонними проявлениями АГ. Данные проявления были также отнесены к третьему виду изменений. Границы «основного» УЗ среза обоих глаз пациента с миопией средней степени, выглядят в виде овального и несколько вытянутого контура, в котором передне-заднее (от вершины роговицы до ДЗН) направление УЗ среза определяется существенно больше поперечного. В проекции стекловидной камеры обоих глаз выявляется наличие нескольких гиперэхогенных извитых нитевидных структур. Они прослеживаются от проекции ПГМ до ДЗН и МЗ. На УЗ изображениях, в проекции ПГМ, в области передних отделов СТ выявлены гиперэхогенные точечные включения непосредственно за хрусталиком.

3.1.3. Варианты распределения астероидных включений при коллапсе стекловидного тела

При помощи УЗ цифрового исследования был проведен анализ внутренней структуры исследуемых глаз 22 пациентов (24 глаза) с астероидным гиалозом. Посредством такого подхода определялись не только пространственные проявления внутренней деформации гиалоидных трактов, но и признаки внешней деструкции СТ. Такие проявления были четко прослежены и представлены на плоскостных эхограммах исследуемых глаз. Изменения отмечались в проекции УЗ срезов глазных яблок, в первую очередь они проявлялись изменением прозрачности хрусталиков и проявлениями фрагментации базиса СТ. На эхограммах такие изменения воспроизводились в виде коллапса его корпуса, а также признаками отслойки ЗГМ.

Пример диагностического случая акустических графических изменений структуры СТ, характеризующий данные изменения с обеих сторон, представлен на рис. 17. В пояснении к нему последовательно разъясняются некоторые проявления пространственных локальных графических структурных изменений СТ.

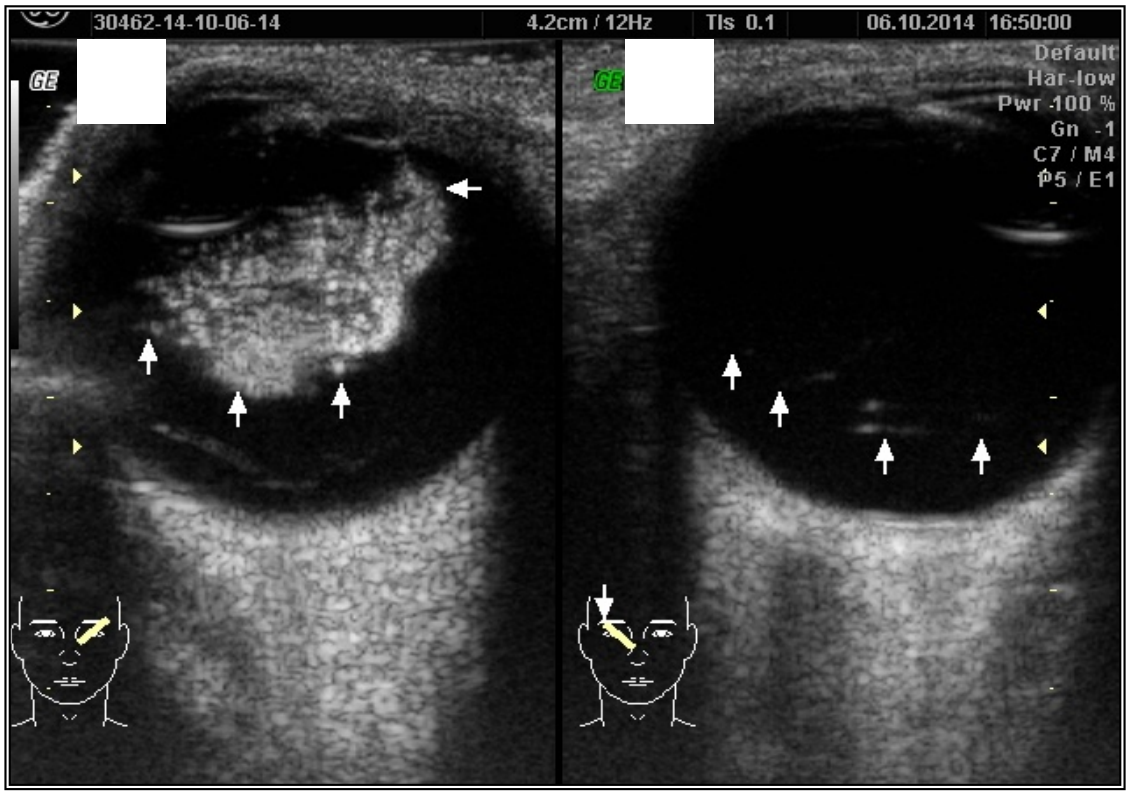

Рис. 17. Эхограмма левого (А) и правого (Б) глаза. Случай одностороннего проявления (эхографического) АГ (А). С обеих сторон (А, Б) отмечаются признаки частичного коллапса стекловидного тела, отслойки и деструкции ЗГМ. На данных эхограммах хорошо видна разница эхографических проявлений в проекции стекловидной камеры обоих глаз. По всей периферии проекции УЗ среза стекловидного тела с левой стороны хорошо прослеживается акустически прозрачная, достаточно широкая область периферического отдела стекловидного тела (А). В проекции УЗ среза хорошо различимы множественные скопления астероидных включений, расположенных в пространстве между задней поверхностью хрусталика, плоской частью цилиарного тела и преретинальным гиалоидным трактом.

Выраженность этих нарушений у пациентов с коллапсом СТ была различной и оценивалась посредством изучения измененного акустического изображения СТ. На представленных изображениях хорошо видны изменения базиса СТ с обеих сторон, но только с левой стороны отмечены проявления астероидных включений в проекции стекловидной камеры. Эхографические признаки АГ (рис. 17 А) представлены в сравнительном плане с изменениями

СТ на стороне без астероидных включений (рис. 17 Б). С обеих сторон отмечаются признаки частичного коллапса СТ и отслойки ЗГМ.

На УЗ изображении правого глаза (рис. 17 Б) практически на всем протяжении области наружной поверхности преретинального гиалоидного тракта были отмечены признаки отслойки ЗГМ в проекции поверхности сетчатки. По результатам УЗ исследования, с правой стороны хорошо видно, что эта область СТ (преретинальный тракт) акустически прозрачна. В ней не наблюдаются гиперэхогенные астероидные включения, которые сосредоточены в центральных отделах СТ с левой стороны.

На эхограмме левого глаза, представленной на рис. 17 А, хорошо различимы плотные скопления астероидных включений, расположенные между задней поверхностью хрусталика, плоской частью цилиарного тела и преретинальным гиалоидным трактом. Хорошо прослеживается (почти на всем протяжении) проекция задней поверхности чуть спавшегося заднего цилиарного гиалоидного тракта. Вдоль этой поверхности, несколько дистальнее, по краю внутренней поверхности сетчатки виден не совсем четкий контур (предположительно) ЗГМ.

Таким образом, при помощи акустической пространственной оценки данной области стекловидного тела по результатам УЗ цифрового сканирования можно не только оценить изменения в виде коллапса СТ, но и охарактеризовать структурное состояние отслоенного, расположенного на периферии, заднего гиалоидного тракта и состояние гиалоидной мембраны.

3.1.4. Варианты распределения единичных астероидных включений

К данной группе клинических наблюдений, характеризующихся частичной деструкцией СТ, были отнесены результаты УЗ сканирования глаз пациентов, имевших структурные изменения его внутренней проекции. На плоскостных диагностических УЗ изображениях 6 глаз, полученных у 6 разных пациентов, астероидные включения были сосредоточены в проекции преретинального гиалоидного тракта. В эхограммах данной группы было отмечено наличие единичных точечных гиперэхогенных включений разного

размера в пределах границ заднего контура УЗ среза проекции стекловидного тела.

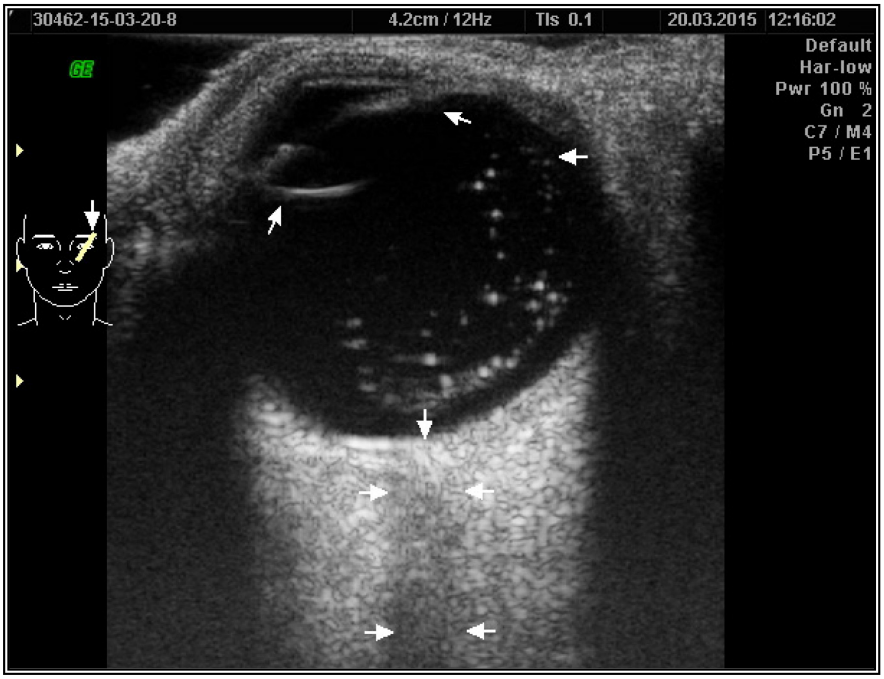

Рис. 18. Эхограмма левого глаза. Акустическое изображение скоплений единичных астероидных включений в проекции заднего отдела стекловидного тела.

На рис. 18 представлена эхограмма, на которой в аксиальной проекции представлено акустическое изображение левого глаза с проявлениями единичных астероидных включений в области преретинального гиалоидного тракта СТ.

На рис. 19 представлено УЗ изображение и результаты пространственного анализа проявления подобных астероидных включений с правой стороны. На эхограмме хорошо прослеживается пространственное расположение единичных астероидных включений в проекции объема СТ в трех ортогональных плоскостях сканирования после проведения пространственного диагностического сканирования. Во всех представленных плоскостях сканирования хорошо прослеживается так называемое периферическое расположение астероидных включений в СТ. Посредством такого анализа структурной объемной акустической модели изучаемого объекта хорошо контурируется пространство периферически расположенного заднего

гиалоидного тракта и преретинального гиалоидного тракта. В различных плоскостных проекциях видны пространственные контуры этой пограничной области.

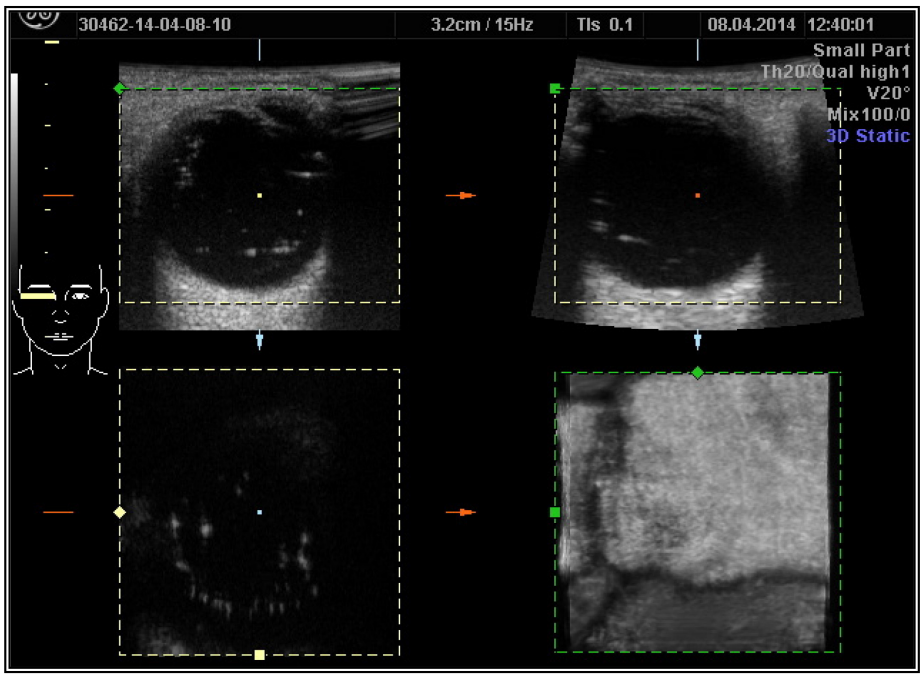

Рис. 19. Пространственное исследование правого глаза в режиме 3D анализа. Акустическое изображение единичных астероидных включений в проекции границы заднего гиалоидного и преретинального трактов стекловидного тела.

3.1.5. Виды акустического пространственного анализа стекловидного тела при астероидном гиалозе

Все представленные выше формы пространственного анализа структуры СТ, полученные на основании результатов цифрового акустического анализа, могут быть воспроизведены в виде объемных виртуальных моделей участков астероидных отложений. Эти модели могут быть проанализированы посредством использования мультипланарного пространственного анализа их структуры. На рис. 20 представлена методика акустического анализа состояния внутренней структуры глаза. Данный пример основан на приемах методического похода по изучению строения различных УЗ плоскостей.

Эти плоскости, фактически представляющие собой последовательно представленные акустические срезамы, имеют «морфологический шаг» 1.5–2 мм. На данном изображении их положение хорошо прослеживается. Их

внутренняя структура хорошо видна. Отмечаются гипоэхогенные зоны без астероидных включений. Картина строения СТ у данного пациента (с одной из сторон) представлена в виде комбинированного акустического изображения. Она демонстрирует методику последовательного пространственного изучения состояния всего объема стекловидного тела при АГ. Такой анализ может быть осуществлен для 7-ми пространственных срезов.

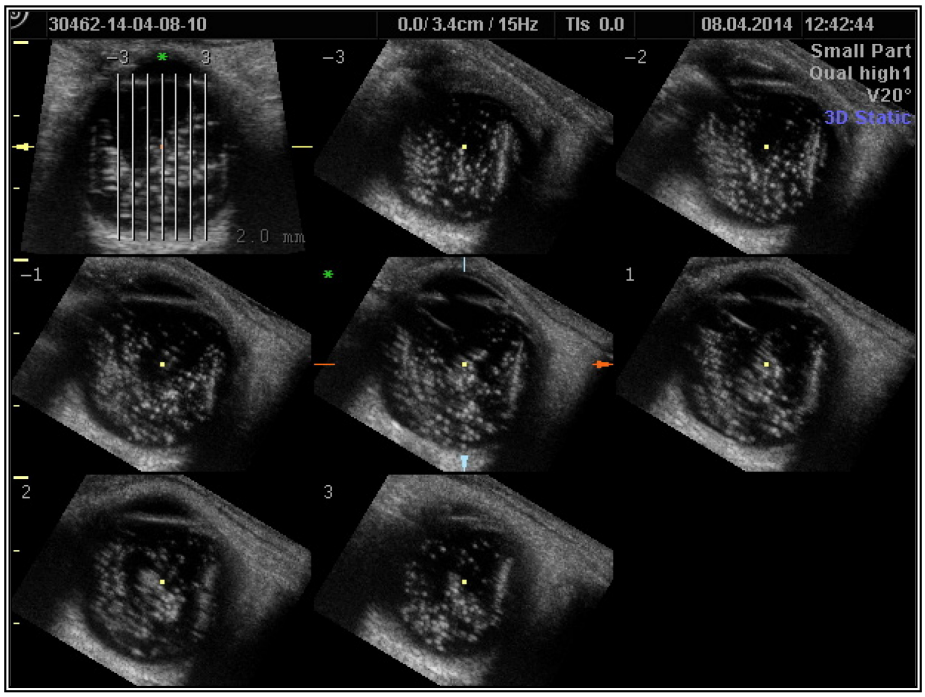

Рис. 20. Пространственный акустический анализ внутренней структуры глазного яблока. Сканирование в 3D режиме. Последовательное акустическое изображение срединных отделов стекловидного тела. Срединный профиль центральных отделов гиалоидных трактов стекловидного тела. УЗ изображение расположения астероидных включений в стекловидном теле. Графические признаки проявления текстуры гиалоидных трактов.

Данный подход позволяет определять положение того или иного внутриглазного структурного элемента или определенного внутриглазного пространства, которое отграничено отложением астероидных включений. Такие диагностические акустические методики позволяют контролировать положение того или иного внутреннего пространственного объекта в различных сечениях и «фиксировать» его в пределах того или иного объемного изображения. Оно может быть воспроизведено в виде гиперэхогенных контуров или плоскостных

структурных элементов, а также в виде их отдельных трехмерных цифровых акустических моделей.

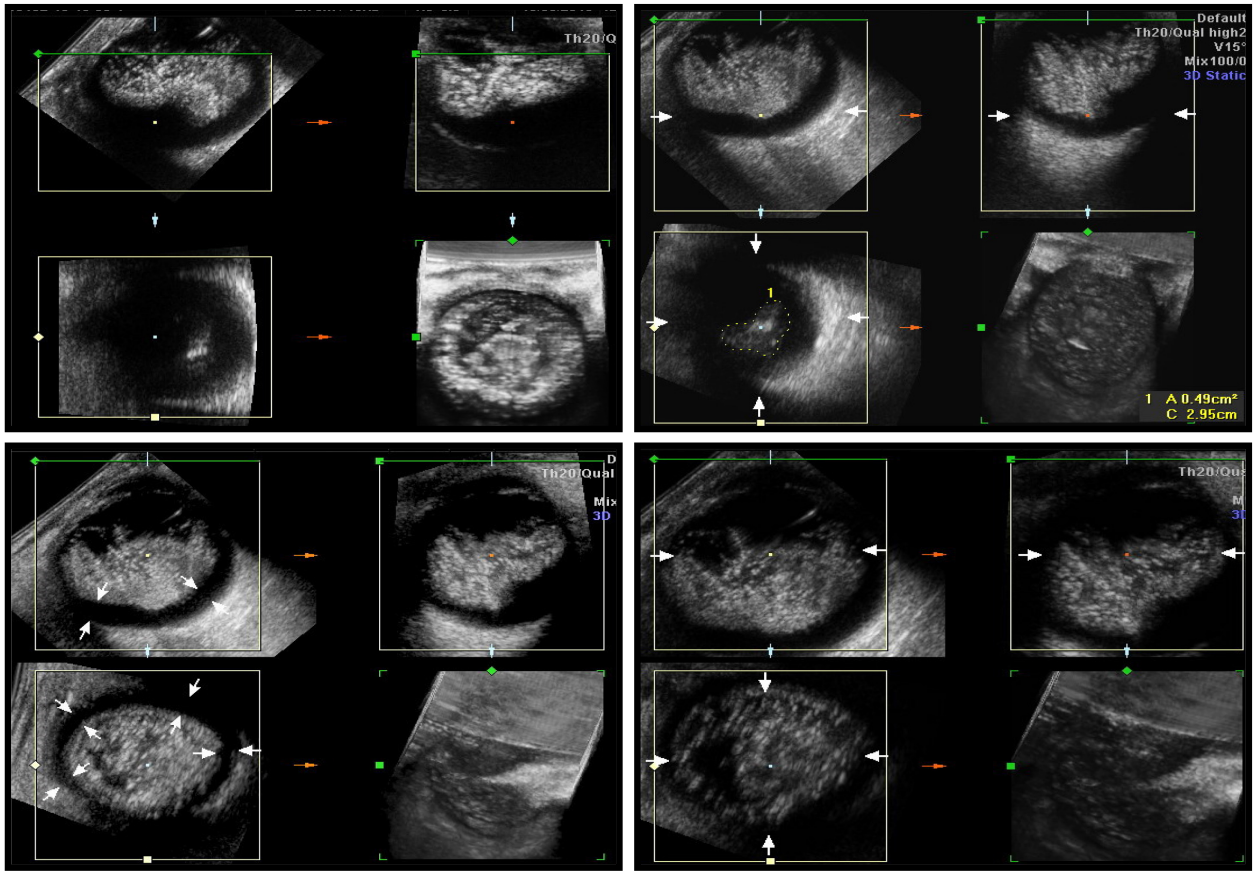

Рис. 21. Пространственные эхограммы различных фаз УЗ исследования в 3D режиме. УЗ изображение скоплений астероидных включений в центральном отделе стекловидного тела. Срединный профиль всех отделов гиалоидных трактов. Графические признаки проявления текстуры астероидных включений в границах гиалоидных трактов и контуров анэхогенных зон в различных пространственных проекциях.

Некоторые макроморфологические структурные элементы в процессе осуществления УЗ исследования могут быть выделены и определены как подвижные, и зафиксированы в промежуточном пространственном положении. Они могут быть прослежены и зафиксированы относительно того или иного временного отрезка. В каждом из таких пространственных вариантов может быть проведено 3D сканирование с последующим изучением пространственного взаимоотношения отдельных морфологических элементов. Таким образом, была проведена регистрация и зафиксировано

пространственное положение отдельной внутриглазной морфологической структуры.

На рис. 21 представлены различные варианты мультипланарного анализа объемного акустического цифрового изображения глазного яблока пациента с АГ при различных временных фазах его движения. Таким способом осуществлялось смещение СТ в продольной проекции стекловидной камеры. При помощи такого способа пространственного осмотра выявлялись «новые» зоны его структурного строения. Пространственный осмотр объемного акустического изображения глаза в трех взаимно перпендикулярных плоскостях включал все пространство стекловидной камеры, расположенное за хрусталиком.

На рис. 22 место так называемого «первичного фокуса» пространственного осмотра в трех плоскостях обозначено крестиком. Анализ передних отделов гиалоидных трактов был осуществлен со стороны области пространства, находящегося за задней капсулой хрусталика. Данные изменения были отнесены ко *второму* варианту распределения астероидных включений в проекции УЗ среза СТ. Таким образом, на изображении (рис. 22) были прослежены изменения в структуре центральных отделов СТ, характеризующие распределение астероидных включений в проекции площади трех ортогональных плоскостей: а — *аксиальной*, б — *вертикальной*, в — *фронтальной*. По всему объему стекловидной камеры визуализируются многочисленные гиперэхогенные точечные включения, сопоставимые с отдельными астероидными включениями или их скоплениями. На рис. 23 анэхогенная область представлена в виде объемной «вакуоли», ее границы прослеживаются на всех трех взаимоперпендикулярных плоскостях. На рис. 22 такая зона представляет собой микрополость округлой и несколько неправильной формы. По периметру, она обозначена стрелками.

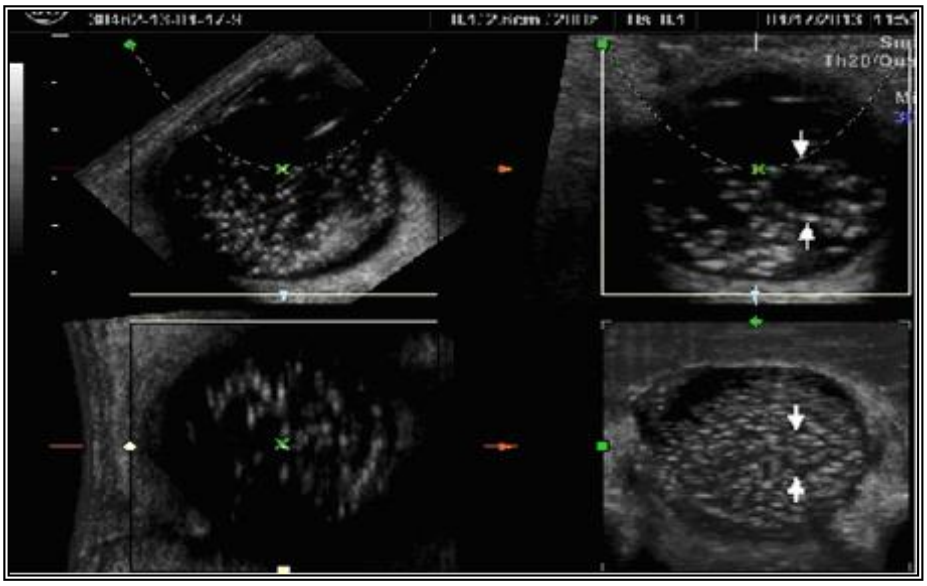

Рис. 22. 3D сканограмма левого глаза. Визуализация внутреннего пространства глазного яблока посредством его «маркирования» астероидными включениями. Профиль всех отделов трактов стекловидного тела. Графические признаки проявления астероидных включений в проекции границ гиалоидных трактов в средней и задней пространственной проекции стекловидной камеры.

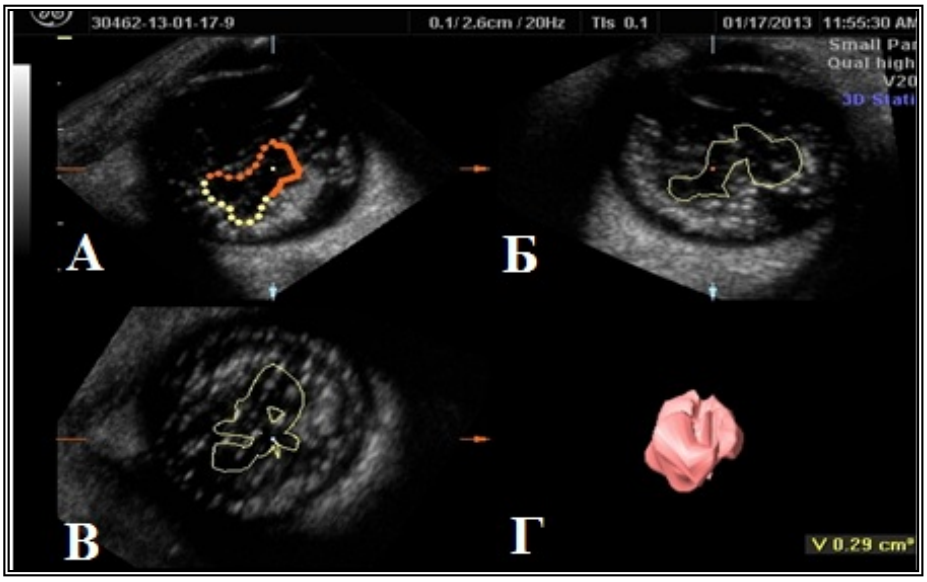

Рис. 23. Пространственное (3D) изображение отдельной анэхогенной полости внутри стекловидного тела у пациента с АГ. Генерализованное проявления изменения УЗ текстуры проявления астероидных включений в проекции трех УЗ срезов стеклвидного тела.

Подобные полости, воспроизводимые на комбинированном УЗ изображении СТ как округлые анэхогенные структуры различной формы, могут быть оценены количественно. Их параметры можно охарактеризовать как с топографических, так и с анатомо-морфологических позиций. Объемные характеристики отдельной полости в проекции СТ можно пространственно проанализировать в различных проекциях.

Другим вариантом акустического анализа СТ у пациента с АГ может являться способ изучения акустической плотности астероидных включений (рис. 24).

Способ изучения диагностического объемного изображения глаза при помощи оценки его пространственной УЗ модели, полученной при помощи цифрового акустического исследования, одновременно с воссозданием пространственной структуры изучаемого объекта позволяет оценить расположение отдельных элементов, структуру СТ.

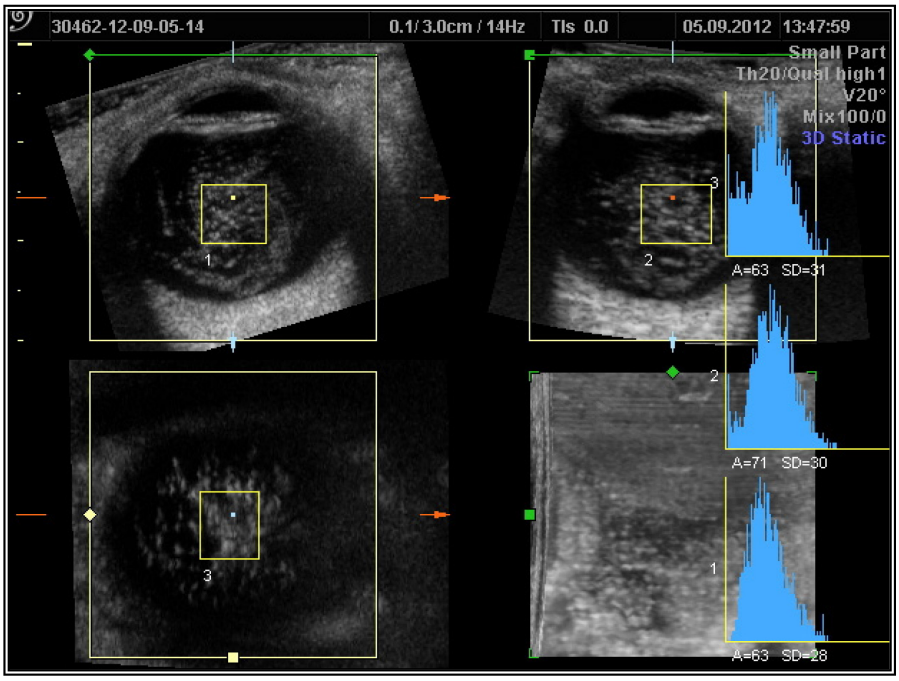

Рис. 24. Результаты акустического денситометрического исследования. Гистограммы эхогенной «плотности» различных участков стекловидного тела в 3D режиме.

Обсуждение результатов УЗ исследования. Результаты двухмерного и пространственного ультразвукового исследования глаз 68 пациентов (136 глаз) с признаками АГ позволило впервые в клинических условиях оценить и определить формы морфологических изменений СТ при АГ. На основании проведенных исследований выявлены основные варианты изменения СТ при АГ, включающие три формы без коллапса СТ и многообразные варианты при его наличии.

По ориентирам в виде АТ можно судить о прижизненных морфологических изменениях СТ.

Показано, что при последовательном сравнении локализации астероидных включений в плоскостном и объемном срезах возможно выделить отдельные полости и охарактеризовать их топографически и количественно, а также выяснить акустическую текстуру включений.

3.2. РЕЗУЛЬТАТЫ СКАНИРУЮЩЕЙ ЭЛЕКТРОННОЙ МИКРОСКОПИИ ОБРАЗЦОВ СТЕКЛОВИДНОГО ТЕЛА С АСТЕРОИДНЫМ ГИАЛОЗОМ

СЭМ в режиме низкого вакуума является оптимальным методом изучения изменения СТ при АГ и позволяет сочетать топографические наблюдения с минимальными искажениями морфологической структуры. Для этого необходимо выполнение двух основных условий: забор образцов СТ в максимально нативном состоянии и разработка алгоритма пробоподготовки, обеспечивающего сохранение исходной структуры СТ.

При визуализации методом СЭМ в режиме низкого вакуума было обнаружено, что удлиненные элементы, выделенные из образцов СТ, обладали сходной структурной организацией, в которой условно можно выделить четыре порядка (рис. 25).

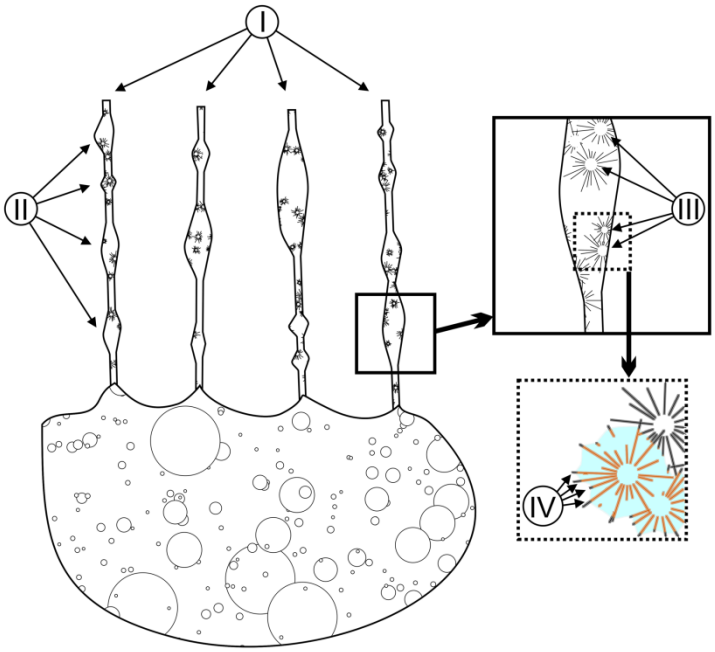

Рис. 25. Схема взаимоотношений доступных для визуализации структурных элементов СТ различных порядков (I–IV, объяснения в тексте).

Первый порядок — удлиненные структуры, или гиалоидные тяжи, характерной особенностью которых является трубчатое строение. Исходные морфометрические характеристики этих структур (извитость, диаметр тяжа, диаметр просвета, наличие изолированных полостей) не могли быть корректно оценены в виду тракционных деформаций при вытягивании (на этапе пробоподготовки). Однако, можно утверждать, что исходный внутренний диаметр этих удлиненных полых структур СТ в некоторых случаях достигал 0,2–0,3 мм, а исходная форма в позиции *in situ* наиболее вероятно была схожа с резко удлиненными карманами, а не с трубками (рис. 26).

Тем не менее, при наблюдении в условиях низкого вакуума в камере микроскопа эти образования были способны частично сохранять влагу в своем остаточном внутреннем просвете, что подтверждает частично замкнутый характер этих образований с протяженным изолированным пространством внутри них. Качественный химический микроанализ мембран, ограничивающих тяжи, косвенно указывает на обилие серосодержащих ($S > 0{,}3\%^{вес}$) структурных белков в их строении. Толщина мембран (стенок трубчатого тяжа) может быть примерно оценена как 50–100 нм. Это меньше

половины длины волны света видимого диапазона, что, вероятно, препятствует возможности наблюдать эти мембраны методами оптической микроскопии.

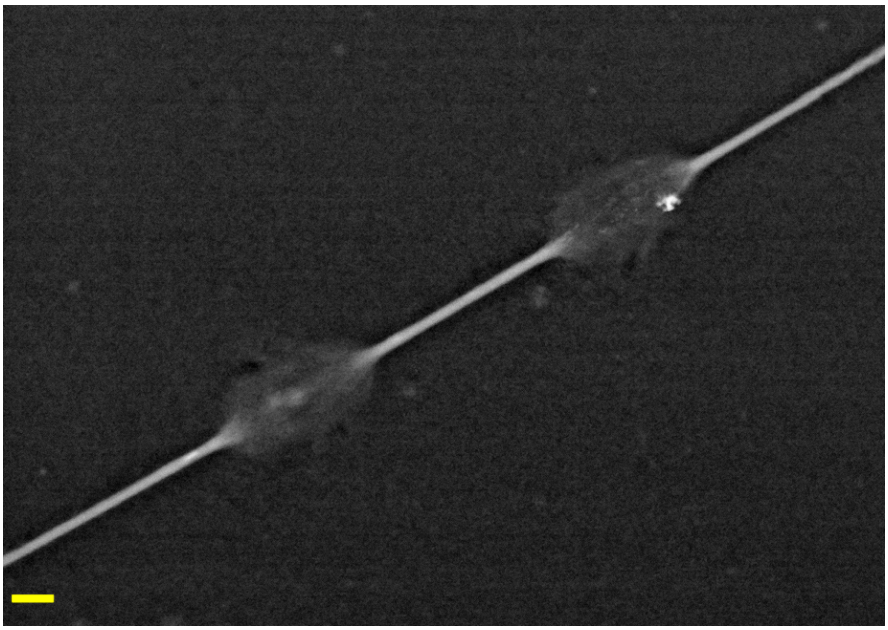

Рис. 26. Пример структур первого порядка (см. пояснение в тексте). Предположительно, это раздувы спавшейся трубчатой структуры, вмещающие в себя вещество с высокой остаточной степенью гидратации. Относительно яркая «оболочка» на полностью спавшихся и лишенных просвета участках по характеру эмиссии вторичных электронов соответствует существенно-белковым образованиям. В местах раздува яркость изображения, определяемая интенсивностью электрон-электронных взаимодействий, существенно ниже, что соответствует лишенным частиц типичным жидкостям организма (внутриглазная, межклеточная, плазма и т.п.). Изображение получено на СЭМ в режиме низкого вакуума без напыления и полного обезвоживания (SE, 20 кВ, 44 пА, 70 Па). Масштабный отрезок — 10 мкм.

Второй порядок — веретенообразные «полости» в продольной структуре тяжей. Это зоны остаточного просвета полого гиалоидного тяжа, сохранившегося в процессе пробоподготовки. Их возможное происхождение является одним из немногих артефактов наблюдения. Описание именно этих структур дает возможность реконструкции исходной морфологии самих тяжей. Возникшие полости можно условно разделить на два подтипа. Один — связан с тем, что спадающаяся при вытягивании структура была поддержана изнутри

каркасом из твердых форменных элементов, преимущественно АТ (см. представленное ниже описание структур высших порядков), а второй — сформировался за счет гидростатической поддержки внутреннего просвета каплей электролита, который сконцентрировался в момент высыхания образца (рис. 27). В последнем случае эти полости помимо АТ вмещали раскристаллизованные минеральные компоненты электролита, а в отдельных полостях наблюдались остатки концентрированной жидкости, видимые в обратно-рассеянных электронах.

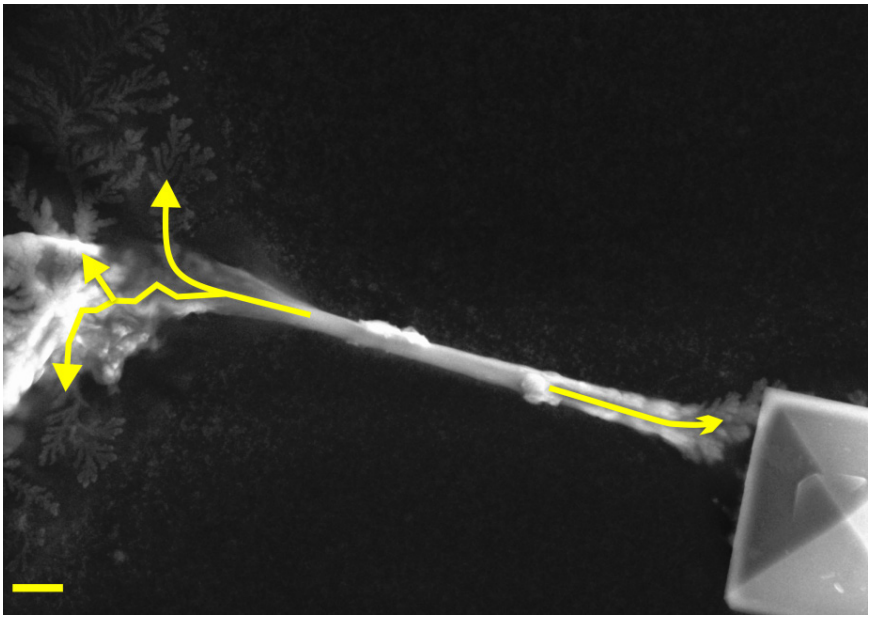

Рис. 27. Участки перехода веретенообразной полости в нитевидную часть тяжа, лишенную просвета. Направление роста дендритовидных кристаллов NaCl указывает на отжатие жидкости из первичной полой структуры в направлении формирующихся обособленных полостей. «Зажатое» в зоне перехода основание дендритовидного кристалла (направление роста показано стрелками) говорит о позднем формировании полостей, происходившем одновременно с обезвоживанием образца в процессе пробоподготовки. Изображение получено на СЭМ, в режиме низкого вакуума без напыления и полного обезвоживания (SE, 20 кВ, 44 пА, 70 Па). Масштабный отрезок — 10 мкм.

На момент наблюдения гиалоидные тяжи и веретенообразные полости были максимально распластаны по поверхности углеродной ленты. Часто их внешние границы в проекции изображения были нечеткими и

визуализировались только по потере характерного для адгезивной ленты паттерна (рис. 28).



Рис. 28. СЭМ-изображение участка изолированного гиалоидного тяжа СТ. Точками маркированы внешние границы спавшейся в условиях низкого вакуума трубчатой структуры, внутри которой продольно располагаются включения АТ. Масштабный отрезок — 100 мкм.

Третий порядок — непосредственно сами твердые форменные элементы внутри полых тяжей. Они обладали определенной закономерностью взаимного расположения, с преобладанием АТ и их агрегатов. Также были определены петрифицированные эритроциты, оскольчатые массы фосфата кальция и раскристаллизованные минеральные компоненты электролитов. Наиболее важным наблюдением является то, что во всех проанализированных образцах различные формы фосфата кальция обнаруживаются **только внутри веретенообразных полостей** гиалодных тяжей. При этом была определена характерная зависимость: чем больше размер веретенообразной полости, тем многобразнее форменные элементы, формирующие структуру третьего порядка (рис. 29).



Рис. 29. Пример многообразия состава веретенообразных полостей в продольной структуре гиалоидного тяжа (см. пояснение в тексте). Крупные веретенообразные раздувы спавшейся трубчатой структуры вмещают в себя компартмент различной морфологии и происхождения. На СЭМ-изображениях он хорошо дифференцируется при использовании композиционного контраста (обратно-рассеянные электроны, BSE). Яркость фототона в проекции вакуоли указывает на то, что в отличие от полых структур, большие веретенообразные полости не способны сохранять внутри себя влагу при 70 Па. Как следствие этого, минеральные компоненты электролита в контурах бывшей полости полностью раскристаллизованы (дендритовидные кристаллы NaCl и KCl на изображении отмечены желтыми стрелками; одиночный монокристалл галита, помечен звездочкой). Минеральный детрит (красные стрелки) и петрифицированные эритроциты (белые стрелки) по интенсивности обратного рассеяния близки к фосфатам кальция. Ряд объектов внутри полостей не может быть интерпретирован однозначно. Изображение получено на СЭМ в режиме низкого вакуума без напыления и полного обезвоживания (BSE, 20 кВ, 85 пА, 70 Па). Масштабный отрезок — 100 мкм.

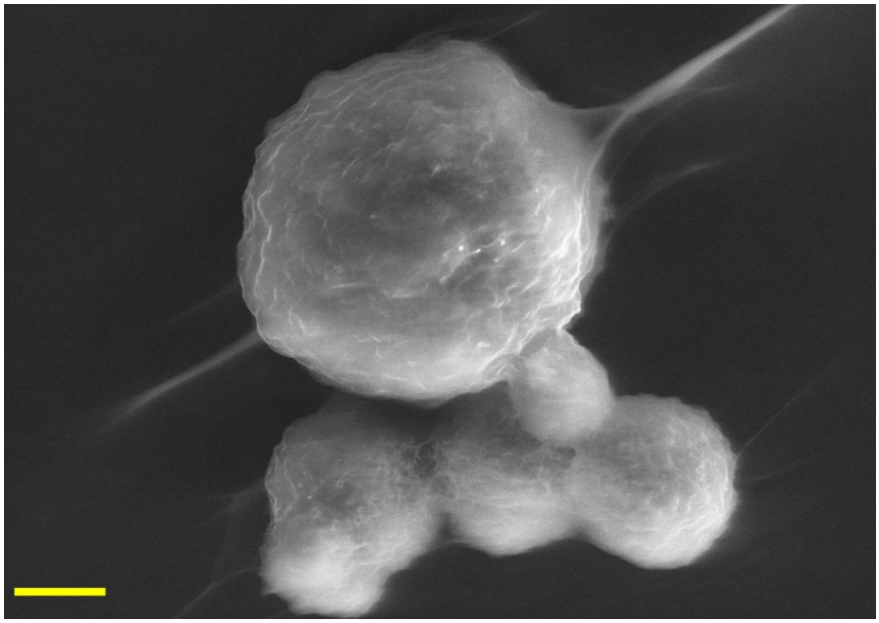

Рис. 30. Типичный вид группы АТ при использовании высоких ускоряющих напряжений (20 кВ) на сканирующем электронном микроскопе в режиме низкого вакуума. Видно облекание минерально-органических сферолитов спадающимися «полупрозрачными» тканями полой трубчатой мембраны, в просвете которой они формировались. Масштабный отрезок — 10 мкм.

Взаимное пространственное расположение твердых форменных элементов внутри гиалоидного тяжа весьма нерегулярно. Для АТ характерно как одиночное нахождение, так и формирование сгруппированных разномерных агрегатов (рис. 30). Размеры индивидуальных АТ и их связь с расстоянием до центра ближайшей более крупной частицы показаны на рис. 31. Было определено, что чем мельче АТ, тем ближе оно располагается к более крупному индивиду. Это скорее всего говорит о многократном зарождении этих объектов в благоприятных локальных условиях.

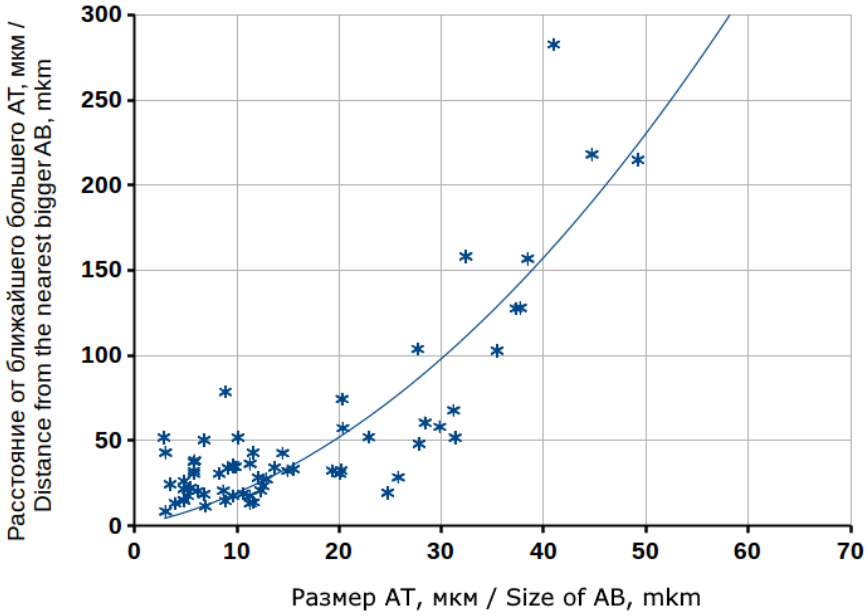

Рис. 31. Размеры индивидуальных АТ и связь диаметра индивидуальной частицы с расстоянием до центра ближайшей более крупной частицы.

Четвертый порядок — элементы внутреннего строения АТ. Следует отметить, что все обнаруженные АТ имели сходное строение, независимо от размера и взаимного положения.

Исследование на низких ускоряющих напряжениях позволяет детально раскрыть микротопографию облекающей АТ мембраны — внешней оболочки гиалоидного тяжа (рис. 32 А). Хорошо видно, что мембрана вне АТ имеет ровную поверхность, но при плотном контакте с АТ отображает её микроскульптуру и подчеркивает выступающие из сферических тел пластинчатые кристаллы. Это наблюдение позволяет косвенно говорить о радиально-лучистом строении кристаллического агрегата, являющегося основой АТ (рис. 32 Г, выделено оранжевым цветом). Химический микроанализ определил, что в составе АТ преобладает дикальциевый фосфат дигидрат (ДКФД). При раскристаллизации ДКФД образует аналогичные сферолиты радиально-лучистой структуры.

Изображения, полученные во вторичных электронах при повышенных ускоряющих напряжених, позволяют оценить форму АТ без учета перекрывающей белковой мембраны и тонких окончаний пластинчатых кристаллов ДКФД (рис. 32 Г). При высоких ускоряющих напряжениях тонкие

окончания пластинчатых кристаллов АТ имеют относительно гладкую шаровидную поверхность, образованную органическими соединениями (рис. 8 Г, выделено голубым цветом).



Рис. 32. Расшифровка структуры АТ на основе изображений, полученных с помощью СЭМ в разных режимах (А, Б, В). Масштабный отрезок — 10 мкм. Модель агрегата сферолитов, построенная на основе данных визуализации и химического микроанализа (Г). Объяснения в тексте.

А. СЭМ-изображение, полученное в режиме детекции вторичных электронов при пониженном ускоряющем напряжении (5кВ, SE, EP=70Па).

Б. СЭМ-изображение, полученное при высоком ускоряющем напряжении (20кВ, SE, EP=70Па).

В. СЭМ-изображение, полученное при оценке плотности обратного рассеяния электронов при высоком ускоряющем напряжении (20кВ, BSE, EP=70Па).

Г. 1 — кристаллы ДКФД, 2 — органический матрикс, 3 — кристаллы галита (NaCl), 4 — окутывающая сферолиты белковая мембрана.

Следует отметить, что помимо описанных форменных элементов с помощью СЭМ и химического микроанализа во всех образцах во внутреннем наполнении веретенообразных структур также были обнаружены петрифицированные эритроциты (рис. 33).

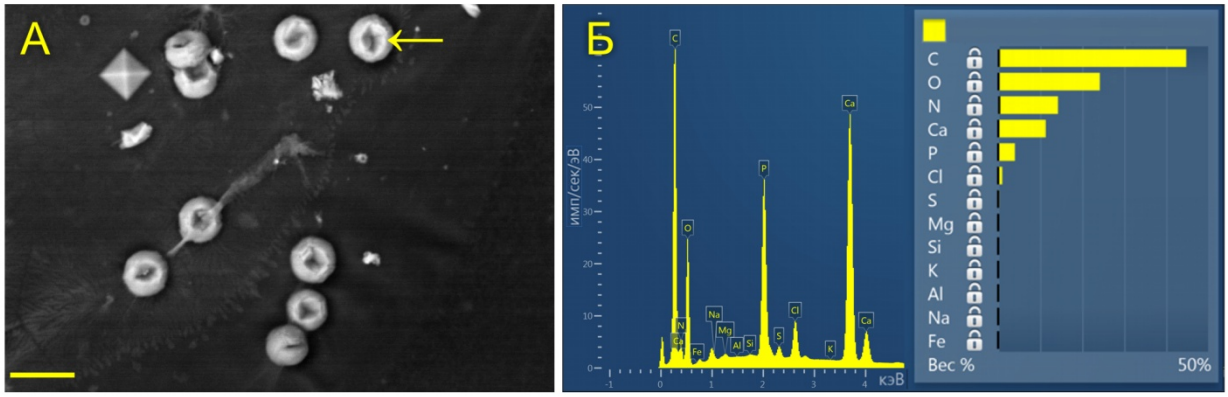

Рис. 33. СЭМ-изображение петрифицированных эритроцитов (А) и характеристический рентгеновский спектр, показывающий значительную долю фосфата кальция в составе эритроцита (Б, точка анализа указана стрелкой на изображении А).

Проведенные ранее исследования по изучению состояния СТ при АГ в основном были сосредоточены на вопросе анализа его структуры, а также биохимического и элементного состава АТ. Можно предположить, что тесная связь волокон СТ с отдельными включениями, а также с их скоплениями различной величины, является постоянной характеристикой морфологических проявлений АГ. По всей видимости, подобный эффект обуславливает степень распространения локальных скоплений АТ в общей массе гиалоидного каркаса СТ. Однако, использование стандартных методов подготовки и структурного анализа высокогидратированных объектов, к которым относится и СТ, может сопровождаться возникновением значительных деформационных артефактов, затрудняющих полноценную расшифровка их строения.

3.3. МИНЕРАЛЬНЫЙ СОСТАВ СТЕКЛОВИДНОГО ТЕЛА ПРИ АСТЕРОИДНОМ ГИАЛОЗЕ

Минеральный состав СТ является очень чувствительным индикатором состояния тканей глаза. Этот факт нашел практическое применение в криминалистике, где на основе исследования минерального баланса СТ построены точные методы постмортальных измерений [85]. Вопрос изучения электролитного состава СТ остается актуальным. Исследователи связывают изменения его биохимического состава с развитием некоторых глазных заболеваний [10, 27].

Минеральные элементы электролита стекловидного тела

Подробно электролитный состав СТ в норме был изучен Kokavec J. и др. [96]. В составе СТ были определены следующие элементы: Na, K, Cl, Ca, Mg, Cu, Zn, Se, Fe [96]. В отличие от данных о валовом составе СТ, полученных Kokavec J., данные полученные в нашем исследовании позволяют локализовать присутствие электролитов не только в объеме СТ, но и в полостях протяженных гиалоидных структур.

Ряд идентифицированных при химическом микроанализе элементов составляет электролитную основу СТ и естественно характерен как для паталогически измененной ткани, так и для ее нормального состояния.

В препарате СТ в форме хлоридов были выявлены Na и K — элементы, поддерживающие нормальный осмотический и электрохимический баланс в живых организмах [42, 96, 138]. Необходимо учитывать, что до обезвоживания препарата, в «жидкой» фракции СТ эти элементы не образуют собственно твердых минеральных фаз, а находятся в форме катионов Na^+ и K^+, заряд которых компенсируется преимущественно хлорид-анионом Cl^-. Только в процессе подготовки и дегидратации образца калий, натрий и хлор переходят в минеральную форму, образуя дендритовидные агрегаты кристаллов сильвина (KCl) и индивидуальные кристаллы галита (NaCl) кубического облика.

Новообразованные фосфаты кальция и форма их нахождения в стекловидном теле при астероидном гиалозе

В образцах СТ методом химического микроанализа были идентифицированы различные формы фосфатов кальция, при чем для разных структур описанных в разделе 3.2. были характерны свои формы. Фосфат кальция для сферолитов, фосфатный минеральный детрит, измененные (кальцинированные) эритроциты.

Фосфат кальция сферолитов — минеральная основа АТ

АТ по результатам СЭМ представляют собой сложные минерально-органические сферолиты, основой которых является радиально-лучистый агрегат игольчатых кристаллов *фосфата кальция.*

Полуколичественный химический микроанализ обнаженных участков островершинных кристаллов, выступающих из сферолита (рис. 34, спектр 4 и 5), выявил, что минеральное вещество имеет соотношение Ca:P близкое к 1:1 (таблица 2). Учитывая такое соотношение, слагающий АТ фосфат кальция можно определить как дикальциевый фосфат дигидрат (ДКФД; $CaHPO_4 \cdot 2H_2O$).



Рис. 34. Изображение АТ, полученное на СЭМ в режиме детекции обратно-рассеянных электронов. Показаны точки, в которых был выполнен химический микроанализ минеральных фаз.

Таблица 2. Элементный состав АТ

Название спектра	Элементный состав (at%)										Сумма	Ca/P
	C	N	O	Na	Mg	P	S	Cl	K	Ca		
Сферолит 1 (спектр 4)	24,77	4,74	43,48	2,35	0,07	2,25	0,05	1,29	0,1	2,07	81,17	0,92
Сферолит 1 (спектр 5)	2,39	0,79	7,54	32,16	0,01	0,48	0,03	31,21	0,33	0,44	75,38	0,92
Сферолит 2	13,47	1,95	48,23	2,67	0,06	3,52	0,03	2,17	0,12	3,36	75,58	0,95
Сферолит 3	12,62	10,84	21,84	12,38	0,1	9,87	0,44	2,84	0,05	9,97	80,95	1,01
Сферолит 4	8,58	5,08	15,44	27,09	0,03	4,47	0,15	8,45	0,07	4,12	73,48	0,92

ДКФД ранее описан в организме человека, как промежуточный тип организации минерального вещества, предшествующий образованию нормального гидроксилапатита костной ткани. Зона устойчивости ДКФД от 2 до 6 pH [13], что имеет важное значение при реконструкции патологических биохимических условий, приводящих к возникновению АТ. Необходимо указать на то, что все изученные сферолиты, полученные из 5 образцов, имели аналогичный минеральный состав. Помимо главных элементов ДКФД в структуре сферолита были отмечены: Mg — дополнительный катион фосфата; Na, K и Cl — компоненты захваченного электролита; C, O, N и S — элементы белковой оболочки тяжей и возможно холестеринового заполнения интерстиций между кристаллами ДКФД. Преобладание углерода, кислорода и азота над элементами, входящими в минеральные фазы агрегата, позволяет говорить о том, что органическая составляющая в агрегатах играет значительную роль, заполняя интерстиции между кристаллами и слагая большую часть его объема. Вместе с этим очевидно, что радиально-лучистый агрегат игольчатых кристаллов ДКФД имеет структурообразующую функцию при формировании АТ, являясь по существу их «скелетом» (Рис. 35).

Состав кристаллов, формирующих основу АТ, достаточно выдержан, в то время как прочие фосфорсодержащие форменные элементы, отмечаемые в препарате СТ, имеют переменный состав (таблица 3).

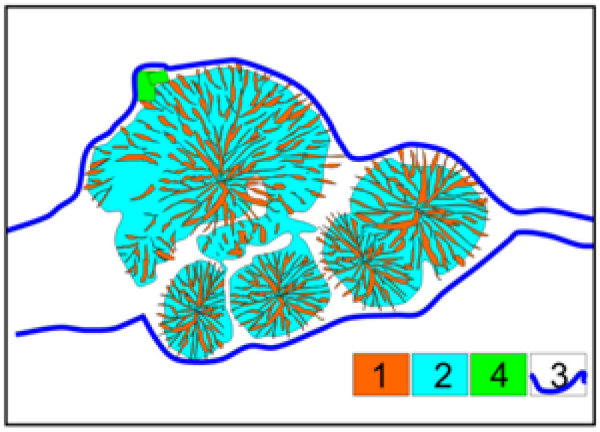

Рис. 35. Схематическое отображение модели агрегата сферолитов, построенная на основе данных визуализации и данных химического микроанализа. 1 — кристаллы дикальциевого фосфата дигидрата (возможно, в ряде случаев — гидроксилапатита), 2 — интерстиции, вероятно занятые холестерином и влагой, 4 — кристаллы галита (NaCl), 3 — окутывающая сферолиты мембрана — остатки спавшейся трубчатой структуры.

Таблица 3. Элементный состав форменных минеральных элементов стекловидного тела после высыхания

Название спектра	**Элементный состав (at%)**										**Сумма**	**Ca/P**
	C	**N**	**O**	**Na**	**Mg**	**P**	**S**	**Cl**	**K**	**Ca**		
Минеральный детрит	10,4	2,74	31,96	12,42	0,3	3,55	0,32	12,87	0,45	4,85	79,86	1,37
Эритроцит 1	9,49	6,76	29,73	18,44	0,27	3,24	0,29	7,47	0,41	4,42	80,52	1,37
Эритроцит 2	8,11	5,1	28,98	24,03	0,39	3,56	0,21	7,2	0,36	3,62	81,56	1,02

Фосфатный минеральный детрит

Близкой к незрелому гидроксилапатиту является минеральная фаза, слагающая минеральный детрит, регулярно обнаруживаемый внутри веретенообразных полостей. Это обломки сплошной минеральной массы, исходную морфологию, позицию и объем которой описать не представляется возможным. В момент изучения образца на СЭМ все отмеченные частицы были приурочены к полостям белковых структур, описанных в 3.2. и наблюдались в вакуолях. При этом можно отметить, что во внешней части разбавленного при пробоподготовке вещества СТ никаких твердых минеральных образований

обнаружено не было. Выявленная позиция и элементный состав фосфатного минерального детрита подчеркивают его близость АТ, позволяя предполагать формирование сплошной массы незрелого гидроксилапатита в рамках того же процесса, который сформировал сферолиты АТ, но вероятно в несколько иной структурной позиции. Обломочная, иногда оскольчатая форма частиц фосфатного минерального детрита говорит о его значительном перемещении вдоль полостей от исходной позиции, в которой была сформирована сплошная масса минерала. Можно отметить, что нестехиометрический гидроксилапатит, которому по соотношению Ca/P соответствуют зоны минерального детрита, — существенно более зрелая форма фосфата кальция по отношению к ДКФД, слагающему АТ. Это делает возможным говорить о формировании некоторого солидного петрификата, обломки которого можно наблюдать в форме минерального дебриса, которое происходило ближе к структурному или временному началу процесса патологического выпадения фосфатов кальция в структурах глаза.

Измененные эритроциты

Замещенные фосфатом кальция (петрифицированные, фосфатизированные, кальцинированные) эритроциты обладают соотношением Ca:P, колеблющемся в диапазоне 1:1–1:1,4. Это позволяет сделать вывод о возможной направленности процесса химического изменения, начинающегося с замещения органического вещества эритроцитов *дикальциевым фосфатом дигидратом*, произошедшего в условиях локального закисления, с последующим преобразованием в незрелый гидроксиапатит при восстановлении нормального pH СТ. Зона устойчивости незрелого гидроксилапатита (ГАП) от 9,5 до 12 [13].

Гипотетическая модель взаимоотношений различных форм фосфатов кальция при АГ

Бикарбонатный и фосфатный буферы играют основную роль в поддержании стабильности pH. Бикарбонатный буфер ($HCO_3^- + H^+ - H_2CO_3$) является типичным для всех глазных жидкостей. Ему принадлежит основная роль в поддержании постоянного уровня pH СТ [12, 138]. Согласно исследованиям Mieno H. и др., pH СТ у группы пациентов без сахарного диабета находится в диапазоне 7,24–7,26 (7,25±0,02) [104]. Сдвиги pH за указанные границы приводят к существенным сдвигам окислительно-восстановительных процессов, проницаемости биологических мембран. Учитывая, что интервал стабильности pH ДКФД находится в интервале от 2 до 6, а значение pH СТ в норме 7,24–7,26, можно предположить, что сопутствующим фактором при возникновении и дальнейшем росте АТ является сдвиг pH в сторону ацидоза. Помимо кислотности, необходимым условием для выпадения минеральных форм фосфатов кальция является достижение насыщения по кальцию и фосфору, предполагающее транспортировку к точке зарождения АТ и создание избытка этих элементов. Для реконструкции патогенетической цепочки, приводящей к формированию АТ, важно отметить, что их возникновение происходит не по всему объему СТ.

Представленные в настоящей работе наблюдения показывают, что АТ расположены только внутри полых структур, где наряду с прочими формами нахождения фосфатов они образуют патогенетический комплекс. Таким образом, можно говорить о том, что все три фактора: избыточная концентрация подвижного кальция (Ca^{2+}), избыточная концентрация фосфат-аниона (Pi) и локальный ацидоз возникали внутри некоторых белковых каналов в объеме СТ. Наличие фосфатизированных эритроцитов позволяет сделать предположение о достаточно приближенном положении дистальной части этих структур к прилежащим к СТ кровенасыщенным структурам глаза. В противном случае невозможно объяснить попадание эритроцитов в эти «полости» до момента их кальцинации/фосфатизации.

В настоящей работе не рассматривался патогенез возникновения АТ, который до сх пор остается предметом дискуссий. Однако, выявленный факт регулярного присутствия петрифицированных эритроцитов среди прочих форменных элементов позволяет предположить наличие связи между образованием АТ и регионарными сосудистыми нарушениями, когда система каппиляров, кровоснабжающих структуры заднего полюса глаза, временно теряет устойчивость. Часть эритроцитов, не подвергшаяся фагоцитозу (по причине отсутствия в СТ фагоцитирующих клеток), осталась в СТ и могла адсорбировать на своей поверхности ионы Са и фосфат-ионы на фоне протекающего АГ. При этом, процесс вне зависимости от его характера ограничивается внутренним просветом гиалоидных тяжей.

Нельзя исключить, что наличие петрифицированных эритроцитов не было отмечено в ранее проведенных исследованиях вследствие того, что эти элементы неотличимы от АТ при визуализации на основе ультразвуковых и оптических методов. Полноценная диагностика может быть проведена только на сканирующем электронном микроскопе, снабженном системой химического микроанализа. Без химической верификации на СЭМ-изображениях эритроциты могут быть распознаны как элементы крови, случайно включенные в пробу. Указанные обызвествленные элементы не имеют выраженного клинического значения.

ЗАКЛЮЧЕНИЕ

В работе показано, что при помощи современных неинвазивных диагностических методов, а именно — цифрового акустического исследования глаза, может быть оценена пространственная структура стекловидного тела, а также выяснено строение его отдельных структурных элементов.

Приведенные примеры клинического использования разработанного алгоритма пространственного цифрового УЗ исследования отражают наиболее часто встречающиеся особенности изменений внутреннего строения СТ. Появление астероидных включений «подчеркивает» эти особенности и делает их видимыми и диагностически ценными.

В одних случаях эти особенности морфологии могут быть интерпретированы как элемент нормального строения стекловидного тела, в других — как проявления дегенеративных изменений его базиса.

Можно предположить, что если заполненные астероидными включениями гиалоидные элементы четко воспроизводятся на УЗ изображении, то в этих местах они не имеют признаков явной морфологической деформации. С другой стороны, когда в пределах четких контуров неизмененных по периферии гиалоидных трактов видны обширные анэхогенные пространства без признаков структурного изображения, можно предположить наличие в этих зонах атрофии и деформации внутреннего строения гиалоидных трактов.

Расшифровка «географии» структурных элементов стекловидного тела является необходимой для понимания процессов их развития. Особенно, когда это касается изучения строения гиалоидных «полостных» структур, которые в различных проекциях проявляются в виде микрополостей неправильной формы.

При АГ на определенном морфологическом субстрате — гиалоидных структурах — происходит оседание минеральных отложений, формирующих астероидные включения.

Результат исследования говорит о том, что оптимальным методом изучения строения и химического состава, позволяющим сочетать

топографические наблюдения с минимальными искажениями структуры, является сканирующая электронная микроскопия (СЭМ) в режиме низкого вакуума, дающая одновременно возможность проведения энергодисперсионной спектрометрии.

В рамках данной работы был апробирован оригинальный способ пробоподготовки образцов стекловидного тела для СЭМ. Это не только позволило провести анализ состава и строения астероидных телец, но и расшифровать их локализацию внутри замкнутых гиалоидных тяжей.

Впервые предложено ранжирование структурных элементов стекловидного тела, состоящих из четырех различных порядков, доступных для наблюдения после предложенного способа пробоподготовки образцов.

Отмечена исключительная роль протяженных изолированных трубчатых гиалоидных структур в формировании патологического выпадения фосфата кальция в стекловидное тело. Все новообразованные и модифицированные форменные элементы, в составе которых был выявлен минеральный фосфат кальция, были обнаружены только внутри таких трубчатых структур. Это позволяет утверждать, что в стекловидном теле есть зоны с обособленными биохимическими условиями, способствующими протеканию процессов минерализации. И такие процессы, вероятно, происходят многократно, когда повторяются условия формирования патогенетической ситуации. Возможно, это наблюдение позволит в дальнейшем объяснить особенности метаболических процессов в стекловидном теле и направлений физической миграции веществ в его объеме. Толщина белковых мембран, ограничивающих такие гиалоидные тяжи, установленная по данным электронной микроскопии, практически исключает возможность их визуализации оптическими методами *in vivo*. Тем не менее, прижизненные наблюдения этих структур возможно осуществить, используя цифровое пространственное УЗ исследование, когда они «маркированы» скоплениями АТ.

ВЫВОДЫ

1. Впервые на основе комбинированного ультразвукового исследования исследования глаза и сканирующей электронной микроскопии проанализровано структурно-морфологическое состояние стекловидного тела при астероидном гиалозе (68 пациентов (136 глаз) и 7 образцов стекловидного тела).

2. По результатам УЗ исследования разработан алгоритм, заключающийся в последовательном изучении и сравнении локализации астероидных включений в плоскостном и объемном срезах.

3. Применение этого алгоритма позволило составить схему часто встречающихся признаков деструкции гиалоидных трактов.

4. Впервые разработан и апробирован оригинальный способ пробоподготовки образцов стекловидного тела, обеспечивающий максимальное сохранение нативной структуры стекловидного тела.

5. По результатам сканирующей электронной микроскопии образцов, полученных в результате витрэктомии, выявлена повторяющаяся структура, высшим порядком которой можно считать гиалоидные тяжи, вторым порядком — веретенообразные «полости» в продольной структуре тяжей, третим порядком — непосредственно сами твердые форменные элементы внутри полых тяжей, четвертым порядком — элементы внутреннего строения астероидных телец.

6. Сравнительный анализ результатов цифрового УЗ исследования структуры стекловидного тела у пациентов с астероидным гиалозом и результаты сканирующей электронной микроскопии показывают, что все новообразованные форменные элементы, включая астероидные тельца, расположены только внутри веретенообразных полостей гиалоидных тяжей и не выявляются в объеме неизмененных участков стекловидного тела.

7. Подтвержден минеральный состав форменных элементов, который варьирует от фосфата кальция до хлоридов калия и натрия, а также расшифрована структура астероидных телец, основой которых является

радиально-лучистый агрегат игольчатых кристаллов фосфата кальция с матриксом из органических соединений.

8. По морфометрическим данным установлена многократность процесса зарождения и роста астероидных телец, что указывает на повторяющуюся патогенетическую ситуацию в основе их формирования.

ПРАКТИЧЕСКИЕ РЕКОМЕНДАЦИИ

1. Предложенный метод и алгоритм УЗ исследования стекловидного тела позволяют определить формы морфологических изменений и оценить акустическую структуру стекловидного тела при астероидном гиалозе. Отмеченные в работе признаки деструкции гиалоидных трактов могут быть использованы в практической деятельности для оценки степени изменений стекловидного тела.

2. Разработанный метод пробоподготовки образцов стекловидного тела для исследования с помощью сканирующей электронной микроскопии в режиме низкого вакуума может быть использован для дальнейших исследований морфологической структуры и элементного состава стекловидного тела с минимальными искажениями.

3. Предложенное ранжирование структурных элементов стекловидного тела при астероидном гиалозе может быть применимо для интерпретации особенностей метаболических процессов в стекловидном теле и направлений физической миграции веществ в его объеме при развитии астероидного гиалоза и в норме.

СПИСОК ЛИТЕРАТУРЫ

1. Аветисов К.С. Новые подходы к исследованию хрусталика на основе комбинированного ультразвукового метода: Дисс. ... канд. мед. наук. – М., 2011. – 103 с.

2. Аветисов С.Э. Офтальмология: Национальное руководство. [Тахчиди Х.П., Харлап С.И. Ультразвуковые методы исследования глаза и тканей орбиты] // Под ред. С.Э. Аветисова, Е.А. Егорова, Л.К. Мошетовой, В.В. Нероева, Х.П. Тахчиди. - М.: ГЭОТАР-Медиа, 2008. – С. 115–130.

3. Аветисов С.Э. Ультразвуковое исследование глаз и тканей орбиты при саркоидозе / С.Э. Аветисов, К.С. Аветисов, Э.А. Вашкулатова и др.; под ред. С.Э. Аветисова. – М.: Апрель, 2013. – 104 с.

4. Аветисов С.Э., Харлап С.И. Ультразвуковой пространственный анализ состояния глаза и орбиты // Российский офтальмологический журнал – 2008. – Т.1. – № 1. – С. 10–16.

5. Аветисов С.Э., Харлап С.И., Липатов Д.В. и др. Возможности ультразвуковых методов диагностики при полной дислокации хрусталика в стекловидное тело // Сборник научных трудов научно-практической конференции, посвященной 60-летию РАМН «Современные методы лучевой диагностики в офтальмологии». – М. 2004. – С. 3–5.

6. Акимов П.А. Биохимический анализ стекловидного тела глаза в постмортальной диагностике сахарного диабета: Дис. … канд. мед. наук. – Уфа, 2005. – 165 с.

7. Анджелова Д.В. Ультразвуковые методы диагностики и мониторинга патологических состояний стекловидного тела: Дис. … д-ра. мед. наук. – М., 2010. – 200 с.

8. Анджелова Д.В., Киселева Т.Н., Кравчук Е.А. Метод трехмерной эхографии в диагностике гемофтальма // Вестник офтальмологии – 2008. – Т.124. – №1. – С. 22–24.

9. Антелава Д.Н., Пивоваров Н.Н., Сафонян А.А. Первичная отслойка сетчатки – Тбилиси: Сабчота Сакартвело, 1986. – 160 с.

10. Ахманицкая Л.И. Нарушение гомеостаза стекловидного тела у детей с ретинопатией недоношенных (экспериментально-клиническое исследование): Дисс. ... канд. мед. наук. – М., 2016. – 188 с.

11. Бабаева Д.Б., Шишкин М.М. Биомеханическое воздействие стекловидного тела в патофизиологии развития диабетического витреопапиллярного тракционного синдрома// Современные технологии в офтальмологии – 2020 – № 1(32). – С. 103–106.

12. Бабич М.Е. Гистофизиология стекловидного тела глаза человека в норме и при патологии: Дис. … канд. мед. наук. – Владивосток, 2005. – 127 с.

13. Вересов А.Г., Путляев В.И., Третьяков Ю.Д. Химия неорганических биоматериалов на основе фосфатов кальция // Рос. хим. ж. (Ж. Рос. хим. об-ва им. Д.И. Менделеева) – 2008. – Т. XLVIII. – № 4. – С. 52–64.

14. Вит В.В. Строение зрительной системы человека // Учебное пособие – Одесса: Астропринт, 2003. – 593 с.

15. Годовиков А.А., Рипинен О.И., Степанов В.И. Сферолиты, сферокристаллы, сфероидолиты, ядросферолиты/ Новые данные о минералах. – Тр. минерал. музея АН СССР им. Ферсмана. – М.: Наука, 1980. – Вып. 36. – С. 24–36.

16. Горбань А.И., Джалиашвили О.А. Микрохирургия глаза, ошибки и осложнения // СПб.: Гиппократ, 1993. – 271 с.

17. Зальцман М. Анатомия и гистология человеческого глаза в нормальном состоянии, его развитие и увядание // М. Зальцман; Пер. с нем. - М.: Типо-лит. «Я.Данкинъ и Я.Хомутовъ», 1913. – 252 с.

18. Зубарев А.В. Офтальмология. Диагностический ультразвук.– М., 2002. – 116 с.

19. Катькова Е.А. Диагностический ультразвук. Офтальмология. Практическое руководство. - М.: Стром, 2002. – 120 с.

20. Катькова Е.А. Тактические аспекты комплексного ультразвукового исследования при объемных образованиях глазного яблока: Автореф. дис. … канд. мед. наук. – М. – 2000. – 23 с.

21. Катькова Е.А. Ультразвуковая диагностика объемных процессов органа зрения. Практическое руководство. – М.: Стром, 2011. – 384 с.
22. Кислицина Н.М., Новиков С.В., Беликова С.В. Первый опыт применения «Витреоконтраст» для интраоперационного контрастирования структур стекловидного тела и внутренней пограничной мембраны сетчатки // Сборник тезисов VIII научно- практической конференции «Современные технологии лечения витреоретинальной патологии – 2010». – М.: Офтальмология, 2010. – С. 71–73.
23. Кислицина Н.М., Новиков С.В., Беликова С.В. Экспериментальное обоснование преимуществ контрастирования структур стекловидного тела раствором «Витреоконтраст» // Сборник тезисов VIII научно- практической конференции, «Современные технологии лечения витреоретинальной патологии – 2010». – М.: Офтальмология, 2010. – С. 74–76.
24. Махачева З.А. Анатомия стекловидного тела: учебное пособие для системы послевузовского профессионального образования врачей. – М.: Русприント, 2006. – 16 с.
25. Махачева З.А. Анатомо–функциональное обоснование хирургических вмешательств на стекловидном теле при витреальной деструкции: Дис. … д-ра мед. наук. – М., 1994. – 220 с.
26. Махачева З.А., Узунян Д.Г. Комплексные ультразвуковые исследования в оценке состояния стекловидного тела и определении показаний к витрэктомии// Сборник научных статей к научно – практической конференции «Современные технологии лечения витреоретинальной патологии – 2002» – 2002. – С. 203–209.
27. Мельникова Л.И. Химический состав жидких сред глаза при различном уровне офтальмотонуса: Дисс. ... канд. мед. наук. – М., 2018. – 137 с.
28. Насникова И. Ю., Харлап С. И., Круглова Е.В. Пространственная ультразвуковая диагностика заболеваний глаза и орбиты – М.: Издательство РАМН, 2004. – 176 с.

29. Насникова И.Ю., Харлап С.И. Ультразвуковая объемная пространственная визуализация и возможности ее использования в офтальмологии// Медицинская визуализация. – 2003. – № 3. – С. 48–58.

30. Насникова И.Ю., Харлап С.И., Анджелова Д.В., Аветисов К.С., Щеголева Т.А., Эксаренко О.В. Основы акустического анализа глаза и особенности формирования ультразвукового диагностического изображения // Кремлевская Медицина. Клинический вестник. – 2010. – № 4. – С. 32–38.

31. Нероев В.В., Киселева Т.Н. Ультразвуковые исследования в офтальмологии. Руководство для врачей – М.: Икар, 2019. – 324 с.

32. Нероев В.В., Киселева Т.Н., Судовская Т.В., Комплексное ультразвуковое исследование детей с синдромом первичного персистирующего гиперпластического стекловидного тела // Вестник офтальмологии – 2011. – Т.127. – № 4. – С. 24–28.

33. Пири А., Гейнинген Р. Биохимия глаза/А. Пири, Р. Гейнинген; Пер. с англ.– М.: Медицина, 1968. – 400 с.

34. Полунин Г.С. Клиническая топография гемофтальмов. // Вестник офтальмологии – 1982. – № 1. – С. 38–42.

35. Руководство по глазным болезням: В 6 т. Т 1. кн. 1 ч. 2. [Архангельский В.Н. Нормальное и патологическое развитие органа зрения] // Под ред. А.И. Богословского, И.И. Меркулова, А.В. Рославцева, М.М. Романовского. – М.: Медгиз, 1962. – С. 206–237.

36. Руководство по глазным болезням: В 6 т. Т 1. кн. 1. [Дашевский А.И. Оптическая система и рефракция глаза] // Под ред. А.И. Богословского, И.И. Меркулова, А.В. Рославцева, М.М. Романовского. – М.: Медгиз, 1962. – С. 239–320.

37. Руководство по глазным болезням: В 6 т. Т 1. кн. 2 ч. 1. [Шепкалова В.М. Анатомия глаза и гистология глаза] // Под ред. А.И. Богословского, И.И. Меркулова, А.В. Рославцева, М.М. Романовского. – М.: Медгиз, 1962. – С. 137–205.

38. Ручко Т.А. Дифференциальная диагностика внутриглазных новообразований на основе комбинированных пространственных ультразвуковых методов исследования: Дисс. … канд. мед. наук. – М., 2007. – 186 с.
39. Салихова А. Р. Прижизненная оценка структурно-морфологических изменений глаза при некоторых видах врожденной патологии: Дисс. ... канд. мед. наук. – М., 2018. – 149 с.
40. Селиванова И.Н. Современные представления о функциональной структуре стекловидного тела // Стекловидное тело в клинической офтальмологии: сборник научных трудов – Л.: ЛПМИ, 1979. – С. 5–12.
41. Синг А.Д., Хейден Б.К. Ультразвуковая диагностика в офтальмологии/ А.Д. Синг, Б.К. Хейден; Пер. с англ. – М., 2015. – 280 с.
42. Старков Г.Л. Патология стекловидного тела - М.: Медицина, 1967. – 200 с.
43. Страхов В.В., Алексеев В.В., Попова А.А., Аль-Мррани А.М. Межокулярная асимметрия толщины радужки и склеры по данным ультразвуковой биомикроскопии в норме и при первичной открытоугольной глаукоме // РМЖ. Клиническая офтальмология – 2012 – Т.13. - № 4. – С. 118–120.
44. Стекловидное тело в клинической офтальмологии: сборник научных трудов – Л.: ЛПМИ, 1979.
45. Устименко Л.Л. Опыт использования ультразвуковой эхографии в диагностике некоторых заболеваний глаз // Вестник офтальмологии – 1965 – Т.81. - № 4. - С. 68–74.
46. Фридман Ф. Е., Гундорова Р.А., Кодзов М.Б.Ультразвук в офтальмологии – М.: Медицина, 1989. – 254 с.
47. Фридман Ф.Е. Опыт использования ультразвуковой эхографии в диагностике некоторых заболеваний глаз // Вестник офтальмологии – 1965. – Т.81. – № 4. – С. 62–67.
48. Харлап С.И. Биометрические соотношения и гемодинамические характеристики сосудистой системы глаза и орбиты в норме и при патологии по

результатам современных методов ультразвукового клинического пространственного анализа: Дис. … д-ра. мед. наук. – М., 2003. – с. 294.

49. Харлап С.И., Насникова И.Ю., Круглова Е.В., Харлап Г.В. Возможности трехмерной компьютерной сонографии в определении ангиоархитектоники глаза и орбиты// Визуализация в клинике – 2002. – № 20. – С. 16–22.

50. Харлап С.И., Аветисов К.С., Маркосян А.Г., Вашкулатова Э.А. Основы формирования ультразвукового диагностического изображения тканей глаза// Вестник офтальмологии – 2010. – Т.126. – № 4. – С. 38–43.

51. Харлап С.И., Аветисов К.С., Эксаренко О.В., Десюпова А.Р. Объемная акустическая виртуальная модель глаза / Сборник материалов X Съезда офтальмологов России. – 2015. – С. 317.

52. Харлап С.И., Вашкулатова Э.А., Сафонова Т.Н., Скворцова Н.В. Основы формирования ультразвукового диагностического изображения орбитальных тканей// Вестник офтальмологии – 2010. – Т.126. – № 4. – С. 43–48.

53. Харлап С.И., Воронин Г.В., Щеголева Т.А., Аветисов К.С., Липатов Д.В., Десюпова А.Р. Нарушение структуры стекловидного тела при дислокации хрусталика // Вестник офтальмологии. – 2015 – Т. 131. – №4. – С. 21–31.

54. Харлап С.И., Насникова И.Ю., Козлова И.В., Филоненко И.В., Зиангирова Г.Г., Круглова Е.В. Пространственная ультразвуковая визуализация глаза и орбиты// Вестник офтальмологии – 2005. – Т.121.- № 4. – С. 5–10.

55. Харлап С.И., Салихова А.Р. Диагностическое пространственное ультразвуковое цифровое изображение глаза и тканей орбиты// Ультразвуковая и функциональная диагностика – 2015. – № 5. – С. 185–186.

56. Харлап С.И., Салихова А.Р. Ультразвуковой анализ изменений внутренних структур глаза при сахарном диабете// Ультразвуковая и функциональная диагностика – 2015. – № 5. – С. 186.

57. Харлап С.И., Салихова А.Р., Аветисов К.С., Аветисов С.Э. Морфологические особенности клинических проявлений некоторых видов врожденных аномалий хрусталика и стекловидного тела // Вестник офтальмологии. –2017. – Т. 133. – №2. – С. 104–112.

58. Харлап С.И., Салихова А.Р., Федоров А.А. Эмбриологические аспекты клинических проявлений врожденных изменений хрусталика и стекловидного тела // Вестник офтальмологии –2016. – Т. 132. – №5. – С. 36–40.

59. Харлап С.И., Федоров А.А., Десюпова А.Р., Федорова В.Е. Особенности изменений стекловидного тела при врожденных катарактах // Вестник офтальмологии. – 2015 – Т. 131. – №3. – С. 5–16.

60. Харлап С.И., Щеголева Т.А., Анджелова Д.В., Фахрудинова А.Ф. Морфофункциональные особенности стекловидного тела // Вестник офтальмологии – 2012. – Т. 128. – № 3. – С. 48–54.

61. Харлап С.И., Щеголева Т.А., Насникова И.Ю., Аветисов К.С., Филоненко И.В., Анджелова Д.В., Вашкулатова Э.А., Фахрутдинова А.Ф. Особенности строения стекловидного тела при регматогенной отслойке гиалоидной мембраны // Вестн. офтальмол. – 2012. – Т.128. – № 6. – С. 6–14.

62. Хилл К., Тер Хаар Г., Бэмбер Дж. Ультразвук в медицине. Физические основы применения / К. Хилл, Г. Тер Хаар, Дж. Бэмбер; Пер. с англ. – М.: Физматлит, 2008. – 544 с.

63. Хорошилова – Маслова И.П. Базальная мембрана сетчатки (внутренняя пограничная мембрана). Особенности ультраструктуры. // Сборник материалов IV Всероссийского семинара – «круглый стол» «Макула – 2010» – Ростов н/Д.: Омега-Принт, 2010. – С. 36–47.

64. Ходжаев Н.С., Тимошкина Н.Т., Узунян Д.Г.// Глаукома – 2004 – № 4. – С. 3–5.

65. Хорошилова-Маслова И.П. Основные факторы этиопатогенеза пролиферативной витреоретинопатии//Сборник тезисов юбилейной научной конференции, посвященная 80-летию проф. В. В. Волкова «Офтальмология на рубеже веков» – СПб., 2001. – С. 282.

66. Шабалин В.Н., Шатохина С.Н., Девяткин А.А., Малов В.М., Ерошевская Е.Б., Малов И.В. Морфология жидких сред глаза (новая теория инволютивного катарактогенеза). – М.: Медицина, 2004. – С. 11–87.

67. Щеголева Т.А. Оценка состояния стекловидного тела на основе цифрового ультразвукового анализа: Дисс. ... канд. мед. наук. – М., 2015. – 149 с.
68. Щуко А.Г., Жукова С.И., Юрьева Т.Н. Ультразвуковая диагностика в офтальмологии – М.: Офтальмология, 2013. – 128 с.
69. Эксаренко О.В. Цифровой акустический анализ изменений глазного яблока и структур орбиты у пациентов с системным саркоидозом: Дисс. ... канд. мед. наук. – М., 2012. – 103 с.
70. american college of emergency physicians. ACEP emergency ultrasound guidelines – 2001//Ann Emerg Med. – 2001. – Vol. 38. – No. 4. – P. 23.
71. Bard L.A. Asteroid hyalitis: relationship to diabetes and hypersholesterolemia // Am. J. Ophthalmol. – 1964. – Vol. 58. – P. 239–242.
72. Bishop P.N. Structural Macromolecules and Supramolecular Organisation of the Vitreous Gel// Prog. Retinal and Eye Research – 2000. – Vol. 19. – No. – 3. – P. 323–344.
73. Bronson N. R. Contact B-scan ultrasonography // Am. J. Ophthalmol. – 1974. – Vol. 77. – P. 181–195.
74. Byrne S. F., Green R.L. Ultrasound of the Eye and Orbit. – St. Louis, USA: Mosby, 2002. – 505 p.
75. Chekhchar M. Asteroid Hyalosis // J Ocul Infect Inflamm – 2017. – Vol.1 – No.1. – P. 101.
76. Chu T.G., Lopez P.F., Cano M.R., Freeman W.R., Lean J.S., Liggett P.E., Thomas E.L., Green R.L. Posterior vitreoschisis. An echographic finding in proliferative diabetic retinopathy // Ophthalmology – 1996 – Vol. 103. – No. 2. – P. 315–322.
77. Coleman D.J., Lizzi S.L., Jack R.L. Ultrasonography of the Eye and Orbit. – Philadelphia: Lea and Febiger. – 1977. – 376 p.
78. Cusumaro A., Coleman D.J., Silverman R.H. et al. Three-dimensional ultrasonography imaging // Ophthalmology – 1998. – Vol. 105. – P. 300–306.

79. De La Hoz P. M., Lluís A.T., Segura O. P. et al. Ocular ultrasonography focused on the posterior eye segment: what radiologists should know // Insights Imaging – 2016. – Vol. 7. – P. 351–364.
80. Downey D.B., Nicolle D.A., Levin M.F., Fenster A. Three-dimensional ultrasound imaging of the eye // Eye – 1996. – Vol. 10. – P. 75–81.
81. Duke-Elder S.W. The physiology of the eye and of vision – London: Henry Kimpton, 1968. – Vol. IV. – P. 201–225.
82. Duke-Elder S.W., Davson H. The nature of the vitreous body // Brit. J. Ophthalmol. – 1949. – Vol. 33. – No. 6. – P. 21.
83. Eisner G. Dr. Sherlock's vitreous // An intoduction to Biomicroscopy in the clinical examination of the vitreous. – 2008. – cours CD – (1–2).
84. Endo K., Kato S., Fukushima H. et al. Usefulness of three dimensional ultrasonography for invisible fundus // Br. J. Ophthalmol. – 2000. – Vol. 84. – No. 9 – P. 1080–1081.
85. Farmer J.G., Benomran F., Watson A.A., Harland W.A. Magnessium, potassium, sodium and calcium in postmortem vitreous humor from humans// Forensic Sci. Int. – 1985. – Vol. 27. – No. 1. – P. 1–13.
86. Fawzi A.A., Vo B., Kriwanek R., Ramkumar H.L., Cha C., Carts A. et al. Asteroid hyalosis in an autopsy population: The University of California at Los Angeles (UCLA) experience//Arch. Ophthalmol. – 2005. – Vol. 123. – No. 4. – P. 486–490.
87. Fisher Y., Hanutsaha R., Tong S. et al. Three-Dimensional Ophthalmic Contact B-scan ultrasonography of the posterior segment // Retina – 1998. – Vol. 18. – No.3. – P. 251–256.
88. Gologorsky D., Spierer O. Asteroid hyalosis//European Journal of Internal Medicine – 2018. – Vol. 47. – e5–e6.
89. Guthoff R.F. Ultrasound in Ophthalmologic Diagnosis. – Stuttgart – New York: George Thieme Verlag, 1991. – 153 p.

90. Heagley D., Cantley R., Pitelka L., Schein C., Grostern R., Gattuso P. Asteroid hyalosis of the vitreous humor: an uncommon finding//Diagn. Cytopathol. – 2013. – Vol. 41. – No. 10. – P. 926–927.

91. Hogan M.J., Alvarado J.A., Weddell J.E. Histology of the Human Eye // An Atlas and Textbook. – Philadelphia: WB Saunders, 1971. – P. 607–637.

92. Julian P.S., Garsia J., Patricia T. et al. A 3 – dimensional ultrasound C- scan imaging technique for optic nerve measurements // Ophthalmology – 2004. – Vol. 111. – No. 6. – P. 1238–1243.

93. Kador P.F., Wyman M. Asteroid hyalosis: Pathogenesis and prospects for prevention // Eye – 2008. – Vol. 22. – P. 1278–1285.

94. Kaimbo Wa Kaimbo. Asteroid hyalosis in Congolese patients// J Fr Ophtalmol. – 2014. – Vol. 37. – No. 9. – e145–146.

95. Khoshnevis M., Rosen S., Sebag J. Asteroid Hyalosis - A comprehensive review//Surv. Ophthalmol. – 2019. – Vol. 64. – No.4. – P. 452–462.

96. Kokavec J., Min S.H., Tan M.H., et al. Biochemical analysis of the living human vitreous// Clin Exp Ophthalmol – 2016. Vol. 44 – No. 7 – P. 597–609.

97. Komatsu H., Kamura Y., Ishi K., Kashima Y. Fine structure and morphogenesis of asteroid hyalosis//Medical Electron Microscopy – 2003. – Vol. 36 – No. 2 – P. 112–119.

98. Lema P.C., Mantuani D., Nagdev A., Adhikari S. Asteroid hyalosis masqueraring as vitreous hemorrhage on point-of-case sonography // J. Ultrasound Med. – 2018. Vol. 37. – No. 1. – P. 281–284.

99. Luxenberg M., Sime D. Relationship of asteroid hyalosis to diabetes mellitus and plasma lipid levels // Am. J. Ophthalmol. – 1969. – Vol. 67. – P. 406–413.

100. Makino S. Prevalence of asteroid hyalosis // Sch. J. App. Med. Sci. – 2016. Vol. 4. – No. 3D. – P. 914–915.

101. McAlinden C., Skiadares E. Asteroid hyalosis//Mayo Clinic Proceeding – 2015. – Vol. 90. – No. 7. – P. 992.

102. McCaffery S., Simon E.M., Fischbein N.J., et al. Three-dimensional high-resolution magnetic resonance imaging of ocular and orbital malignancies // Arch. Ophthalmol. – 2002. – Vol. 120. – No. 6. – P. 747–754.
103. Mehta M., Rasheed R.A., Duker J., et al. Vitreous evaluation: a diagnostic challenge// Ophthalmology – 2015 – Vol.122. – P. 531 – 537.
104. Mieno H., Kojima K., Yonedo K. et al. Measurement and analyses of pH in human vitreous body//Investigative Ophthalmology & Visual Science – 2018. – Vol. 59. – P. 336.
105. Miller H., Miller B., Rabinowitz H., Zonis S., Nir I. Asteroid bodies. An ultrastructural study//Invest. Ophthalmol Vis. Sci. – 1983. – Vol. 24. – P. 133–136.
106. Mitchell P., Wang M.Y., Wang J.J. Asteroid hyalosis in an older population: the Blue Mountains Eye Study // Ophthalmic Epidemiol. – 2003. – Vol. 10. – No. 5. – P. 331–335.
107. Moghimi S., Kiumehr S., Amoozadeh J., Fakhaie G. Axial length measurement in asteroid hyalosis: comparing laser interferometry and ultrasound A-scan // Iranian Journal of Ophthalmology – 2009 – Vol. 21. – No. 1. – P. 29–34.
108. Moss S.E., Klein R., Klein B.E.K. Asteroid hyalosis in a population: the Beaver Dam Eye Study//Am. J. Ophthalmol. – 2001. – Vol. 132. – P. 70–75.
109. Nagpal M., Singh S.S. Imaging the Vitreous and Vitreomacular Interface // Retina Today – March 2016. – P. 44–48.
110. Naumann G.O.H., Apple D.J., Domarus D. et al. Pathology of the eye // Japanese Editions translated by Nishi O – Tokyo, Springer Pub, 2003. – 973 p.
111. Oksala A., Lehtinen A. Diagnostic value of ultrasonics in ophthalmology//Ophthalmologica – 1957. – Vol. 134. – P. 387–395.
112. Parnes R.E., Zakov Z.N., Novak M.A., Rice T.A. Vitrectomy in patients with decreased visual acuity secondary to asteroid hyalosis // Am. J. Ophthalmol. – 1998. – Vol. 125. – P. 703–704.
113. Principles and practice of ophthalmology [3 Volume Set]/ G.A. Peyman, D.R. Sanders, M.F. Goldberg // New Delhi: Jaypee bropthers, 1987. – Vol. 2. – P. 823–1629.

114. Redslob E. Le Corps Vitre. Societe Francaised'Ophtalmologie Monogr. Masson: Paris, 1932. – P. 174–178.
115. Reid D.V., Douglas M., Diethrich E.B. The clinical value of 3-dimensional intravascular imaging // J. Endovasc. Surg. – 1995. –Vol.2. – No. 4. – P. 356–364.
116. Riccabona M., Davidson T.E., Pretorius D.H. et al. Distance and volume measurement using three-dimensional ultrasonography // J. Ultrasound Med. – 1995. –Vol.14. – P. 881–886.
117. Riccabona M., Nelson T.R., Pretorius D.H. 3-dimensional ultrasound: accuracy of distance and volume measurements // Ultrasound Obstet. Gynecol. – 1996. –Vol.7. – No. 6. – P. 429–434.
118. Rodman H.I., Johnson F.B., Zimmerman L.E. New histopathological and histochemical observations concerning asteroid hyalosis//Arch. Ophthalm. – 1961. – Vol. 66. – P. 552–563.
119. Romero J. M., Finger P. T., Rosen R. B., Iezzi R. Three-dimensional ultrasound for the measurement of choroidal melanomas // Arch. Ophthalmol. – 2001. – Vol. 119. – No. 9. – P. 1275–1282.
120. Rossi T., Querzoli G., Pasqualitto G. et al. Ultrasound imaging velocimetry of the human vitreous//Experimental Eye Research – 2012. – Vol. 99. – P. 98–114.
121. Schepens C.L., Trempe C.L., Takahashi M. Atlas of vitreous biomicroscopy//London: Butterworth-Heinemann, 1999. – 176 p.
122. Sebag J, Balazs E.A. Morphology and ultrastructure of human vitreous fibers// Invest. Ophthalm. Vis. Sci.– 1989. – Vol.30 – No. 8. – P. 1867–1871.
123. Sebag J. Abnormalities of human vitreous structure in diabetes // Graefes Arch. Clin. Exp. Ophthalmol. – 1993. – Vol. 231. – No. 5. – P. 257–260.
124. Sebag J. Age-related differences in the human vitreoretinal interface//Arch. Ophthalmol. – 1991. – Vol. 109. – P. 966–971.
125. Sebag J. Diabetic vitreopathy [guest editorial] // Ophthalmology. — 1996. — Vol. 103. — P. 205–206.
126. Sebag J. Imaging vitreous//Eye – 2002. – Vol. 16. – No. 4. – P. 429–439.

127. Sebag J. Macromolecular structure of vitreous // Prog. Polym. Sci. – 1998. – Vol. 23. – P. 415–446.
128. Sebag J. The Vitreous: structure, function and pathobiology //New York: Springer-Verlag, 1989. – 176 p.
129. Sebag J., Balazs E.A. Human vitreous fibres and vitreoretinal disease// Trans Ophthalmol Soc UK – 1985. – Vol.104 – No. Pt 2. – P. 123–128.
130. Silverman R.H., Ketterling J.A., Mamou J. et al. Pulse-Encoded Ultrasound Imaging of the Vitreous with an Annular Array// Ophthalmic Surg. Lasers Imaging – 2012 - Vol.43. – No.1. – P. 82–86.
131. Singh A., Moharana B., Tigari B., Singh R. Asteroid hyalosis//QJM: An International Journal of Medicine – 2019. – Vol.12. – No.8. – P. 631.
132. Sowka J.W., Gurwood A.S., Kabat A.G. Eleven edition of The Handbook of Ocular Disease. - Review of Optometry, 15 april 2009. – 33A–34A.
133. Stefani F.H., Hasenfratz G. Macroscopic ocular pathology: An Atlas Including Correlations with Standardized Echography//Berlin: Springer-Verlag, 1987. – 178 p.
134. Streeten B.W. Vitreous asteroid bodies-ultrastructural characteristics and composition//Arch. Ophthalmol. – 1982. – Vol. 100. – No. 6. – P. 969–975.
135. Stringer C.E.A., Ahn J.S., Kim D.J. Asteroid Hyalosis: A Mimic of Vitreous Hemorrhage on Point of Care Ultrasound // CJEM – 2017. – Vol. 19. – No.4. – P. 317–320.
136. Synek S., Pac L. Transmission electron microscopy of the vitreous body tissue in chronic hemophthalmos//Vet. Med. – 2005. – Vol. 50. – No.3. – P. 136–138.
137. Topilow H.W., Kenyon K.R., Takahashi M. et al. Asteroid hyalosis - biomicroscopy, ultrastructure and composition//Arch. Ophthalmol. – 1982. – Vol. 100. – No. 6. – P. 964–968.
138. Völcker H. E., Naumann G. O. H. Glaskörper. [Naumann G. O. H. Pathologie des auges] // Berlin, Heidelberg, N.Y.: Springer, 1980. – P. 555–576.
139. Wang M., Kador P. F., Wyman M. Structure of asteroid bodies in the vitreous of galactose-fed dogs // Molecular Vision – 2006. – Vol. 12. – P. 283–289.

140. Weng N., Yang Y.-H., Pierson R. 3-dimensional surface reconstruction using optical flow for medical imaging // IEEE Transactions on Medical Imaging – 1997. – Vol.16. – No. 5. – P. 630–641.

141. Whikehart D.R. Biochemistry of the eye. 2 nd ed. – Philadelphia: ButterworthHeinemann, 2003. – 256 p.

142. Winkler J., Lünsdorf H. Ultrastructure and composition of asteroid bodies. // Invest. Ophthalm. Vis. Sci. – 2001. – Vol. 42. – No.5. – P. 902–907.

143. Wong S.C., Sampath R. Erroneous automated refraction in a case of asteroid hyalosis//J Cataract Refract Surg. – 2002. – Vol. 28. – No.9. – P. 1707–1708.

144. Worst J.G. Cisternal systems of the fully developed vitreous body in the young adult // Trans Ophthalmol Soc UK – 1977. – Vol. 97. – No. 4. – P. 550–554.

145. Worst J.G.F., Los L. I. Cisternal *anatomy* of the vitreous – Amsterdam: Kugler Publications, 1995. – 193 p.

146. Yanoff M., Fine B.F. Ocular pathology. – London, UK: Elsivier Health Sciences, 2002. – P. 466–473.

147. Yazar Z., Hanioglu S., Karakoç G. et al. Asteroid hyalosis // Eur. J. Ophthalmol. – 2001. – Vol. 11. – No.1. – P. 57–61.