На правах рукописи

Хдери Халед

МОРФОФУНКЦИОНАЛЬНЫЕ ФАКТОРЫ КЛИНИЧЕСКОЙ МАНИФЕСТАЦИИ ПЕРВИЧНОЙ ЗАКРЫТОУГОЛЬНОЙ ГЛАУКОМЫ

3.1.5. – Офтальмология

Автореферат

диссертации на соискание ученой степени

кандидата медицинских наук

Москва – 2021

Диссертационная работа выполнена в Федеральном государственном бюджетном научном учреждении «Научно-исследовательский институт глазных болезней».

Научный руководитель:
доктор медицинских наук, профессор **Еричев Валерий Петрович**

Официальные оппоненты:
Алексеев Игорь Борисович, доктор медицинских наук, профессор, ФГБОУ ДПО «Российская медицинская академия непрерывного профессионального образования» Министерства здравоохранения РФ, профессор кафедры офтальмологии

Егоров Алексей Евгеньевич, доктор медицинских наук, профессор, ФГАОУ ВО «Российский национальный исследовательский медицинский университет имени Н.И. Пирогова» Министерства здравоохранения РФ, профессор кафедры офтальмологии имени академика А.П. Нестерова

Ведущая организация: Государственное бюджетное учреждение здравоохранения Московской области «Московский областной научно-исследовательский клинический институт имени М. Ф. Владимирского».

Защита состоится «29» ноября 2021 г. в 14-00 часов на заседании диссертационного совета 24.1.174.01 при Федеральном государственном бюджетном научном учреждении «Научно-исследовательский институт глазных болезней» по адресу: 119021, Москва, ул. Россолимо, д. 11 А, Б.

С диссертацией можно ознакомиться в библиотеке и на сайте www.niigb.ru Федерального государственного бюджетного научного учреждения «Научно-исследовательский институт глазных болезней».

Автореферат диссертации разослан «_____» _____ 2021 г.

Ученый секретарь диссертационного совета,
доктор медицинских наук М.Н. Иванов

ОБЩАЯ ХАРАКТЕРИСТИКА РАБОТЫ

Актуальность темы и степень ее разработанности

Первичная закрытоугольная глаукома (ПЗУГ) включает в себя несколько форм заболевания, при которых подъем внутриглазного давления (ВГД) возникает в результате нарушения отведения водянистой влаги по причине развития функциональных гидродинамических блоков: зрачкового или ангулярного. Гидродинамический ангулярный блок представляет собой функциональное закрытие угла передней камеры (УПК) в анатомо-топографически предрасположенных глазах. В результате функционального блока УПК возникают эпизоды нарушения оттока внутриглазной жидкости, сопровождающиеся волнообразными подъемам ВГД, при каждом из которых происходит повреждение волокон зрительного нерва с необратимой утратой зрительных функций (Кански Дж., 2009; Егоров Е.А., 2014; Аветисов С.Э. и соавт. 2019;).

Согласно общепринятому представлению, ПЗУГ возникает в глазах с анатомо-топографической предрасположенностью, которая заключается в несоразмерности соотношения между длиной переднезадней оси глаза, глубиной передней камеры и толщиной хрусталика. Неблагоприятное соотношение биометрических показателей глазного яблока является причиной формирования анатомически узкого УПК, а в дальнейшем, ввиду сопутствующих возрастных изменений инволюционного характера, возникновения гидродинамического блока УПК и повышения ВГД (Ширшиков Ю.К., 1979; Шилкин Г.А., 1982; Супрун А.В., Федорова С.М., 1985)

Эпидемиологические данные в отношении распространенности ПЗУГ широко варьируют в зависимости от региона, этнического и возрастного состава населения и уровня медико-социально-экономического развития. Рост заболеваемости ПЗУГ в мире с учетом ее геронтологического характера остается неизменным в связи с увеличением

продолжительности жизни населения. Актуальность исследований, связанных с ПЗУГ, бесспорна в виду того факта, что глаукома является одной из ведущих причин слепоты в мире. Остается много нерешенных вопросов касательно этиопатогенеза, клинических проявлений, методов ранней диагностики и способов своевременного лечения пациентов с ПЗУГ (Weinreb R.N. et al, 2006; European glaucoma society, 2014; American Academy of Ophthalmology, 2015).

На базе ФГБНУ «НИИГБ» было начато изучение морфофункциональной роли СТ в манифестации ПЗУГ, в том числе выдвинуто предположение, согласно которому заднюю отслойку СТ в результате инволюционных изменений глазного яблока считают основным патологическим процессом при ПЗУГ. Отслоившееся СТ дестабилизирует состояние глазного яблока. Согласно новой теории этиопатогенеза ПЗУГ, инволюционные изменения СТ сопровождаются задней отслойкой стекловидного тела (ЗОСТ), что приводит к возможности его экскурсии в сторону передней камеры и к смещению иридохрусталиковой диафрагмы (ИХД) кпереди. Последнее в свою очередь вызывает преходящую функциональную гидродинамическую блокаду УПК с нарушением оттока внутриглазной жидкости, что клинически проявляется волнообразным подъемом ВГД (Ермолаев А.П., 2013; Ермолаев А.П. и соавт., 2016; Ермолаев А.П. и соавт., 2020).

Цель работы

Изучить роль морфофункциональных факторов в клинической манифестации первичной закрытоугольной глаукомы.

Задачи исследования

1. Определить облигатные факторы анатомической предрасположенности к ПЗУГ.

2. Установить морфофункциональные изменения СТ, облигатные для верифицированной формы ПЗУГ.

3. Изучить взаимосвязь между результатами нагрузочной позиционной пробы Хаймса и состоянием СТ по данным УЗИ глазного яблока и ОКТ заднего отдела глаза на глазах с верифицированным диагнозом ПЗУГ и на глазах из группы риска с анатомической предрасположенностью к ПЗУГ.

4. Выявить клинические критерии первичной манифестации ПЗУГ – морфофункциональные факторы, характеризующие переход от анатомической предрасположенности к реальной форме ПЗУГ.

5. Сформулировать показания к проведению лазерной иридэктомии и назначению местной медикаментозной гипотензивной терапии на анатомически предрасположенных к ПЗУГ глазах.

Научная новизна исследования

1. Впервые на статистически значимом материале определены облигатные факторы в развитии первичной клинической манифестации ПЗУГ.

2. Определен облигатный фактор анатомо-топографической предрасположенности к ПЗУГ.

3. Впервые на репрезентативном материале изучена эссенциальная роль СТ в этиопатогенезе и первичной клинической манифестации ПЗУГ.

4. Определены причины длительного периода стабильного ВГД на анатомически предрасположенных к ПЗУГ глазах в отсутствие факторов, инициирующих развитие и клиническую манифестацию ПЗУГ.

5. Предложена новая теория патогенеза ПЗУГ, основанная на принципе «порочного круга».

6. Разработан алгоритм и определена тактика ведения пациентов с анатомо-топографической предрасположенностью к ПЗУГ.

7. Определены критерии перехода от пассивного мониторинга пациентов к активным лечебным мероприятиям.

8. Конкретизированы показания для проведения лазерной иридэктомии и назначения местной медикаментозной гипотензивной терапии.

9. Обосновано применение УЗИ глазного яблока и ОКТ заднего отрезка глаза в клинической практике для диагностики ПЗУГ.

Теоретическая ценность и практическая значимость работы

Полученные в ходе диссертационной работы новые сведения об этиопатогенезе ПГУЗ позволяют проводить своевременную диагностику этого заболевания. Разработанный алгоритм и предложенная тактика ведения пациентов, у которых выявлена анатомическая предрасположенность к ПЗУГ, позволяют своевременно начинать активные лечебные мероприятия, направленные на предотвращение необратимой утраты зрительных функций. Новую методику диагностики манифестации ПЗУГ в анатомически предрасположенных глазах при помощи современных методов визуализации (УЗИ и ОКТ) активно и успешно применяют в клинической работе ФГБНУ «НИИГБ». Выявленные особенности состояния СТ и ЗГМ, новая теория патогенеза ПЗУГ являются предметом будущих научно-исследовательских изысканий и предполагают в дальнейшем разработку патогенетически ориентированных методов терапии, диагностики и профилактики этого заболевания.

Методология и методы исследования

В методологическую основу настоящей диссертационной работы были положены основные принципы и комплекс методов научного познания. Схема и этапы последнего в точности соблюдены. Сочетание качественных и количественных методик клинических исследований

позволили достичь поставленной цели и решить обозначенные в работе задачи. Работа выполнена в дизайне клинического проспективного исследования, с использованием клинических, инструментальных, аналитических и статистических методов.

Основные положения, выносимые на защиту

1. Облигатным критерием анатомической предрасположенности к ПЗУГ является узкий профиль УПК.
2. Облигатным морфофункциональным критерием клинической манифестации ПЗУГ на анатомически предрасположенных глазах является плоская полная или почти полная (с остаточной фиксацией ЗГМ у ДЗН) ЗОСТ в отсутствие коллапса СТ.
3. Положительная проба Хаймса свидетельствует о наличии плоской полной ЗОСТ.
4. Диагностика ПЗУГ возможна на основании двух облигатных верифицирующих критериев – узкого профиля УПК и плоской полной или почти полной ЗОСТ, даже в отсутствие признаков декомпенсации офтальмотонуса и признаков глаукомного повреждения ЗН.
5. Установление диагноза «препериметрической» стадии ПЗУГ на основании двух облигатных верифицирующих критериев является основанием для проведения лазерной иридэктомии и назначения местной медикаментозной гипотензивной терапии.
6. УЗИ глазного яблока и ОКТ заднего отдела глаза могут быть использованы в диагностике ПЗУГ, позволяя обойтись без проведения более трудоемкой и менее достоверной пробы Хаймса.

Степень достоверности и апробация результатов работы

Достоверность полученных результатов определена репрезентативным статистически значимым объемом материала и использованием современных высокоточных методов исследований, а

также применением объективных методов обработки полученных данных. В ходе научной работы было использовано современное сертифицированное офтальмологическое и аналитическое оборудование; условия всех исследований были в максимальной степени стандартизированы. Интерпретация, анализ и статистическая обработка полученных данных выполнены с применением современных методов и в соответствии с современными стандартами сбора и обработки научных данных.

Основные положения и материалы диссертации доложены на:

1. XII Республиканской конференции с международным участием «Актуальные вопросы офтальмологии (реальность, мифы и противоречия)», Минск, 2018;
2. XIV Всероссийской научно-практической конференции «Новые технологии диагностики и лечения в офтальмологии», Москва, 2019;
3. XVIII Всероссийской школе офтальмолога, Москва, 2019;
4. X Международной конференции по офтальмологии «Восток–Запад–2019», Уфа, 2019;
5. Всероссийском рабочем совещании «Биомеханика–2019», Москва, 2019;
6. 117th DOG Congress, Берлин, 2019;
7. XII Съезде Общества офтальмологов России, Москва, 2020.

Личный вклад автора в проведенное исследование

Личный вклад автора заключается в непосредственном участии в подготовке и проведении всех клинических исследований, обработке полученных дынных, анализе и интерпретации результатов, подготовке публикаций и докладов по теме диссертационной работы.

Внедрение результатов работы в практику

Полученные в ходе настоящего исследования результаты и разработанные методики успешно внедрены и активно применяются в клинической и научно-исследовательской работе ФГБНУ «НИИГБ».

Публикации по теме исследования

По теме диссертации опубликовано 8 печатных работ, в том числе 4 – в журналах, входящих в перечень ведущих рецензируемых научных журналов и изданий, рекомендованных ВАК. По теме диссертации оформлен Патент РФ № 2743329, 17.02.2021. Еричев В.П., Полева Р.П., Хдери Х., Косова Дж.В. Способ прогнозирования развития первичной закрытоугольной глаукомы // Патент России № 2743329. 2021. Бюл. № 5.

Структура и объем диссертации

Диссертация изложена на 131 странице машинописного текста, иллюстрирована 9 таблицами и 9 рисунками. Работа состоит из введения, главы обзора литературы, главы о материале и методах настоящего диссертационного исследования, главы о результатах собственного исследования, заключения, выводов, практических рекомендаций и списка литературы, включающего 176 источников, из них 77 – русскоязычных и 99 – иностранных.

СОДЕРЖАНИЕ РАБОТЫ

Материал и методы

Работа была выполнена в период с 2018 по 2021 г. на базе ФГБНУ «НИИ глазных болезней» с использованием инструментально-технического оснащения института. Для изучения роли морфофункциональных факторов (предмет исследования) в развитии и клинической манифестации ПЗУГ в качестве клинического материала (объект исследования) были включены 30 пациентов (60 глаз) с анатомо-топографическими особенностями, характерными для ПЗУГ; 10 мужчин и 20 женщин; в возрасте от 44 до 73 лет. В контрольную (1-ая группа) было включено 30 глаз с впервые верифицированной по данным офтальмологического обследования ПЗУГ I–II стадии. В основную (2-ая группа) также было включено 30 глаз из группы риска развития ПЗУГ (с анатомо-топографической предрасположенностью к ПЗУГ).

Пациентам проводили опрос (сбор анамнеза и жалоб) и офтальмологическое обследование, включавшее стандартные и специальные диагностические манипуляции: визометрия (с максимальной коррекцией аметропии), авторефрактокератометрия, статическая периметрия, биомикроскопия, гониоскопия, обратная офтальмоскопия, гейдельбергская ретинальная лазерная томография (HRT), пневмотонометрия (в т.ч. с пробой Хаймса), динамическая двунаправленная пневмоаппланация роговицы (ORA), ультразвуковое исследование (УЗИ) глазного яблока (эхография в режимах А- и В-скана); оптическая когерентная томография (ОКТ) заднего отдела глаза. Период наблюдения составил 12 месяцев.

При информационной обработке набранного материала были использованы современные методы накопления и оценки данных. Оценку полученных данных и визуализацию результатов их статистической обработки производили с использованием программного обеспечения Microsoft Excel 2007 и SOFA Statistics v1.4.6. Все оцениваемые величины

подлежали статистическому описанию с оценкой характера распределения согласно критерию согласия χ^2 Пирсона. При нормальном распределении оцениваемых величин применяли параметрические методы статистики: для исследования связи двух признаков – линейный коэффициент корреляции (корреляционный анализ) Пирсона, а для исследования различия выборок – *t*-тест (критерий) Стьюдента для независимых выборок. В случаях, когда распределение анализируемых величин не соответствовало закону нормального распределения, применяли непараметрические статистические методы: связь двух признаков исследовали с помощью коэффициента ранговой корреляции (корреляционный анализ) Спирмена, а различие выборок и подвыборок определяли посредством *U*-теста (критерий) Манна-Уитни. Статистическая проверка считалась пройденной при $p = 0{,}05$.

Результаты собственного исследования и их обсуждение

Результаты опроса, визометрии, авторефрактокератометрии, периметрии, биомикроскопии, гониоскопии, офтальмоскопии и HRT представлены в *табл. 1*.

Таблица 1

Результаты первичного обследования

Результат исследования	**Группы**	
	1 **Контрольная** (ПЗУГ) n = 30	**2** **Основная** (группа риска) n = 30
Гиперметропия в анамнезе	26 глаз (86,67%)	24 глаза (80,00%)
Неспецифические жалобы	23 глаза (76,67%)	16 глаз (53,33%)
Рефракция: Эмметропия Миопия Гиперметропия	2 глаза (6,67%) 2 глаза (6,67%) 26 глаз (86,67%)	4 глаза (13,33%) 2 глаза (6,67%) 24 глаза (80,00%)
Преломляющая сила роговицы (авторефрактокератометрия), дптр M ± SD min – max	42,47 ± 1,62 40,75 – 44,25	43,21 ± 1,69 41,50 – 47,25
Поле зрения (компьютерная статическая периметрия)	Признаки глаукомной оптической нейропатии (скотомы в парацентральных отделах, сужение более чем на 10° в верхненосовом и/или нижненосовом сегментах)	Поле зрения не изменено
Особенности переднего отрезка глаза (биомикроскопия)	Глубина ПК мельче средней, профиль УПК узкий, хрусталик склерозирован или с помутнениями	
Состояние УПК (гониоскопия)	Узкий профиль По Шафферу: Степень 0 – 3 глаза; Щелевидный угол – 8 глаз; Степень 1 – 19 глаз.	Узкий профиль По Шафферу: Степень 0 – 1 глаз, Щелевидный угол – 7 глаз; Степень 1 – 22 глаза.
Состояние глазного дна (офтальмоскопия)	ДЗН с признаками глаукомной оптической нейропатии (расширение экскавации ДЗН, экскавация доходит или не доходит до края диска, краевой характер экскавации, центральное расположение сосудистого пучка или сдвиг сосудистого пучка к носу, наличие перипапиллярной хориоретинальной атрофии) Миопическое глазное дно – два глаза одного пациента	ДЗН в норме Макулярная зона без особенностей
Состояние ДЗН (HRT)	Признаки глаукомной оптической нейропатии (увеличение площади экскавации ДЗН «CA», уменьшение площади НРП «RA», объема НРП «RV», объемного профиля экскавации «CSM», вариации высоты поверхности сетчатки вдоль контурной линии «HVC» и средней толщины нервных волокон ЗН вдоль контурной линии «RNFL thickness»)	Патологических изменений не выявлено

Результаты пневмотонометрии и результаты пробы Хаймса представлены в *табл. 2*.

На *рис. 1* представлена характеристика клинического материала исследования с учетом пробы Хаймса.

Таблица 2

Результаты исследования офтальмотонуса

Результат исследования	**Группы**			
	1 **Контрольная** (ПЗУГ) n = 30		**2** **Основная** (группа риска) n = 30	
ВГД (ORA), мм рт. ст., M ± SD min – max	17,72 ± 2,74 12,8 – 20,8 N		17,45 ± 2,58 13,2 – 20,9 N	
Проба Хаймса:	«+» 86,67% (n = 26)	«–» 13,33% (n = 4)	«+» 53,33% (n = 16)	«–» 46,67% (n = 14)
ВГД до нагрузки, мм рт. ст., M ± SD min – max	18,23 ± 2,41 14,1 – 20,8 N	16,86 ± 1,81 12,8 – 18,9 N	18,05 ± 2,57 13,5 – 20,8 N	16,75 ± 2,52 13,2 – 20,9 N
ВГД после нагрузки, мм рт. ст., M ± SD min – max	25,17 ± 3,64 19,7 – 29,8 ↑ *	19,18 ± 1,78 16,3 – 21,3 ~N **	25,39 ± 3,39 18,8 – 30,5 ↑ ***	19,06 ± 2,21 15,4 – 22,1 ~N ****
Подъем ВГД в результате нагрузки, мм рт. ст., M ± SD min – max	6,94 ± 1,26 5,6 – 11,8	2,32 ± 0,86 1,3 – 3,6	7,33 ± 1,87 5,3 – 12,1	2,31 ± 1,23 0,8 – 4,4

N – результаты пневмотонометрии не превышают значения допустимой нормы;
↑ – результаты пневмотонометрии превышают значения допустимой нормы.
* – При этом у 7 (из 26) пациентов (26,92%) ВГД не превысило норму (19,7–21,0 мм рт. ст.);
** – При этом у 1 (из 4) пациентов (25,00%) ВГД выходит за пределы нормы (21,3 мм рт. ст.);
*** – При этом у 3 (из 16) пациентов (18,75%) ВГД не превысило норму (18,8–21,0 мм рт. ст.);
**** – При этом у 4 (из 14) пациентов (28,57%) ВГД выходит за пределы нормы (21,7–22,1 мм рт. ст.).

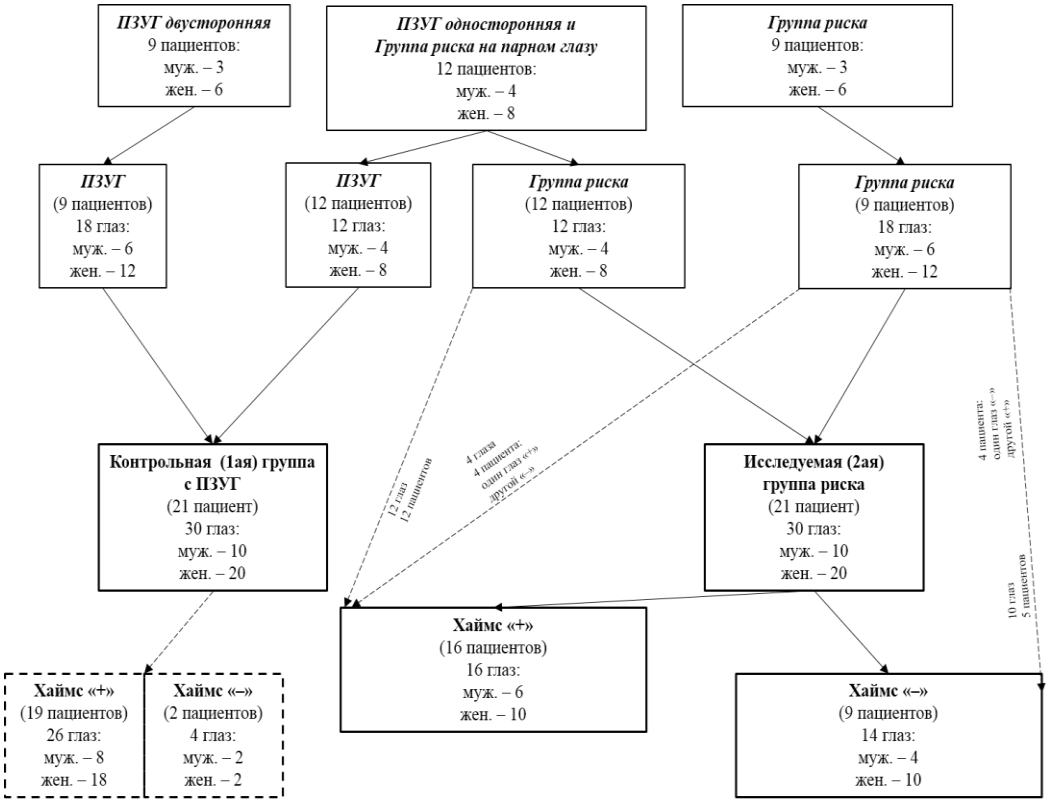

Рисунок 1. Характеристика клинического материала исследования по результатам пробы Хаймса

Результаты УЗ-исследования глазного яблока приведены в *табл. 3*.

Таблица 3

Результаты ультразвукового исследования

Результат исследования	**Группы**			
	1 **Контрольная** (ПЗУГ) n = 30		**2** **Основная** (группа риска) n = 30	
Прогностические коэффициенты: KL, M ± SD min – max ОКШ, M ± SD min – max	 0,199 ± 0,014 0,171 – 0,225 10,19 ± 1,95 6,82 – 13,68		 0,197 ± 0,013 0,177 – 0,231 10,22 ± 2,04 6,79 – 14,06	
Анатомо-топографические характеристики: Величина ПЗО, мм, M ± SD min – max Глубина ПК, мм, M ± SD min – max Толщина хрусталика, мм, M ± SD min – max ЗОСТ	 22,28 ± 1,01 20,3 – 25,2 2,10 ± 0,30 1,7 – 2,7 4,66 ± 0,38 3,7 – 5,3 100%		 22,39 ± 1,07 20,9 – 25,2 2,09 ± 0,30 1,6 – 2,7 4,65 ± 0,36 3,6 – 5,4 53,33%	
Проба Хаймса Величина ПЗО, мм, M ± SD min – max Глубина ПК, мм, M ± SD min – max Толщина хрусталика, мм, M ± SD min – max ЗОСТ	«+» 86,67% (n = 26) 22,30 ± 1,01 20,3 – 25,2 2,14 ± 0,29 1,7 – 2,7 4,63 ± 0,37 3,7 – 5,3 100%	«–» 13,33% (n = 4) 21,95 ± 0,73 21,2 – 22,9 2,00 ± 0,29 1,7 – 2,3 4,78 ± 0,38 4,5 – 5,3 100%	«+» 53,33% (n = 16) 22,49 ± 1,25 20,90 – 25,20 2,15 ± 0,31 1,6 – 2,7 4,67 ± 0,44 3,7 – 5,3 100%	«–» 46,67% (n = 14) 22,28 ± 0,85 21,2 – 24,1 2,02 ± 0,29 1,6 – 2,5 4,63 ± 0,28 4,3 – 5,3 0%
Анатомо-топографические особенности	Плоская полная ЗОСТ с РГП без коллапса СТ	Плоская ЗОСТ с РГП без коллапса СТ, сохранена остаточная фиксация ЗГМ в области ДЗН	Плоская полная ЗОСТ с РГП без коллапса СТ	ЗГМ прилежит к внутренней пограничной пластинке сетчатки на всем протяжении
	Узкий профиль УПК Гиперэхогенность хрусталика Дегенеративно-дистрофические изменения СТ			

Результаты ОКТ заднего отдела глаза приведены в *табл. 4*.

Таблица 4

Результаты оптической когерентной томографии

Результат исследования	**Группы**			
	1 **Контрольная** (ПЗУГ) n = 30		**2** **Основная** (группа риска) n = 30	
Высота РГП: До пробы, мкм, Me [25%; 75%] min – max После пробы, мкм, Me [25%; 75%] min – max Увеличение РГП в результате пробы, мкм, Me [25%; 75%] min – max Увеличение РГП в результате пробы, %, Me [25%; 75%] min – max	 227 [99,5; 284,5] 59 – 620 257 [125,25; 305,25] 75 – 647 26,5 [16,75; 40,75] 2 – 71 14,10 [8,48; 25,36] 1,36 – 38,38		Высоту РГП измеряли только в подгруппе с положительной пробой Хаймса, и с ЗОСТ, соответственно	
Проба Хаймса:	«+» 86,67% (n = 26)	«–» 13,33% (n = 4)	«+» 53,33% (n = 16)	«–» 46,67% (n = 14)
Высота РГП: До пробы, мкм, Me [25%; 75%] min – max После пробы, мкм, Me [25%; 75%] min – max Увеличение РГП в результате пробы, мкм, Me [25%; 75%] min – max Увеличение РГП в результате пробы, %, Me [25%; 75%] min – max	 227 [120,25; 256] 59 – 620 257 [143; 287,5] 75 – 647 29,5 [23,25; 41,75] 5 – 71 15,07 [10,14; 26,88] 1,63 – 38,38	 299 [82,75; 528,75] 79 – 573 305,5 [89; 37,75] 86 – 588 9 [5,75; 12] 2 – 15 2,50 [2,13; 5,44] 1,36 – 13,92	 256 [185; 376] 59 – 701 293 [219; 434] 75 – 736 33 [28; 38] 16 – 74 14,45 [13,10; 17,81] 4,35 – 27,12	РГП отсутствует в виду отсутствия ЗОСТ
Анатомо-топографические особенности заднего отдела глазного яблока	Плоская полная ЗОСТ	Плоская ЗОСТ с остаточной фиксацией ЗГМ в области ДЗН	Плоская полная ЗОСТ	ЗГМ прилежит к внутренней пограничной пластинке сетчатки
	ДЗН с признаками глаукомной оптической нейропатии Макулярная зона без особенностей		ДЗН в норме Макулярная зона без особенностей	

Результаты корреляционного анализа представлены в *табл. 5*.

Таблица 5

Результаты корреляционного анализа

Группа, подгруппа	Параметры		Корреляция, *r*
Контрольная (ПЗУГ)	длина ПЗО	глубина ПК	0,673*
Основная (группа риска)	длина ПЗО	глубина ПК	0,712*
Основная (группа риска), «+»	длина ПЗО	глубина ПК	0,588*
Основная (группа риска), «–»	длина ПЗО	глубина ПК	0,873*
Контрольная (ПЗУГ), «+»	длина ПЗО	увеличение РГП по результатам пробы	– 0,643*
Основная (группа риска), «+»	длина ПЗО	увеличение РГП по результатам пробы	– 0,589*
Контрольная (ПЗУГ), «+»	глубина ПК	увеличение РГП по результатам пробы	–0,612*
Основная (группа риска), «+»	глубина ПК	увеличение РГП по результатам пробы	– 0,546*
Контрольная (ПЗУГ), «+»	повышение ВГД в результате пробы	увеличение РГП по результатам пробы	0,571*
Основная (группа риска), «+»	повышение ВГД в результате пробы	увеличение РГП по результатам пробы	0,628*

* $p < 0,05$.
«+» – подгруппа с положительной пробой Хаймса;
«–» – подгруппа с отрицательной пробой Хаймса.

При динамическом мониторинге в течение года пациентов подгруппы с отрицательной пробой Хаймса в основной группе с риском развития ПЗУГ была выявлена трансформация результата пробы Хаймса из отрицательной в положительную в двух (из 14) случаях (14,29%), – что можно трактовать как переход из предрасположенности к ПЗУГ в реальную форму заболевания. Трансформация результата пробы сопровождалась возникновением ЗОСТ по данным УЗИ глазного яблока и ОКТ заднего отрезка глаза и сопровождалась характерными клиническими жалобами.

По результатам настоящего исследования было установлено, что облигатными морфофункциональными факторами клинической манифестации ПЗУГ являются анатомически узкий профиль УПК и полная или почти полная (с остаточной фиксацией ЗГМ в области ДЗН) плоская ЗОСТ без коллапса СТ и соответствующая ей положительная проба Хаймса. Можно полагать, что при коллапсе СТ теряет свой объем и массу, что делает экскурсию СТ невозможной или незначительной. В связи с чем

спавшееся СТ не может дестабилизировать состояние ИХД и приводить к развитию функционального блока УПК.

Положительная проба Хаймса возможна только при наличии ЗОСТ и сама по себе ЗОСТ может являться по сути первым и единственным признаком развивающейся ПЗУГ на самой ранней ее стадии («препериметрической»), еще до структурно-функциональных глаукомных повреждений ЗН, до появления характерных клинических симптомов. Биометрическая анатомо-топографическая предрасположенность к развитию ПЗУГ, в т.ч. выраженная посредством прогностических коэффициентов Lowe и Ширшикова, не является обязательным фактором риска или клиническим маркером развития этого заболевания. Узкий профиль УПК является обязательным фактором анатомо-топографической предрасположенности к ПЗУГ и является ее характерным признаком.

Установлена пропорциональность между увеличением глубины РГП в результате пробы Хаймса и величиной подъема ВГД после пробы: при бóльшем увеличении глубины РГП наблюдается бóльший подъем ВГД после пробы (см. *табл. 6*).

Таблица 6

Корреляция увеличения внутриглазного давления
и углубления ретрогиалоидного пространства в результате пробы Хаймса

Результат исследования	**Группы**			
	1 **Контрольная** (ПЗУГ) n = 30		**2** **Основная** (группа риска) n = 30	
Проба Хаймса:	«+» 86,67% (n = 26)	«–» 13,33% (n = 4)	«+» 53,33% (n = 16)	«–» 46,67% (n = 14)
ВГД до, мм рт. ст., M ± SD ВГД после, мм рт. ст., M ± SD **Подъем ВГД, мм рт. ст., M ± SD**	18,23 ± 2,41 25,17 ± 3,64 **6,94 ± 1,26 ***	16,86 ± 1,81 19,18 ± 1,78 **2,32 ± 0,86**	18,05 ± 2,57 25,39 ± 3,39 **7,33 ± 1,87 ****	16,75 ± 2,52 19,06 ± 2,21 **2,31 ± 1,23**
РГП до, мкм, Me РГП после, мкм, Me **Увеличение РГП, мкм, Me** **Увеличение РГП, %, Me**	227 257 **29,5 *** **15,07**	299 305,5 **9** **2,50**	256 293 **33 **** **14,45**	РГП отсутствует
Характер ЗОСТ	Плоская полная без коллапса СТ	Плоская без коллапса СТ с остаточной фиксацией ЗГМ в области ДЗН	Плоская полная без коллапса СТ	ЗОСТ отсутствует

* – критерий Спирмена r = 0,571; p = 0,017;
** – критерий Спирмена r = 0,628; p = 0,024.

Прямая корреляционная связь между величиной подъема ВГД и увеличением глубины РГП свидетельствует о том, что большая глубина РГП соответствует выраженной экскурсии стекловидного тела кпереди после проведения позиционной пробы. Выраженная экскурсия стекловидного тела кпереди приводит к соответствующему смещению иридохрусталиковой диафрагмы кпереди, в результате чего создаются условия для развития функционального гидродинамического блока УПК с соответствующим повышением ВГД. В свою очередь повышение ВГД, отражающее нарушение оттока внутриглазной жидкости из передней камеры, характеризуется накоплением внутриглазной жидкости в полости глазного яблока; внутриглазная жидкость накапливается в РГП, и еще больше смещает стекловидное тело кпереди, в следствие чего еще больше кпереди смещается иридохрусталиковая диафрагма, и усиливается гидродинамический блок УПК с еще большим увеличением офтальмотонуса. Предполагаемый порочный круг при развитии ПЗУГ представлен на *рис. 2*. Также необходимо иметь в виду, что при развитии ЗОСТ скопление внутриглазной жидкости в РГП оказывает давление не только на заднюю гиалоидную мембрану, вызывая смещение стекловидного тела кпереди, но и на стенку заднего полюса глазного яблока, в том числе на ДЗН – см. *рис. 3*. Поэтому наличия самого факта формирования РГП в области ДЗН может быть достаточно для развития глаукомной оптической нейропатии за счет локального повышения давления на зрительный нерв (при критическом повышении давления в РГП возможно его влияние на состояние нервных волокон ДЗН).

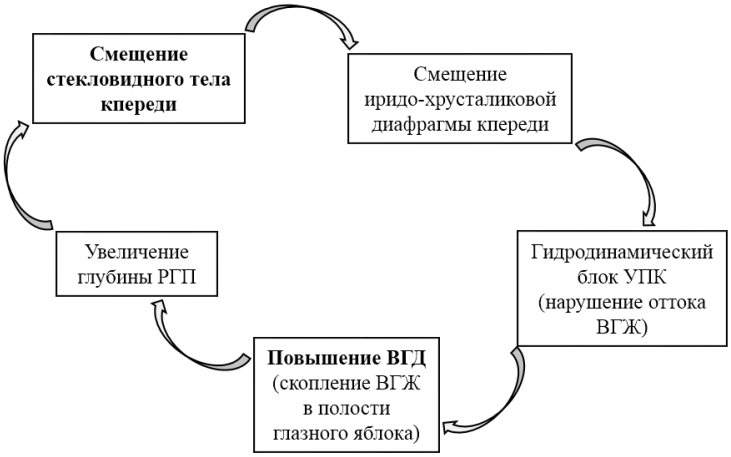

Рисунок 2. Предполагаемый порочный круг в патогенезе ПЗУГ

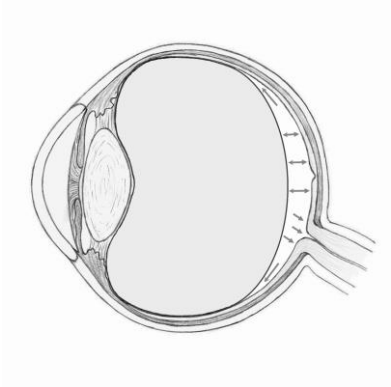

Рисунок 3. Распределение давления в пределах РГП в процессе ЗОСТ

Исходя из вышесказанного, в большинстве случаев можно рассматривать положительную пробу Хаймса (возникающую только при наличии ЗОСТ) как самое раннее клиническое проявление первичной манифестации реальной формы ПЗУГ. Тогда переход отрицательной пробы Хаймса в положительную – это, по существу, переход из предрасположенности к ПЗУГ в реальную форму заболевания, манифестации ПЗУГ. Диагностический алгоритм ведения пациентов с анатомо-топографической предрасположенностью к ПЗУГ (с узким профилем УПК по данным гониоскопии) см. в *табл. 7*. По своей сути, позиционная проба имитирует провокационную нагрузку на глазное яблоко в обыденной жизни. Тогда положительную пробу Хаймса следует рассматривать как реальное критическое повышение офтальмотонуса при повседневной жизнедеятельности пациента, и каждая такая провокация приводит к необратимым повреждениям волокон ЗН.

Таблица 7

Диагностический алгоритм ведения пациентов
с предрасположенностью к ПЗУГ (с узким профилем УПК)

Клинические варианты	Критерии		Диагноз	Тактика ведения
	Наличие ЗОСТ	Проба Хаймса		
1	+	+	ПЗУГ	Лазерная иридэктомия или лазерная иридэктомия в сочетании с местной медикаментозной гипотензивной терапией
2	–	–	ПЗУГ в настоящий момент исключена	Стандартное наблюдение (осмотр каждые 3–6 месяцев)
3	+	–	ПЗУГ	Лазерная иридэктомия или лазерная иридэктомия в сочетании с местной медикаментозной гипотензивной терапией

ВЫВОДЫ

1. На репрезентативном материале (30 пациентов, 60 глаз) были изучены структурно-функциональные и биометрические факторы, ассоциированные с развитием клинической манифестации первичной закрытоугольной глаукомы. Обязательным фактором анатомической предрасположенности к развитию этой формы глаукомы является закрытый или функционально узкий профиль угла передней камеры (0–1 степень по классификации Шаффера).

2. Гиперметропическая рефракция и неблагоприятное соотношение анатомо-топографических параметров глазного яблока (малая длина переднезадней оси глазного яблока, глубина передней камеры, толщина хрусталика), в т.ч. выраженное посредством прогностических коэффициентов Lowe и Ширшикова, не могут считаться факторами, абсолютно определяющими риск развития первичной закрытоугольной глаукомы.

3. Обязательным морфофункциональным критерием, верифицирующим развитие ПЗУГ на анатомически предрасположенных глазах с узким профилем УПК, является наличие полной или почти полной плоской задней отслойки стекловидного тела, только при наличии которой возможна положительная нагрузочная позиционная проба Хаймса. Это определяет ее как функциональный критерий клинической манифестации

первичной закрытоугольной глаукомы. Наличие ретрогиалоидного пространства при полной или почти полной плоской задней отслойки стекловидного тела по данным оптической когерентной томографии следует рассматривать как показатель, определяющий риск развития и манифестации первичной закрытоугольной глаукомы. При выполнении пробы Хаймса увеличение ретрогиалоидного пространства и повышение ВГД находятся в прямой корреляционной зависимости, что является еще одним доказательством высокой прогностической ценности нагрузочной позиционной пробы.

4. Для визуализации задней отслойки стекловидного тела методом выбора может быть оптическая когерентная томография, технические характеристики и технология выполнения которой позволяют получить максимально точную биометрическую информацию о состоянии задней гиалоидной мембраны и ретрогиалоидного пространства, в том числе при динамическом контроле.

5. Разработана комплексная методика диагностических приемов, позволяющих установить и прогнозировать развитие первичной закрытоугольной глаукомы в условиях анатомической предрасположенности в виде закрытого угла передней камеры или узкого его профиля и наличия полной или почти полной плоской задней отслойки стекловидного тела. Отрицательный результат пробы Хаймса не исключает наличие (развитие) первичной закрытоугольной глаукомы.

6. Предложен алгоритм ведения больных в зависимости от результатов обследования и комплексной оценки клинической ситуации. Алгоритм предполагает динамическое наблюдение, лазерное вмешательство (иридэктомию), топическую гипотензивную терапию.

ПРАКТИЧЕСКИЕ РЕКОМЕНДАЦИИ

1. Пациентам с анатомической предрасположенностью к ПЗУГ (с узким профилем УПК) показано проведение УЗИ глазного яблока или ОКТ заднего отрезка глаза для определения состояния ЗГМ.

2. Диагноз «препериметрической» стадии ПЗУГ может быть выставлен пациентам в отсутствие признаков глаукомной оптической нейропатии и признаков повышения офтальмотонуса при единовременном наличии: обязательного фактора анатомической предрасположенности к ПЗУГ – узкого профиля УПК, и обязательного фактора манифестации ПЗУГ на анатомически предрасположенных глазах – полной или почти полной плоской ЗОСТ.

3. Назначение лазерной иридэктомии или лазерной иридэктомии в сочетании с местной медикаментозной гипотензивной терапией показано всем пациентам с полной или почти полной плоской ЗОСТ, а также пациентам с положительной пробой Хаймса.

4. Новые данные о роли СТ в этиопатогенезе ПЗУГ могут быть учтены в научно-практических целях – при дальнейшем изучении механизмов развития различных форм глаукомы и при разработке методов лечения пациентов с ПЗУГ.

5. Новые опциональные возможности визуализирующих диагностических методик в офтальмологии – УЗИ глазного яблока и ОКТ могут активно применяться в клинической практике для диагностики ПЗУГ на анатомически предрасположенных глазах с узким профилем УПК.

Список работ, опубликованных по теме диссертации

1. А.П. Ермолаев, В.П. Еричев, Х. Хдери, Р.П. Роль обнаружения задней отслойки стекловидного тела в определении тактики с пациентами, предрасположенными к первичной закрытоугольной глаукоме // Современные технологии в офтальмологии. – 2019. - № 2. – С. 63-65.

2. А.П. Ермолаев, В.П. Еричев, Х. Хдери, Р.П. Полева Уточнение показаний к проведению лазерной иридэктомии на глазах с предрасположенностью к первичной закрытоугольной глаукоме // Точка зрения. Восток-Запад. – 2019. - № 2. - С. 19-21.

3. Х. Хдери Диагностическая ценность нагрузочных и разгрузочных проб при закрытоугольной глаукоме // **Национальный журнал глаукома. – 2019. - Т. 18. - № 3. - С. 61-66.**

4. А.П. Ермолаев, В.П. Еричев, Х. Хдери, Р.П. Полева Когда делать лазерную иридэктомию на глазах с анатомической предрасположенностью к первичной закрытоугольной глаукоме? // XVIII Всероссийская школа офтальмолога. Сборник научных трудов. – 2019. - С. 14-20.

5. Х. Хдери Оценка прогностических коэффициентов как предикторов развития первичной закрытоугольной глаукомы. // **Национальный журнал глаукома. – 2020. - Т. 19. - № 1. - С. 35-38.**

6. Р.П. Полева, Х. Хдери, Дж.В., Косова Диагностическая ценность способа прогнозирования развития первичной закрытоугольной глаукомы. // Современные технологии в офтальмологии. – 2020. - № 4 (35). – С. 145-146.

7. В.П. Еричев, Х. Хдери, Р.П. Полева Новые возможности оптической когерентной томографии в диагностике первичной закрытоугольной глаукомы // **Национальный журнал глаукома. – 2021. - Т. 20. - № 2. - С. 14-22.**

8. В.П. Еричев, Р.П. Полева, Х. Хдери Роль стекловидного тела в патогенезе глаукомы // **Вестник офтальмологии. – 2021. - Т. 137. - № 5.2. С. 278-284.**

Список изобретений по теме диссертации:

1. В.П. Еричев, Р.П. Полева, Х. Хдери, Дж.В. Косова Способ прогнозирования развития первичной закрытоугольной глаукомы // Патент РФ № 2743329 от 17.02.2021. Бюл. № 5.

Список сокращений

ВГД – внутриглазное давление

ВГЖ – внутриглазная жидкость

ДЗН – диск зрительного нерва

ЗГМ – задняя гиалоидная мембрана

ЗН – зрительный нерв

ЗУГ – закрытоугольная глаукома

ЗОСТ – задняя отслойка стекловидного тела

ИХД – иридохрусталиковая диафрагма

ОКТ – оптическая когерентная томография

ОУГ – открытоугольная глаукома

ПЗО – переднезадний отрезок/отдел (глазного яблока)

ПЗУГ – первичная закрытоугольная глаукома

ПК – передняя камера

РГП – ретрогиалоидное пространство

СТ – стекловидное тело

УЗИ – ультразвуковое исследование

УПК – угол передней камеры

HRT (англ. «Heidelberg retina tomography») **–** гейдельбергская ретинальная лазерная томография

ORA (англ. «ocular response analyser») – пневмоанализатор биомеханических свойств фиброзной оболочки глаза