на правах рукописи

Медведева Елена Пулодовна

БЕЗОПАСНЫЕ ТЕХНОЛОГИИ ЛАЗЕРНОЙ ФОТОДЕСТРУКЦИИ НА СТРУКТУРАХ ПЕРЕДНЕГО СЕГМЕНТА ГЛАЗА (ЭКСПЕРИМЕНТАЛЬНО-КЛИНИЧЕСКОЕ ИССЛЕДОВАНИЕ)

3.1.5. – Офтальмология

Автореферат

диссертации на соискание ученой степени

кандидата медицинских наук

Москва - 2025

Диссертационная работа выполнена в Федеральном государственном бюджетном научном учреждении «Научно-исследовательский институт глазных болезней имени М.М. Краснова».

Научный руководитель:
доктор медицинских наук **Юсеф Юсеф**

Официальные оппоненты:
Анисимов Сергей Игоревич, доктор медицинских наук, профессор, ФГБОУ ВО «Российский университет медицины» Министерства здравоохранения РФ, профессор кафедры глазных болезней.

Пашинова Надежда Федоровна, доктор медицинских наук, доцент, ООО «Современные медицинские технологии», Офтальмологический центр «Эксимер», главный врач.

Ведущая организация:
Государственное бюджетное учреждение здравоохранения Московской области «Московский областной научно-исследовательский клинический институт имени М.Ф. Владимирского»

Защита состоится 14 апреля 2025г. в 14-00 на заседании диссертационного совета 24.1.174.01 при Федеральном государственном бюджетном научном учреждении «Научно-исследовательский институт глазных болезней имени М.М. Краснова» по адресу 119021, г. Москва, ул. Россолимо, д. 11, корп. А, Б.

С диссертацией можно ознакомиться в библиотеке и на сайте www.niigb.ru Федерального государственного бюджетного научного учреждения «Научно-исследовательский институт глазных болезней имени М.М. Краснова».

Автореферат диссертации разослан «_____» _____ 2025 г.

Ученый секретарь диссертационного совета,
доктор медицинских наук М.Н. Иванов

ОБЩАЯ ХАРАКТЕРИСТИКА РАБОТЫ

Актуальность темы и степень ее разработанности

Метод лазерной фотодеструкции (ЛФД) тканей является основой современной лазерной реконструктивной хирургии в офтальмологии (Большунов А.В., 1994). При вторичной катаракте (ВК), состоянии, сопровождающимся послеоперационным помутнением задней капсулы хрусталика (ЗКХ), выполняется лазерная капсулотомия, иначе – лазерная дисцизия (ЛД) ВК (Анисимова Н.С. и соавт., 2015). Пациентам с узким или закрытым углом передней камеры глаза проводится лазерная иридэктомия (ЛИРЭ). Доказана эффективность ЛИРЭ как самостоятельной операции, способствующей стойкой нормализации офтальмотонуса и расширению угла передней камеры в случаях относительного зрачкового блока, а также для профилактики острого приступа закрытоугольной глаукомы (ЗУГ) (He M et al., 2019; Sihota R. et al., 2016, Лоскутов И.А. и соавт., 2022, Пашинова Н.Ф. и соавт., 2022).

Перечисленные лазерные технологии (ЛД, ЛИРЭ), при всех своих положительных сторонах, не лишены недостатков, в первую очередь связанных с риском развития лазериндуцированных осложнений: дистантное повреждение интраокулярной линзы (ИОЛ), ирит, витриит, макулярный отек, макулярное отверстие, гемофтальм, изменения рефракции, повышение внутриглазного давления (ВГД) и эндофтальмит (Беликова Е.И. и соавт., 2020; Гамидов А.А. и соавт.0, 2006; Bhargava R. et al., 2015; Johnson SH. et al., 1984; Sahu P. et al., 2019). Известны случаи формирования периферических разрывов и отслоения сетчатки после проведения ЛФД ВК (Min J.K., 2014). Имеются сообщения о возможности дислокации ИОЛ в стекловидное тело после проведения лазерной капсулотомии (Tuft S.J., 1998). К самым распространенным осложнениям ЛИРЭ можно отнести транзиторную (реактивную) гипертензию, кровотечение из сосудов радужки в зоне вмешательства, формирование задних синехий, развитие катаракты, иридоциклит (Абдулкадырова М.Ж., 2004; Gohdo T. et al., 1997; Grehn F., 1990).

Отдельно следует коснуться осложнений со стороны роговицы после ЛФД. Основным проявлением таких осложнений является прямое или опосредованное лазерным излучением повреждение роговицы. Известно, что значительное увеличение энергии импульса (до 18-20 мДж) ведет к надрывам десцеметовой мембраны и отеку роговицы (Meyer K.T., 1984). Неправильные условия фокусировки лазерного излучения также способствуют повреждению роговицы в виде сетки трещин (Гундорова Р.А., и соавт., 2009). Отсутствие достаточной дистанции между облучаемой структурой и роговицей нередко провоцирует снижение плотности эндотелиальных клеток роговицы (ЭКР) (Гамидов А.А. и соавт., 2007). Изменения роговицы, обусловленные индуцированным уменьшением плотности ЭКР вследствие лазерных вмешательств, могут наблюдаться в 0,8 - 2,3% случаев. Необходимо отметить, что при проведении ЛИРЭ риск лазериндуцированного повреждения роговицы выше, поскольку зона воздействия лазерного излучения расположена ближе к самой роговице в связи с наличием анатомических особенностей, таких как: мелкая передняя камера, закрытый УПК, избыточно толстый хрусталик в относительно коротком глазу. (Абдулкадырова М.Ж., 2004; Grehn F. et al., 1990).

Метод зеркальной микроскопии, позволяет оценивать лишь состояние ЭКР (Акопян В.С. и соавт., 1988; Schrems W. et al., 1997). В настоящее время удалось встретить в литературе лишь единичные работы, посвященные изучению состояния роговицы после лазерных вмешательств с применением современного метода оценки – конфокальной микроскопии роговицы (КМР). Данные исследования ограничиваются небольшой выборкой наблюдений (до 14 глаз), поэтому их результаты не позволяют судить о возможных преобразованиях в роговице после лазерных операций (ЛД, ЛИРЭ) на переднем отрезке глаза (Filipecka I. et al., 2000).

В связи с вышеизложенным, представляется актуальным проведение исследований по дальнейшему изучению механизмов ЛФД при воздействии на капсулу хрусталика, радужку и определению безопасных параметров лазерного излучения, способствующих снижению риска развития осложнений. Применение

метода конфокальной микроскопии позволит изучить возможные структурные преобразования в роговице после ЛФД и выработать оптимальные алгоритмы, обеспечивающие безопасность лазерного вмешательства.

Цель исследования: разработка параметров лазерных фотодеструктивных вмешательств на структурах переднего сегмента глаза при воздействии модулированным YAG-лазерным излучением.

Для достижения поставленной цели необходимо было решить следующие конкретные **задачи**:

1. Изучить в клинике состояние роговицы после проведения лазерных вмешательств (ЛД, ЛИРЭ) с помощью метода КМР.

2. В модельном эксперименте на изолированных образцах капсулы хрусталика изучить основные механизмы лазерной фотодеструкции при воздействии на ткани переднего сегмента глаза модулированным YAG-лазерным излучением.

3. Определить основные факторы, увеличивающие риск развития осложнений со стороны роговицы при проведении ЛД ВК и ЛИРЭ.

4. Разработать алгоритм выбора оптимальных параметров лазерного излучения для безопасного проведения лазерных реконструктивных вмешательств (ЛД, ЛИРЭ).

Научная новизна

На достаточном экспериментальном (6 изолированных образцов капсулы хрусталика) и клиническом (56 пациентов, 65 глаз) материале проведено исследование механизмов лазерной фотодеструкции при воздействии модулированным лазерным излучением и их влияние на состояние роговицы.

Впервые в клинике на большом количестве материала изучено состояние роговицы методом КМР и определены возможные изменения в ней после лазерных фотодеструктивных вмешательств на тканях переднего сегмента глаза. По данным КМР определены изменения роговицы, предложена классификация данных изменений.

Впервые определены факторы, влияющие на состояние роговицы в результате проведения YAG-лазерных фотодеструктивных вмешательств.

Разработан алгоритм выбора оптимальных параметров лазерного излучения для безопасного проведения лазерных вмешательств (ЛД, ЛИРЭ) на основе предложенной теоретической модели.

Теоретическая и практическая значимость работы

Результаты проведения КМР после YAG-лазерных фотодеструктивных вмешательств позволили определить возможные изменения в роговице при ее различном исходном состоянии, что дает возможность прогнозировать в будущем развитие лазериндуцированных изменений.

Проведенные экспериментальные исследования позволили изучить механизмы ЛФД при воздействии модулированным лазерным излучением: механическое напряжение, давление газовых пузырьков, кинетическая энергия продуктов деструкции, что должно способствовать построению алгоритмов для проведения лазерных вмешательств.

Изученные и представленные в работе факторы, влияющие на параметры роговицы после YAG-лазерных фотодеструктивных вмешательств, указывают на необходимость выбора оптимальных параметров лазерного излучения в каждом конкретном случае, минимизирующих вероятность развития осложнений.

Разработанный алгоритм лазерного лечения на основе предложенной теоретической модели способствует повышению эффективности и безопасности лазерных фотодеструктивных вмешательств.

Методология и методы диссертационного исследования

Методологической основой диссертационной работы явилось применение методов научного познания. Диссертационное исследование выполнено в соответствии с принципами научного исследования. Работа выполнена в дизайне проспективного, когортного исследования с использованием клинических, инструментальных, аналитических и статистических методов.

Основные положения, выносимые на защиту

1. Основным механизмом лазерной фотодеструкции ткани капсулы хрусталика является термическое расширение тканевой жидкости, возникающее при перегреве и следующее сразу после окончания лазерного импульса.

2. Для безопасного достижения конечного результата (деструкции ткани) необходимо увеличивать число лазерных импульсов, а не увеличивать уровень энергии, что способствует достижению эффекта рассечения ткани без избыточного побочного коллатерального действия на соседние глазные структуры.

3. Такие факторы риска, как уменьшение фокусного расстояния между роговицей и облучаемой структурой, наличие плотной ВК или толстой радужки, увеличение уровня энергии лазерного излучения и ее суммарных значений выше пороговых значений, исходное состояние роговицы, предполагающее наличие в ней патологических изменений - увеличивают вероятность развития осложнений со стороны роговицы после проведения ЛД ВК и ЛИРЭ.

4. Разработанный с учетом факторов риска алгоритм лазерных фотодеструктивных операций на тканях переднего сегмента глаза способствует повышению безопасности и эффективности лазерных вмешательств.

Степень достоверности и апробация результатов исследования

Степень достоверности результатов проведенных исследований определяется достаточным количеством клинических наблюдений (n = 65) и стандартизацией условий исследования, а также использованием современного сертифицированного офтальмологического оборудования и приборов для проведения эксперимента. Исследования проведены в стандартизированных условиях. Анализ материала и статистическая обработка полученных результатов выполнены с применением современных методов.

Сформулированные в диссертации научные положения, выводы и практические рекомендации аргументированы и логически вытекают из системного анализа результатов клинических и инструментальных исследований. Результаты диссертационной работы доложены и обсуждены на конференциях: Научно-практическая конференция с международным участием «Лазерная

медицина в России: прошлое, настоящее, будущее» (Москва, июнь 2023); Международная научная конференция студентов, аспирантов и молодых ученых «Ломоносов-2023» (Москва, апрель 2023); Всероссийская научно-практическая конференция с международным участием «Федоровские чтения», (Москва, июнь 2023). Заседание проблемной комиссии ФГБНУ «НИИ глазных болезней им М.М. Краснова» от 09.12.2024 г.

Личный вклад автора в проведенные исследования

Личный вклад автора состоит в непосредственном участии в подготовке и проведении всех исследований, выполнении лазерных вмешательств, апробации результатов, подготовке публикаций и докладов по теме диссертационной работы. Статистический анализ и интерпретация полученных результатов выполнены лично автором.

Внедрение результатов работы

Алгоритм лазерных вмешательств ЛД ВК и ЛИРЭ с разработанными безопасными параметрами внедрен в клиническую практику отдела современных методов лечения в офтальмологии ФГБНУ «НИИ глазных болезней им. М.М. Краснова» для лечения пациентов со вторичной катарактой и ЗУГ или узким профилем УПК.

Публикации

По теме диссертации опубликовано 8 печатных работ, в том числе 6 работ в рецензируемых научных журналах, рекомендованных Высшей аттестационной комиссией Министерства образования Российской Федерации для публикации основных результатов диссертации на соискание ученой степени кандидата наук.

Структура и объем исследования

Работа изложена на 120 страницах машинописного текста и состоит из введения, обзора литературы, материала и методов исследования, результатов собственного исследования, заключения, выводов, практических рекомендаций и списка использованной литературы. Работа иллюстрирована 13 таблицами, 35 рисунками. Библиографический указатель содержит 179 источников (73 отечественных и 106 зарубежных).

СОДЕРЖАНИЕ РАБОТЫ

Материал исследования

В экспериментальной части исследования изучали 6 изолированных аутопсийных образцов ЗКХ человека с помутнениями в глазах с артифакией, полученных post mortem. Образцы ЗКХ различались по морфологическому типу, а также по оптическим и механическим характеристикам. Проводилось лазерное облучение образцов с вариацией энергии и диаметра пятна для оценки влияния на ткань.

В клинической части исследования все пациенты были распределены на 2 группы. Первую группу составили пациенты с диагнозом «Артифакия, Вторичная катаракта (ВК)» – 36 человек (41 глаз). Возраст пациентов варьировал от 48 до 83 лет и в среднем составил 67,22±7,82 лет. Данная группа пациентов была разделена на 2 подгруппы в зависимости от состояния роговицы: 1А – пациенты с неизмененной роговицей (22 глаза (54%)); 1Б (19 глаз (46%)) – с наличием патологических изменений в роговице, сопровождающиеся снижением плотности ЭКР меньше чем 1900кл/мм^2 и выше 800 кл/мм^2 (состояние после кератопластики в 6 случаях (32%), дистрофические изменения эндотелия роговицы, инициированные хирургическим вмешательством по поводу катаракты, сопровождающиеся снижением плотности ЭКР имели место в 7 случаях (37%), состояние после радиальной кератотомии в 4 случаях (21%), помутнение роговицы после перенесенных воспалительных заболеваний – в 2 (10%). Вторую группу составили пациенты с диагнозом «Закрытоугольная глаукома» или «Подозрение на глаукому», у которых по данным гониоскопии определяли закрытый или узкий УПК, которым с лечебно-профилактической целью проводили ЛИРЭ – 20 человек (24 глаза). Возраст пациентов варьировал от 48 до 78 лет и в среднем составил 66,58±9,48 лет.

Методы исследования пациентов

В экспериментальной части исследования денситометрию образцов ЗКХ проводили на измерителе энергии ИМО-2Н (Российская Федерация);

гистологическое исследование с определением морфологического типа помутнений в изолированных образцах ЗКХ на микроскопе Leica DM-2500 (ФРГ); фоторегистрацию лазериндуцированных изменений в ЗКХ выполняли на программно-аппаратном комплексе МЕКОС-ФДММ (ЗАО «МЕКОС», Российская Федерация) и при помощи фотомикроскопа «Opton-III» (Opton, ФРГ). В модельном эксперименте использовали опытно-экспериментальную лазерную установку на основе Nd:YAG-лазера (1,064 мкм) и Nd:YAG лазерный офтальмодеструктор LPULSA SYL-9000 Premio («LightMed», Тайвань, США).

В клинической части работы в качестве стандартных методов исследования всем пациентам проводили визометрию, авторефрактокератометрию (Topcon (Япония), офтальмотонометрию (ICare Pro – TA03, Финляндия), биомикроскопию глаза (щелевая лампа Opton, Германия), обратную офтальмоскопию (бесконтактная линза 78 дптр Ocular Instruments (США) и щелевая лампа с верхним типом освещения фирмы Takagy (Япония), гониоскопию (гониолинза Magna OMVGL Ocular, США). Из специальных методов исследования выполняли оптическую когерентную томографию (ОКТ) переднего отрезка глаза (Optovue RTVue100 OCT, США) для измерения толщины роговицы в центре, конфокальную микроскопию роговицы (КМР) (прибор HRT III с роговичной насадкой Rostock Cornea, Heidelberg, Германия) для определения следующих параметры: плотность ЭКР, состояние нервных волокон роговицы (НВР) с помощью программного обеспечения Liner 1.2S (Avetisov, S.E. et all, 2015), оценивающий такие параметры НВР как извитость нервного волокна, его ход и направленность, выражаемые в подсчете коэффициентов (коэффициента анизотропии и симметричности направленности НВР), наличие депозитов на внутренней поверхности роговицы, исследование количества клеток Лангерганса (КЛ). Эндотелиальную микроскопю роговицы для определения выраженности полимегатизма и плеоморфизма (Tomey em-4000 Endothelium Specular Microscope, Япония). Оптическую плотность ЗКХ в 1 группе определяли методом биомикроскопии и с помощью сканирующей системы для исследования переднего отрезка глаза Pentacam HR (Oculus, Германия), оптический

когерентный биометр IOL Master 700 для определения глубины передней камеры (ZEISS, Германия).

Статистическая обработка полученных результатов

Все данные полученные в ходе исследования и последующего анализа были внесены в электронную таблицу Microsoft Excel. Статистические расчеты производились в программе Python, Pandas. Результаты описательной статистики представлены в виде M±SD, где M – среднее арифметическое значение, а SD – стандартное отклонение. Сравнение подгрупп по количественным показателям выполняли при помощи непараметрического критерия Манна-Уитни для независимых выборок, критерия Уилкоксона для зависимых. Анализ уровня достоверности различий средних значений между подгруппами проводили с помощью критерия Краскела-Уоллиса. Нормальность распределения (равенство дисперсий) оценивали с помощью критерия Шапиро-Уилка и Флингера-Килина. Применяли двухвыборочный t-критерий Стьюдента в случае, если распределения были нормальными.

РЕЗУЛЬТАТЫ СОБСТВЕННЫХ ИССЛЕДОВАНИЙ

Результаты экспериментального исследования

Задача экспериментального исследования состояла в изучении механизмов лазерной деструкции на примере воздействия на ткань ЗКХ. Эффект пробоя в твердых образцах ЗКХ возникал на средних значениях энергии 3 мДж, в мягких – 2 мДж.

В результате ЛД твердых образцов ЗКХ наблюдались микроперфорации до 40 мкм в виде «звездочек» с радиальными лучами, окруженные областью несквозного повреждения темного оттенка размером 100–200 мкм. Слияние нескольких микродефектов приводило к образованию крупных дефектов неправильной формы.

В мягких образцах ЗКХ ЛД вызывала крупные сквозные разрывы ткани неправильной формы, превышающие размеры дефектов в твердых образцах. Средний размер таких повреждений составлял около 95 мкм, а их совокупная

протяженность достигала 200 мкм и более. В зоне абляции также наблюдались множественные разнокалиберные парогазовые пузырьки.

Дополнительные исследования с различными диаметрами пятна (20, 400 и 1000 мкм) показали, что пороговые значения энергии для сквозных разрушений при диаметре 20 мкм составляли ~2 мДж для мягких и ~3 мДж для твердых образцов. Многоимпульсное воздействие при этом диаметре увеличивало затраты общей энергии на разрушение в 6–9 раз для твердых образцов по сравнению с мягкими.

Основными физическими процессами при лазерном воздействии являются лазерный пробой, образование плазмы и эффекты в жидкостях и твердых телах. При использовании сверхкоротких импульсов длительностью около 8 нс основные эффекты ЛД проявляются после завершения импульса.

Измерение температуры в момент однократного импульса показало, что температура абляции (T_a) для мягких образцов составляет примерно 90°C, для твердых – около 120°C. Основной механизм ЛД – термическое расширение перегретой воды; давление газовых пузырьков играет вспомогательную роль.

Расчеты показали, что давление от термического расширения воды значительно превышает давление в газовых пузырьках, подтверждая ведущую роль этого механизма в разрушении ЗКХ.

Для уменьшения побочных эффектов рекомендуется снижать энергию лазерного излучения и увеличивать число импульсов, что позволит уменьшить избыточную энергию и снизить скорость разлетающихся продуктов деструкции.

Результаты эксперимента показывают, что достижение деструкции ЗКХ безопаснее обеспечивать за счет увеличения кратности лазерных импульсов, а не повышения энергии.

Результаты клинической части исследования

Результаты лазерного вмешательства пациентов 1 группы

Проводилось исследование изменений роговицы до и через 1 неделю, через 1 и 6 месяцев после лазерного воздействия. Центральная толщина роговицы по

ОКТ, в подгруппе 1А (до ЛД ВК 552,36±27,55 мкм, через 1 месяц после ЛД ВК 554,82±28,57 мкм, через 6 месяцев после ЛД ВК 553,92±26,72 мкм) после лазерного вмешательства значительно не менялся (p>0,05), в то же время данный показатель в подгруппе 1Б (до ЛД ВК 561,68±37,36 мкм, через 1 месяц после ЛД ВК 569,26±38,42, через 6 месяцев после ЛД ВК 568,61±37,72 мкм) выражался достоверным увеличением (p<0,05). Плотность ЭКР (в подгруппе 1А до ЛД ВК 2259±246,26 кл/мм^2, через 6 месяц после ЛД ВК 2179±235,45 кл/мм^2; в подгруппе 1Б до ЛД ВК 1394,74±495,0 кл/мм^2, через 6 месяц после ЛД ВК 1276,51±499,78 кл/мм^2) при его сравнении до и после лазерного воздействия, также имел достоверные различия в каждой из подгрупп (p<0,05).

Средний уровень энергии в импульсе соответственно составлял: в подгруппе 1А – 2,77±0,67мДж, 1Б – 2,55±0,5 мДж. Средние показатели суммарной энергии составили: в подгруппе 1А – 212,5±142 мДж, 1Б – 180±114 мДж. Среднее расстояние от роговицы до облучаемой структуры (ЗКХ) составляло: в подгруппе 1А – 4,47±0,4 мм, 1Б – 4,43±0,3 мм.

Изучено состояние роговицы после лазерных вмешательств с использованием методов биомикроскопии и КМР. При отсутствии клинически значимых изменений роговицы, по данным биомикроскопии, метод КМР на протяжении всего периода после ЛД ВК позволило выявить в подгруппе 1А единичные гиперрефлектирующие депозиты с четкими границами, округлой формы, расположенные на поверхности эндотелия роговицы, которые до ЛД ВК не определялись. Через 6 месяцев после ЛД ВК было снижение плотности ЭКР на 89±41 кл/ мм^2 при исходно неизмененной роговице объясняла сохранность правильной гексагональной формы клеток, CV=0,26±0,2, процент гексагональности был равен 63±1,2%. (рис. 1).

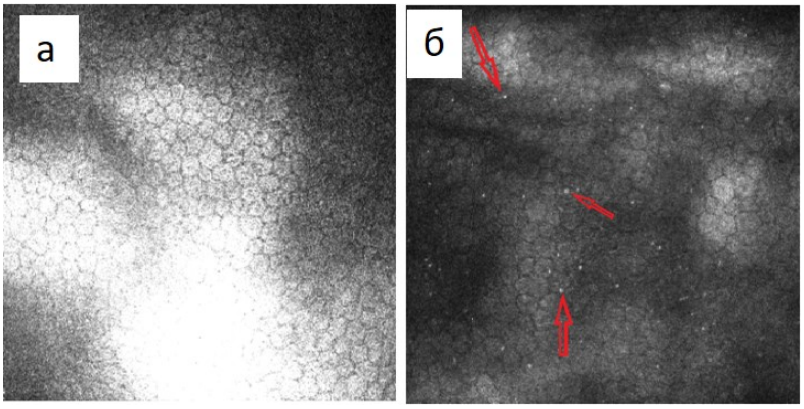

Рисунок 1 – Картина конфокальной микроскопии роговицы пациента подгруппы 1А. а – до лазерного вмешательства слой ЭКР не изменен; б – после лазерного вмешательства слой ЭКР выглядит интактным, отмечаются единичные гиперрефлектирующие депозиты белого цвета (обозначено красными стрелками), гексагональная форма ЭКР сохранена.

В подгруппе 1Б было отмечено лазериндуцированное уменьшение плотности ЭКР на 150 ± 65 кл/ мм^2 через 6 месяцев после ЛД ВК. Отмечено заметное, относительно исходного состояния, уменьшение плеоморфизма и увеличение полимегатизма ЭКР за счет снижения плотности клеток на единицу площади, их перераспределения и компенсаторного увеличения размера. Через 6 месяцев после ЛД ВК у пациентов подгруппы 1Б, в частности после кератопластики CV=0,49±0,2, процент гексагональности = 41±2,1%. У пациентов после радиальной кератотомии, пациентов с дистрофическими изменениями эндотелия роговицы и у пациентов с помутнениями роговицы после перенесенных воспалительных заболеваний в среднем CV=0,43±1,1, процент гексагональности = 50±1,6%. Также определялось умеренное количество гиперрефлектирующих депозитов на эндотелии роговицы, а также повышение рефлективности ядер ЭКР, которые до ЛД ВК не определялись (рис. 2).



Рисунок 2 – Картина конфокальной микроскопии роговицы пациента подгруппы 1Б. а – до лазерного вмешательства отмечается умеренно выраженный плеоморфизм и полимегатизм ЭКР; б – после лазерного вмешательства определяется умеренное количество гиперрефлектирующих депозитов частично экранирующих ЭКР (указано желтыми стрелками); в – проявления полимегатизма и плеоморфизма ЭКР на фоне исходного и дополнительно индуцированного лазерным излучением дефицита ЭКР (на снимке красным цветом обведены границы измененных по форме и размеру клеток, зеленым цветом – граница неизмененной по форме и размеру клетки).

Состояние нервных волокон роговицы (НВР) также оценивалось до и через 1 неделю, 1 и 6 месяц после ЛД ВК. У пациентов подгруппы 1А до ЛД ВК состояние нервных волокон не было изменено. Состояние НВР в подгруппе 1Б, в частности у пациентов после кератопластики, представлена единичными извитыми нервными волокнами в суббазальном слое на периферии кератотрансплантата у 3 пациентов, при этом расположение НВР имело неупорядоченный характер, наличие НВР в центральной зоне было зарегистрировано у 3-х пациентов. На протяжении всего периода наблюдения нами было отмечено выраженное снижение плотности и извитости нервных волокон в подгруппе 1Б. Следует отметить, что проведение лазерных вмешательств существенным образом не повлияло на указанные параметры (в качественном и количественном выражении) ни в одной из групп.

Во всех случаях после ЛД ВК присутствовали КЛ в субэпителиальном слое роговицы. Наибольшее количество КЛ было выявлено в подгруппе 1Б (в среднем увеличение на 20 клеток). Содержание КЛ в подгруппе 1А было минимальным (в

среднем увеличение на 10 клеток). На фоне противовоспалительной терапии через 1 месяц после лазерных вмешательств в подавляющем большинстве случаев количество КЛ вернулось к исходному, что указывало на стихание реактивного воспалительного процесса и обратимый характер данных изменений (рис. 3).

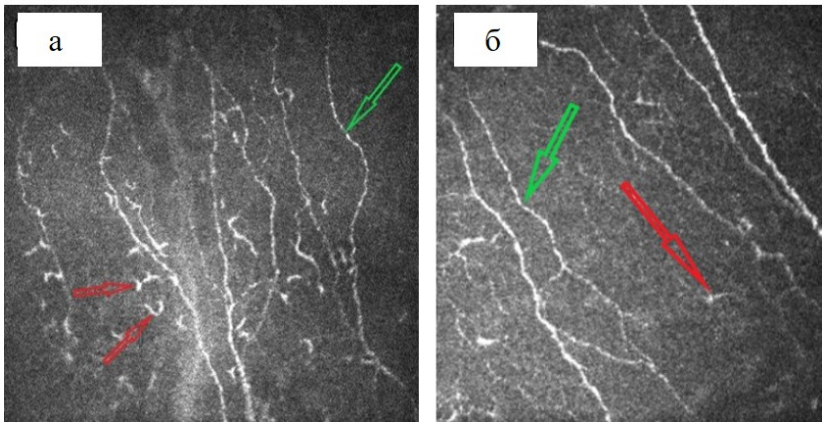

Рисунок 3 – Картина конфокальной микроскопии субэпителиального слоя роговицы пациента подгруппы 1Б. а – субэпителиальный слой роговицы после ЛФД: КЛ указаны красными стрелками, НВР отмечено зеленой стрелкой; б – субэпителиальный слой роговицы через 1 месяц после ЛФД: красной стрелкой указана КЛ, зеленой стрелкой – НВР.

Результаты лазерного вмешательства пациентов 2 группы

Во всех случаях уже через 1 неделю после ЛИРЭ отмечено статистически значимое расширение УПК по данным ОКТ (рис. 4) с 3,42±5,21 гр. до 17,98±3,75 гр. (p=0,000).

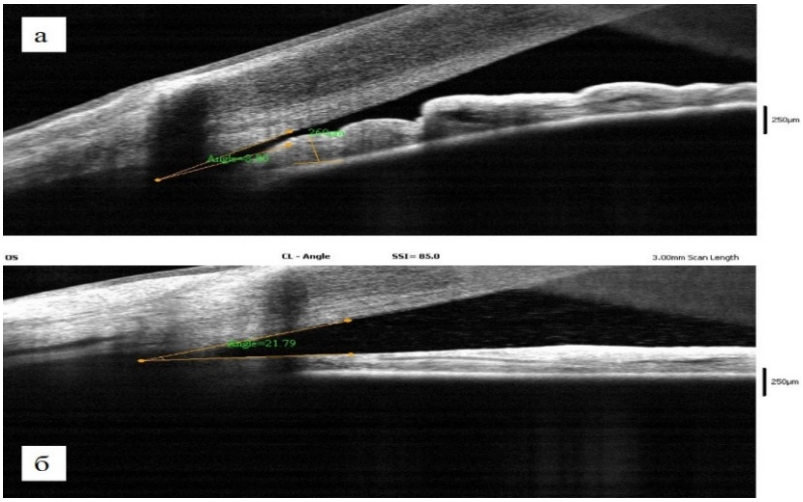

Рисунок 4 – Картина ОКТ УПК: а – УПК до ЛИРЭ равен 8,8 градусам; б – УПК после ЛИРЭ равен 21,79 градусам

Ниже (рис. 5) представлены результаты исследования после ЛИРЭ пациента 2 группы.

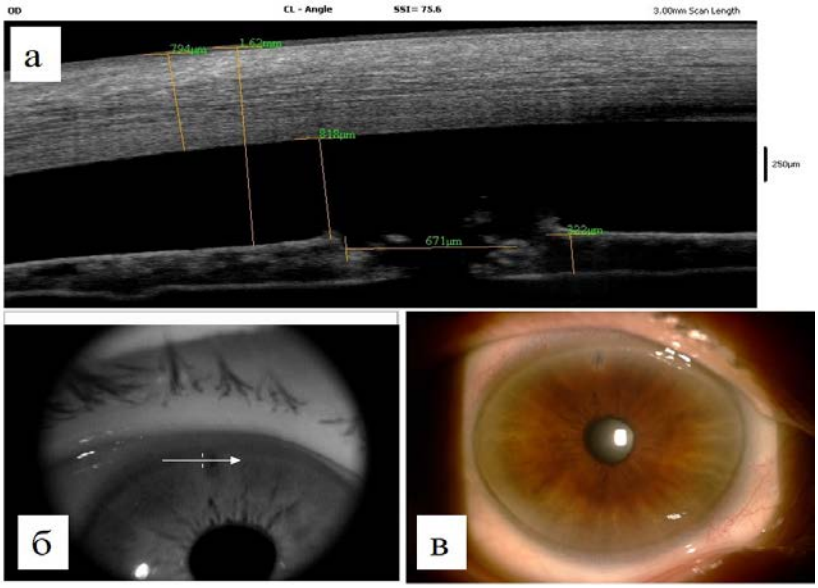

Рисунок 5 – Иридэктомическое отверстие пациента 2 группы: а – ОКТ картина ЛИРЭ, размер колобомы 671 мкм, расстояние от эндотелия роговицы до передней поверхности радужки в зоне воздействия 818 мкм; б – область сканирования; в – биомикроскопическая картина иридэктомического отверстия в меридиане 12 часов.

В ходе проведения исследования во 2-й группе выявлено следующее: средняя толщина радужки в зоне проведения ЛИРЭ по данным ОКТ составила 349,46±33,46 мкм; средний уровень лазерной энергии в импульсе составил 3,7±0,6 мДж; средние показатели суммарной энергии составили – 430,5±213,7 мДж; среднее расстояние от роговицы до облучаемой структуры (радужки) глубина передней камеры, ГПК – 2,45±0,4 мм.

Центральная толщины роговицы по данным ОКТ (до ЛИРЭ 559,58±34,71 мкм, через 1 месяц после ЛИРЭ 570,38±33,84 мкм, через 6 месяцев после ЛИРЭ 567,78±34,74 мкм) в группе 2 претерпел заметные изменения, что выражалось достоверным увеличением ее толщины (p<0,05). Изменение плотности ЭКР (до ЛИРЭ 2056±217 кл/мм^2, через 6 месяц после ЛИРЭ 1902±190 кл/мм^2) при его сравнении до и после лазерного воздействия, также имел достоверные различия в группе 2 (p<0,05).

При проведении КМР во 2-ой группе после проведения ЛИРЭ за период наблюдения выявлено большое количество гиперрефлектирующих включений разных размеров, в значительной степени экранирующих эндотелиальный слой роговицы, которые не определялись до ЛИРЭ. Характерным для пациентов 2 группы являлось повышение рефлективности ядер ЭКР. Уменьшение плотности ЭКР в среднем на 180±59 кл/мм^2 через 6 месяцев после ЛИРЭ. Также отмечено заметное ослабление плеоморфизма и усиление полимегатизма ЭКР, CV=0,33±0,1, процент гексагональности = 51±2,2%. (рис. 6).

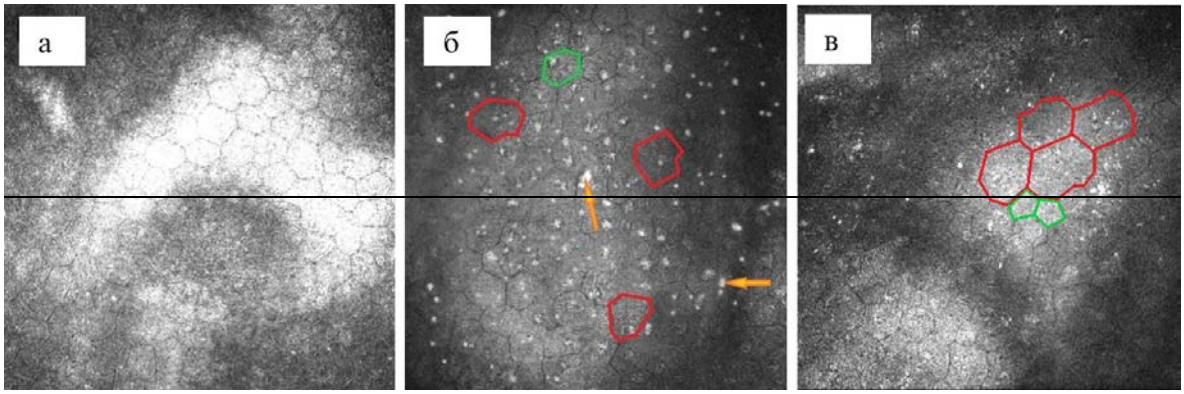

Рисунок 6 – Картина конфокальной микроскопии роговицы пациента 2 группы. а – до лазерного вмешательства слой ЭКР выглядит интактным и содержит нормальные по форме и размеру клетки; б – после лазерного вмешательства отмечено появление большого количества (до нескольких сотен в поле зрения) гиперрефлектирующих включений разных размеров, в том числе крупных депозитов (обозначено стрелками), расположенных на эндотелии роговицы и повышение рефлективности ядер ЭКР; в – на фоне относительного уменьшения плотности ЭКР отмечается усиление их полимегатизма и плеоморфизма (на снимке красным цветом обведены границы измененных по форме и размеру клеток, зеленым цветом – граница неизмененной по форме и размеру клетки), а также повышение рефлективности клеточных ядер.

Среднее увеличение кол-ва КЛ на 20-25 клеток в исследуемой зоне через 1 нед. после ЛИРЭ, на фоне противовоспалительной терапии через 1мес. кол-во КЛ вернулось к исходным значениям.

НВР у всех пациентов с ЗУГ или подозрением на ЗУГ до ЛИРЭ были разнонаправлены, отмечена прерывистость их хода, визуализировали невромы. Плотность основных нервных стволов и их отростков, извитость НВР была ниже

нормы, что, говорит о наличии чрезмерной извитости нервного волокна. Параметры НВР после ЛИРЭ не изменились.

Определение зависимости изменений роговицы от параметров лазера

Проанализировав данные в каждой группе все лазериндуцированные изменения роговицы с учетом их выраженности были распределены на 3 степени: минимальные, умеренные, заметные (табл. 1).

Таблица 1 – Классификация лазериндуцированных изменений роговицы по данным КМР

Изучаемые параметры роговицы по данным КМР	Изменения роговицы после лазерных вмешательств		
	Минимальные	Умеренные	Выраженные
Толщина роговицы (мкм)	Без изменений/ недостоверное увеличение, до 5 мкм	Увеличение, от 6 до 10 мкм	Увеличение, более 10 мкм
Гиперрефлектирующие депозиты на ЭКР, количество в поле зрения (п.з.)	Единичные, до 50 в п. з.	Умеренное количество, от 50 до 100 в п. з.	Большое количество, более 100 в п. з.
Снижение плотности ЭКР (кл/мм^2)	Менее чем на 50 кл/мм^2	От 50 до 100 кл/мм^2	Более чем на 100 кл/мм^2
Степень рефлективности ядер ЭКР	Слабая	Повышенная	Повышенная
Полимегатизм ЭКР (коэффициент вариабельности клеток)	Увеличение до 5%	Увеличение на 5–10%	Увеличение более чем на 15%
Плеоморфизм ЭКР, % относительно исходного уровня	Снижение менее чем на 5%	Снижение на 5–10%	Снижение более чем на 10%
Нервные волокна роговицы после ЛФД	Не подверглись изменению	Не подверглись изменению	Не подверглись изменению
Клетки Лангерганса (увеличение количества клеток после ЛФД в п.з.)	На 10 в поле зрения	На 11–20 в поле зрения	На 20 и более в поле зрения

В ходе исследования с помощью КМР фиксировали не только лазериндуцированные изменения в роговице, но и изучали возможное влияние на их развитие следующих факторов: параметров лазерного вмешательства (значения энергии одиночного импульса, суммарные значения энергии (энергия одиночного импульса / количество импульсов)); расстояния от роговицы до облучаемой структуры; исходного состояния роговицы. Толщины облучаемой структуры, радужки – только во 2-й группе. Влияние перечисленных факторов на роговицу представлена ниже (табл. 2).

Таблица 2 – Факторы, влияющие на параметры роговицы после YAG-лазерных фотодеструктивных вмешательств

Изменения роговицы по данным КМР / количество глаз	Энергия импульса (мДж) (m±σ), по группам			Суммарная энергия (мДж) (m±σ), по группам			Расстояние от роговицы до капсулы/радужки (мм) (m±σ), по группам			Толщина радужки (мкм) (m±σ)
	1А	1Б	2	1А	1Б	2	1А	1Б	2	2
Минимальные	2,25 ± 0,27*	2,17 ± 0,3 *	3,63 ± 0,56 ***	149,7 ± 74,9 **	147,6 ± 59,2 ***	226,8 ± 117,69 *	4,5 ± 0,48 ***	4,24 ± 1,24 ***	2,59 ± 0,56 *	313,22 ± 16,82 *
Количество (глаз)	15	4	5	15	4	5	15	4	5	5
Умеренные	2,81 ± 0,46*	2,64 ± 0,41 *	3,64 ± 0,63 ***	168,7 ± 74,7 **	169,6 ± 90,9 ***	466,1 ± 59,26 *	4,37 ± 0,76 ***	4,54 ± 0,23 ***	2,45 ± 0,22 *	360,1 ± 8,09 *
Количество (глаз)	5	7	8	5	7	8	5	7	8	8
Заметные	3,57 ± 0,45*	3,15 ± 0,3 *	4,14 ± 0,6 ***	361,3± 182,8 **	264 ± 203,1 ***	726 ± 145,72 *	4,51 ± 0,85 ***	4,64 ± 0,37 ***	2,18 ± 0,29 *	393,4 ± 8,56 *
Количество (глаз)	2	8	11	2	8	11	2	8	11	11

Примечание: влияние на роговицу показателей уровня энергии лазерного излучения и топографических параметров: *(p=0,000–0,005); **(p=0,02); ***(p>0,05). p-уровень значимости (критерий Краскела — Уоллиса – это непараметрический тест, который сравнивает средние ранги значений (энергия импульса, суммарная энергия, расстояние от роговицы до капсулы/радужки, толщина радужки) в трех группах (минимальные, умеренные, выраженные)

Из результатов исследования следует, что изменения роговицы после ЛД ВК в подгруппе 1А зависели от уровня выбранной энергии (p<0,005), в меньшей степени – от ее суммарных значений (p=0,02). Фактор расстояния от ЗКХ до роговицы существенного влияния в подгруппе 1А не имел (p>0,05).

Состояние роговицы после ЛД ВК в подгруппе 1Б зависело от уровня энергии одиночного импульса. Увеличение этого показателя достоверно влияло на состояние роговицы (p<0,05), заметно усугубляя ее. Суммарные значения энергии, так же, как и фактор расстояния от ЗКХ до роговицы, достоверного влияния на состояние роговицы не оказывали (p>0,05).

У пациентов 2 группы после проведения ЛИРЭ лазериндуцированные изменения в роговице во многом зависели от: суммарной энергии (p≤0,005),

расстояния от роговицы до радужки ($p \leq 0{,}005$), исходной толщины радужки ($p \leq 0{,}005$).

Теоретическая модель для расчета безопасного уровня лазерной энергии

В рамках исследования была разработана модель машинного обучения на основе алгоритма k-ближайших соседей (KNN) для расчета безопасного уровня лазерной энергии при офтальмологических операциях. Основная идея модели заключается в том, что объекты, близкие в пространстве признаков (в данном случае глаза пациентов), имеют схожие значения целевой переменной, а именно безопасного уровня энергии. На первом этапе проводилось обучение модели, на втором – получение оценки.

Первым этапом проводилось тестирование модели, далее проверка ее качества. В тестировании и проверке качества модели участвовало 47 глаз: 1 группа – 29 глаз, 2 группа – 18 глаз, из которых не все принимали участие в процессе обучения модели для исключения фактора «запоминания». Успешным считали такой расчет модели, который был равен или не превышал значение лазерной энергии, которое было применено при операции. Согласно расчетам в случае, если модельное значение лазерной энергии превышает операционное, то можно предположить, что оно может привести к деструктивным изменениям окружающих тканей и потому не может быть применено. В 1 группе протестированы данные 29 глаз, из них 25 успешных расчетов, процент успешных расчетов в 1 группе составил 86%. Во 2 группе протестированы данные 18 глаз, из них 16 успешных расчетов – 88%.

Для удобства эксплуатации модели был разработан интерфейс пользователя, в который лечащий врач может внести характеристики глаза и единовременно получить безопасное значение лазерной энергии (мДж). Реализация интерфейса пользователя выполнена на языке программирования Python 3.

ВЫВОДЫ

1. Впервые на достаточном экспериментальном (6 аутопсийных образцов задней капсулы хрусталика) и клиническом (56 пациентов, 65 глаз) материале проведено сравнительное исследование потенциальных изменений роговицы, индуцированных лазерной дисцизией вторичной катаракты (ЛД ВК) и лазерной иридэктомией (ЛИРЭ).

2. В результате модельного эксперимента выявлено, что основным элементом лазерной фотодеструкции капсулы хрусталика является термическое расширение жидкости, возникающее при перегреве ткани непосредственно после лазерного импульса. Доказано, что достижение конечного результата в виде деструкции ткани целесообразно обеспечивать за счет увеличения числа лазерных импульсов, а не за счет увеличения уровня энергии, что способствует достижению эффекта рассечения ткани без избыточного побочного коллатерального действия на соседние глазные структуры.

3. К факторам риска изменений роговицы после проведения ЛД ВК и ЛИРЭ следует отнести:

- наличие плотной вторичной катаракты и толстой радужки, соответственно;
- повышение суммарного уровня энергии;
- уменьшение дистанции между облучаемой структурой и роговицей.

4. Определены средние значения энергии лазерного излучения (пороговые значения одного импульса / суммарные значения затраченной энергии):

- в случаях исходно нормальной роговицы при ЛД ВК – 2,77 мДж / 212,5 мДж;
- в случаях измененной роговицы (состояниях после кератопластики, изменения эндотелия роговицы, инициированные хирургическим вмешательством по поводу катаракты, состояние после радиальной кератотомии, помутнение роговицы после перенесенных воспалительных заболеваний) при ЛД ВК – 2,55 мДж / 180 мДж;
- при проведении ЛИРЭ – 3,7 мДж / 430,5 мДж.

5. Изучено состояние роговицы после лазерных вмешательств с использованием методов биомикроскопии и конфокальной микроскопии роговицы (КМР). При отсутствии клинически значимых изменений роговицы, по данным биомикроскопии, метод КМР позволил выявить следующие потенциальные изменения после ЛД ВК и ЛИРЭ:

– снижение популяции эндотелиальных клеток роговицы (ЭКР);

– уменьшением их гексагональности и усилением полимегатизма;

– увеличение толщины роговицы;

– формирование депозитов в роговице;

– усиление рефлективности ядер ЭКР;

– повышение содержания клеток Лангерганса.

6. Несмотря на снижение суммарной энергии в группе пациентов с исходно измененной роговицей указанные показатели КМР носили более выраженный характер относительно группы пациентов с исходно неизмененной роговицей ($p<0,05$). Отмечено, что изменения по данным КМР (за исключение снижения популяции ЭКР, уменьшения их гексагональности и усиления полимегатизма) после лазерных вмешательств носили обратимый характер и купировались в течении 1 месяца после лазерной операции.

7. Разработан алгоритм лазерных фотодеструктивных вмешательств, в основу которого заложены безопасные параметры лазерного излучения, обоснованные в результате настоящего исследования. Применение разработанного алгоритма в клинической практике обеспечивает снижение лазериндуцированной травматизации роговицы и может быть рекомендовано для использования в клинической практике.

ПРАКТИЧЕСКИЕ РЕКОМЕНДАЦИИ

1. Для повышения безопасности ЛД ВК, особенно при наличии исходных изменений в роговице, целесообразно использование тактики последовательной модификации ткани на минимально возможных значениях энергии. С этой целью

для достижения эффекта рекомендовано не повышать уровень энергии, а увеличивать кратность лазерных импульсов.

2. При отсутствии изменений в роговице рекомендовано постепенное увеличение энергии до получения эффекта «пробоя» в капсуле хрусталика.

3. При наличии изменений в роговице, в частности при сниженной плотности ЭКР, после кератопластики, при дистрофических изменениях в роговице для повышения безопасности проведения лазерных вмешательств следует применить разработанный алгоритм лазерных фотодеструктивных вмешательств.

4. С особой осторожностью следует проводить лазерные вмешательства у пациентов с низкой плотностью ЭКР (ниже, чем 800 кл/мм^2).

Список научных работ, опубликованных по теме диссертации

1. Юсеф, Ю.Н. К вопросу об изучении механизмов и оценке безопасности Nd:YAG-лазерной деструкции задней капсулы хрусталика (экспериментально-клиническое исследование) / Ю.Н. Юсеф, А.А. Гамидов, О.И. Баум, А.В. Южаков, Е.П. Медведева, Е.М. Касьяненко // **Вестник офтальмологии.** – 2022. – № 138 (5). – С. 47–56.

2. Юсеф, Ю.Н. Лазериндуцированные повреждения роговицы после YAG-лазерных вмешательств на структурах переднего сегмента глаза / Ю.Н. Юсеф, А.А. Гамидов, Е.П. Медведева, З.В. Сурнина // **Вестник офтальмологии.** – 2022. – № 138 (5). – С. 266–272.

3. Баум, О.И. Laser effect on a pathologically altered capsule of the lens of the eye / О.И. Баум, Е.М. Касьяненко, А.В. Южаков, А.А. Гамидов, Е.П.Медведева, Ю.Н. Юсеф // **Journal of biomedical photonics & engineering**. – 2022. – Vol. 8 (2). – 10 p.

4. Гамидов, А.А. Оценка состояния роговицы после лазерных фотодеструктивных вмешательств на структурах переднего отдела глаза / А.А. Гамидов, Е.П. Медведева, З.В. Сурнина, Ю. Юсеф, О.И. Баум. // **Медицинская физика. –** 2023. – № 2. – С. 35.

5. Гамидов, А.А. Современные возможности лазерного воздействия на структуры переднего сегмента глаза / А.А. Гамидов, Ю.Н. Юсеф, П.Д. Гаврилина, Е.П. Медведева // **Вестник офтальмологии.** – 2023. – № 139 (3-2). – С. 107-112.

6. Медведева, Е.П. Оценка состояния роговицы глаза после лазерных фотодеструктивных вмешательств на капсуле хрусталика и радужке: XXX Международная конференция студентов, аспирантов и молодых ученых по

фундаментальным наукам «Ломоносов-2023». Секция «Физика». Сборник тезисов / Е.П. Медведева, Е.М. Касьяненко. – М.: Физический факультет МГУ, 2023. – С. 343.

7. Юсеф, Ю.Н. Результаты конфокальной микроскопии роговицы после YAG-лазерных вмешательств на тканях переднего сегмента глаза: международная конференция «Новые технологии в медицине, биологии, фармакологии и экологии». Секция «Медицинская физика: диагностика и лечение». Материалы международной конференции NT+ME`24 / Ю.Н. Юсеф, А.А. Гамидов, Е.П. Медведева, З.В. Сурнина, О.И. Баум, Е. Касьянено. – Крым, Ялта-Гурзуф, 2024. – С. 164–172.

8. Гамидов, А.А. Сравнительная оценка состояния роговицы после YAG-лазерных вмешательств на структурах переднего сегмента глаза / А.А. Гамидов, Ю.Н. Юсеф, Е.П. Медведева, З.В. Сурнина, О.И. Баум. // **Вестник офтальмологии.** – 2024. – № 140 (4). – С. 17-25.

Список сокращений

ВГД – внутриглазное давление	ЛФД – лазерная фотодеструкция
ГПК – глубина передней камеры	НВР – нервные волокна роговицы
ЗКХ – задняя капсула хрусталика	НС и ПС – наносекунды и пикосекунды
ЗУГ – закрытоугольная глаукома	ОКТ – оптическая когерентная томография
КЛ – клетки Лангерганса	УПК – угол передней камеры глаза
КМР – конфокальная микроскопия роговицы	ЦТР – центральная толщина роговицы
ЛД ВК – лазерная дисцизия вторичной катаракты	ЭКР – эндотелиальные клетки роговицы
ЛИРЭ – лазерная иридэктомия	KNN – k-ближайших соседей