На правах рукописи

Косова Джамиля Виталиевна

СТРУКТУРНО-ФУНКЦИОНАЛЬНЫЕ ИЗМЕНЕНИЯ ГЛАЗА ПОСЛЕ УЛЬТРАЗВУКОВОЙ ФАКОЭМУЛЬСИФИКАЦИИ НА ФОНЕ ПРИМЕНЕНИЯ АНАЛОГОВ ПРОСТАГЛАНДИНОВ ПРИ ПЕРВИЧНОЙ ОТКРЫТОУГОЛЬНОЙ ГЛАУКОМЕ

АВТОРЕФЕРАТ

диссертации на соискание ученой степени

кандидата медицинских наук

3.1.5. Офтальмология

Москва – 2025

Диссертационная работа выполнена в Федеральном государственном бюджетном научном учреждении «Научно-исследовательский институт глазных болезней имени М.М. Краснова»

Научный руководитель:

доктор медицинских наук, профессор **Еричев Валерий Петрович**

Официальные оппоненты:

Анисимов Сергей Игоревич, доктор медицинских наук, профессор, ФГБОУ ВО «Российский университет медицины» Министерства здравоохранения РФ, профессор кафедры глазных болезней.

Лоскутов Игорь Анатольевич, доктор медицинских наук, ГБУЗ МО «Московский областной научно-исследовательский клинический институт имени М.Ф. Владимирского», заведующий отделением офтальмологии.

Ведущая организация:

Федеральное государственное бюджетное образовательное учреждение высшего образования «Ярославский государственный медицинский университет» Министерства здравоохранения РФ.

Защита состоится 14 апреля 2025 г. в 14-00 на заседании диссертационного совета 24.1.174.01 при Федеральном государственном бюджетном учреждении «Научно-исследовательский институт глазных болезней имени М.М. Краснова» по адресу: 119021, Москва, ул. Россолимо 11, корп. А, Б.

С диссертацией можно ознакомиться в библиотеке и на сайте Федерального государственного бюджетного научного учреждения «Научно-исследовательский институт глазных болезней имени М.М. Краснова».

Автореферат диссертации разослан «_____» _____ 2025 г.

Ученый секретарь диссертационного совета,

доктор медицинских наук Иванов М.Н.

ОБЩАЯ ХАРАКТЕРИСТИКА РАБОТЫ

Актуальность темы и степень её разработанности

Глаукома и катаракта являются наиболее частыми причинами снижения зрения у людей старших возрастных групп. Их распространенность, влияние на зрительные функции сохраняют актуальность и медико-социальную значимость как с научной, так и практической точки зрения. По данным мировой статистики глаукома и катаракта приводят к слепоте в 12% и в 47% случаев, соответственно, с той лишь разницей, что глаукома – причина необратимой слепоты.

Довольно частой офтальмологической ситуацией является сочетание у одного и того же пациента глаукомы и катаракты, требующей хирургического лечения. По данным различных исследований частота встречаемости такого сочетания варьирует в диапазоне от 17 до 76 % случаев [25, 94, 95, 130, 120, 205].

Глаукома объединяет большую группу заболеваний преимущественно с хроническим течением и определяется как специфическая оптическая нейропатия, сопровождающаяся экскавацией и атрофией зрительного нерва, а также характерными изменениями полей зрения. Эти изменения неизменно связывают с повышенным внутриглазным давлением (ВГД) [97]. Высокий уровень ВГД является одним из основных факторов риска развития и прогрессирования глаукомной оптической нейропатии. Факт ускорения прогрессирования глаукомы при повышении ВГД даже на один мм рт. ст. определяет задачу нормализации офтальмотонуса как первостепенную и особенно важную [161, 179, 194]. Медикаментозное лечение, направленное на снижение и нормализацию ВГД, приводит к уменьшению риска возникновения и «отсрочке» прогрессирования глаукомной оптической нейропатии.

Среди фармакологических групп местных гипотензивных препаратов, в том числе применяемых при первичной открытоугольной глаукоме (ПОУГ), синтетические аналоги простагландина $F_{2\alpha}$ (АПГ) занимают особое место. Это биогенные вещества, которые оказывают влияние на различные процессы в организме. Даже в малых объемах они обладают регуляторными действиями в клетках и тканях организма человека. Применяемые в виде офтальмологических растворов, АПГ имеют существенные преимущества: в режиме монотерапии приводят к значительному снижению ВГД за счет усиления увеосклерального

оттока водянистой влаги у значительного числа больных, а также имеют удобный режим инстилляций, повышающий комплаентность пациентов и приверженность их назначенному лечению [46, 252]. Однако, учитывая, что простагландины являются медиаторами воспаления, способными изменять проницаемость гематоофтальмического и гематоретинального барьеров, существует опасность их негативного воздействия на ткани глаза, в том числе после хирургических вмешательств.

Одним из возможных осложнений применения АПГ в хирургической практике может быть развитие макулярного отека [90, 121, 229]. Хирургическая травма стимулирует синтез и выделение простагландинов и препятствует их дезактивации и выведению за пределы глаза. Чем больше объем хирургического вмешательства, тем более выражен «простагландиновый ответ». По данным разных авторов, после интракапсулярного удаления катаракты кистозный макулярный отек (КМО) встречается в 40–60% случаев [177, 250], после экстракапсулярной экстракции катаракты КМО формируется значительно реже, примерно в 10% случаев [87, 173, 221]. Существенное значение, коне чно, имеет соблюдение техники хирургического вмешательства, осложненные диагнозы и сопутствующая патология.

В научной литературе представлено мнение ряда авторов, считающих, что применение по медицинским показаниям АПГ увеличивает частоту формирования КМО у пациентов в раннем послеоперационном периоде после экстракции катаракты, в том числе, после факоэмульсификации (ФЭ) [265]. Наряду с этим встречаются и немногочисленные данные, свидетельствующие о том, что при отмене ранее назначенных АПГ, развившийся КМО регрессирует без дополнительных лечебных мероприятий в течение 3–6 месяцев [33, 128].

Такая противоречивость в представлениях о роли сопутствующего применения препаратов простагландинового ряда у пациентов с глаукомой, которым предстоит хирургическое вмешательство по поводу катаракты, обуславливает актуальность настоящей работы, направленной на получение более полных и объективных научных представлений в данном направлении.

Цель исследования: изучение структурно-функциональных изменений глаза после ультразвуковой факоэмульсификации у пациентов, получающих аналоги простагландинов в качестве топической гипотензивной монотерапии при первичной открытоугольной глаукоме.

Задачи исследования:

1. Разработать алгоритм оценки структурно-функциональных изменений глаза после ультразвуковой факоэмульсификации на основе морфометрического анализа макулярной области сетчатки и выраженности воспалительной реакции переднего отдела глаза – при сочетании возрастной катаракты и применения синтетического аналога простагландина $F_{2\alpha}$ в качестве гипотензивной монотерапии при первичной открытоугольной глаукоме.

2. Разработать и в максимальной степени объективизировать методику инфракрасной термографии глазной поверхности – для оценки степени выраженности послеоперационной асептической воспалительной реакции, индуцированной хирургической травматизацией при ультразвуковой факоэмульсификации.

3. На основании разработанного алгоритма провести оценку морфологического состояния макулярной области сетчатки и выраженности воспалительной реакции переднего отдела глаза – до и в различные сроки после ультразвуковой факоэмульсификации возрастной катаракты у пациентов, длительно получавших инстилляции синтетического аналога простагландина $F_{2\alpha}$ в качестве топической гипотензивной монотерапии по поводу первичной открытоугольной глаукомы:

а) при «сквозном» (непрерывном) применении аналога простагландина $F_{2\alpha}$ в качестве гипотензивного режима;

б) при заблаговременной предоперационной отмене аналога простагландина $F_{2\alpha}$ на период «отмывания» с заменой на препарат другой фармакологической группы (β-адреноблокатор).

4. На основании полученных результатов разработать практические рекомендации по ведению пациентов, получающих аналоги простагландинов, при развитии у них показаний к проведению ультразвуковой факоэмульсификации.

Научная новизна исследования

1. На высоком методологическом уровне проведен сравнительный анализ морфологического состоянии сетчатки в послеоперационном периоде после ультразвуковой ФЭ возрастной катаракты у пациентов, длительно получавших АПГ в качестве топической гипотензивной монотерапии ПОУГ, как при «сквозном» их применении, так и с заблаговременной (на период «отмывания») предоперационной их отменой (с заменой на β-адреноблокаторы).

2. Отработана методика инфракрасной термографии глазной поверхности, позволяющая объективно оценивать асептическую воспалительную реакцию переднего отдела глаза, индуцированную интраоперационной травматизацией тканей при проведении ФЭ. Впервые методика инфракрасной термографии глазной поверхности использована с целью объективной количественной оценки послеоперационной асептической воспалительной реакции, возникающей со стороны переднего отдела глаза в ответ на хирургическое вмешательство.

3. На высоком методологическом уровне получены объективные данные и проведен сравнительный анализ выраженности асептической воспалительной реакции переднего отдела глаза в послеоперационном периоде после ФЭ возрастной катаракты у пациентов, длительно получавших АПГ в качестве топической гипотензивной монотерапии ПОУГ, как при «сквозном» их применении, так и с заблаговременной (на период «отмывания») предоперационной их отменой (с заменой на β-адреноблокаторы).

4. Сформулированы клинические рекомендации по практическому ведению получающих АПГ пациентов при развитии у них показаний к проведению ультразвуковой ФЭ.

Теоретическая и практическая значимость работы

Проведенные исследования имеют высокую теоретическую и практическую значимость, которая обусловлена медико-социальной важностью проблемы.

Коморбидность обсуждаемых в работе нозологических форм диктует необходимость разработки персонализированного подхода к принятию эффективных и безопасных решений, способных обеспечить высокую функциональную и социальную реабилитацию пациентов.

Методология и методы диссертационного исследования

Методологической основой диссертационной работы явилось применение комплекса методов научного познания. Диссертация выполнена в соответствии с принципами научного исследования. Работа выполнена в дизайне проспективного сравнительного исследования с использованием клинических, инструментальных, аналитических и статистических методов.

Основные положения, выносимые на защиту

1. АПГ, применяемые в качестве «сквозной» топической гипотензивной терапии у пациентов с ПОУГ, безопасны в случае выполнения стандартной ультразвуковой ФЭ и не приводят к развитию негативных изменений со стороны макулярной области сетчатки.

2. Транзиторное увеличение толщины сетчатки в макулярной области после ультразвуковой ФЭ наблюдается в равнозначном диапазоне как при «сквозном» применении АПГ, так и при заблаговременной предоперационной смене препарата с периодом его «отмывания».

3. Изменение гипотензивной терапии с предоперационным периодом «отмывания» АПГ не влияет по данным инфракрасной термографии на степень послеоперационной асептической воспалительной реакции глаза в ответ на проведенную ультразвуковую ФЭ катаракты.

Степень достоверности и апробация работы

Степень достоверности результатов работы подтверждена достаточным и репрезентативным объемом изученных выборок. Исследования выполнены в стандартизированных условиях на материале соответствующего объема для выполнения поставленных задач. Анализ полученных результатов проведен с использованием современных методов сбора и обработки научных данных. Материалы диссертации были представлены на Всероссийской школе офтальмологов (Москва, 2016); Международной конференции «Восток–Запад» (Уфа, 2017); Офтальмологической конференции «Федоровские чтения» (Москва, 2017); серии конференций «Офтальмологические образовательные университеты», (Москва, 2021–2023).

Личный вклад автора в проведенное исследование

Личный вклад автора состоит в непосредственном участии во всех хирургических вмешательствах в качестве ассистента хирурга, проведении всех клинических исследований, апробации результатов, подготовке публикаций и докладов. Обработка и интерпретация результатов выполнены лично автором.

Внедрение результатов исследования в практику

Разработанные в процессе диссертационной работы методики и полученные по ее итогам результаты внедрены в клиническую практику ФГБНУ «Научно-исследовательский институт глазных болезней им. М.М. Краснова».

Публикации

По теме диссертации опубликовано 10 научных работ, 9 из них – в журналах, входящих в перечень рецензируемых журналов и изданий, рекомендованных ВАК.

Структура и объем диссертации

Диссертация изложена на 122 страницах машинописного текста и состоит из введения, обзора литературы, материалов и методов исследования, результатов собственных исследований, заключения, выводов, практических рекомендаций и списка использованной литературы. Работа иллюстрирована 15 таблицами, 7 рисунками. Библиографический указатель содержит 266 источников (114 отечественных и 152 зарубежных).

СОДЕРЖАНИЕ РАБОТЫ

Материал и методы собственных исследований

Все клинические исследования, результаты которых представлены в настоящей работе, выполнены на базе отдела глаукомы ФГБНУ «НИИ глазных болезней им. М.М. Краснова».

В рамках проспективного сравнительного исследования обследовано 90 пациентов (90 глаз) с компенсированной ПОУГ I–II ст., в возрасте от 47 до 79 лет (средний возраст 61,1 ± 10,4 года), 43 (47,8%) мужчины и 47 (52,2%) женщин – которые в качестве местной гипотензивной монотерапии получали АПГ (Латанопрост 0.005%) и нуждались в проведении ультразвуковой ФЭ возрастной катаракты. Пациенты были разделены в случайном порядке на две статистически идентичные группы.

В I группу были включены 44 пациента (44 глаза), которым пред- и послеоперационно не отменяли инстилляции АПГ – «сквозное» применение.

Во II группу были включены 46 пациентов (46 глаз), которым за месяц до проведения ФЭ была произведена замена АПГ на β-адреноблокатор (Тимолола малеат 0.5%) – смена терапии с периодом «отмывания» сроком в 28 дней.

Группы были идентичны по возрастно-половому составу, стадии глаукомного процесса, дооперационному уровню офтальмотонуса (см. *табл. 1*) и общесоматическому состоянию.

Таблица 1

Общая характеристика клинического материала по группам

Параметры		**I группа** ***n = 44***	**II группа** ***n = 46***
Возраст, лет	*M ± SD*	62,3 ± 9,6	60,7 ± 9,4
	min–max	53 до 79	47 до 75
Половая принадлежность, n (%)	*муж.*	21 (47,7%)	22 (47,8%)
	жен.	23 (52,3%)	24 (52,2%)
Стадия глаукомы, n (%)	*I стадия*	28 (63,6%)	30 (65,2%)
	II стадия	16 (36,4%)	16 (34,8%)
ВГД, мм рт. ст.	*M ± SD*	15,1 ± 2,30	14,4 ± 2,01
	min–max	11,2–18,3	11,7–17,5

Критерии включения в исследование: снижающая качество жизни максимально корригированная острота зрения (МКОЗ ниже 0.6 согласно визометрии по таблице Сивцева-Головина), незрелая неосложненная возрастная катаракта (плотность ядра I–III степени по L. Buratto, 1998), длительная (не менее одного года) топическая гипотензивная монотерапия АПГ по поводу ПОУГ I–II стадии, медикаментозная компенсация ВГД до целевого уровня.

Критерии исключения из исследования: значимые патологические изменения в макулярной области сетчатки, заболевания роговицы, предрасположенность к эндотелиальной дистрофии роговицы, офтальмологические хирургические вмешательства в анамнезе, травматические и воспалительные заболевания глаз в анамнезе (посттравматические и поствоспалительные изменения глаз), интраоперационные осложнения ФЭ (связанные с техникой операции и анатомическими особенностями глаз: разрыв задней капсулы, незавершенный капсулорексис, отрыв цинновых связок и проч.), тяжелые общесоматические заболевания, в том числе аутоиммунной (ревматоидной) и аллергической (атопической) природы, предполагающих терапию вазоактивными и влияющими на метаболизм лекарственными препаратами, являющиеся противопоказанием к назначению β-адреноблокаторов, а также могущих оказать влияние на полученные в процессе диссертационного исследования результаты.

Стандартное для пациентов с глаукомой комплексное офтальмологическое обследование включало: визометрию, авторефрактокератометрию, биомикроскопию, гониоскопию, офтальмоскопию, статическую компьютерную периметрию (Humphrey Visual Field Analyzer «III 750i», Германия), Гейдельбергскую ретинальную томографию диска зрительного нерва (ДЗН) (Heldelberg Retina Tomograph «HRT-3», Германия), оптическую когерентную томографию (ОКТ) зрительного нерва (Optovue «RTVue-100», США), офтальмотонометрию (Ocular Response Analyzer «ORA», США) и электрофизиологические исследования (ЭФИ) зрительного анализатора (электростимулятор Lametesk «VCKuser», РФ). Дополнительно всем пациентам проводили: исследование морфологического состояния сетчатки методом ОКТ, оценку степени асептической послеоперационной воспалительной реакции глаза

по классификации акад. С.Н. Федорова и проф. Э.В. Егоровой (1992) и инфракрасную термографию глазной поверхности с помощью тепловизора «Testo 875» (Testo SE &Co. KGaA, Германия); полученные термограммы обрабатывали при помощи программного обеспечения «IR Soft» (версия 3.1 sp3), предназначенного для цифрового анализа термографических изображений.

Всем пациентам выполнена ультразвуковая ФЭ с имплантацией ИОЛ в капсульный мешок по единой методике со стандартной предоперационной подготовкой и послеоперационным ведением. Стандартный послеоперационный курс терапии включал общепринятые схемы инстилляций антибиотика (Тобрамицин 0.3%), нестероидного противовоспалительного средства (НПВС) (Непафенак 0.1%) и глюкокортикостероида (ГКС) (Дексаметазон 0.1%).

Комплексное офтальмологические обследование пациентов проводили в сроки: предоперационно в течение месяца до выполнения ультразвуковой ФЭ с имплантацией ИОЛ и послеоперационно – через 1 неделю, через 1, 3 и 6 месяцев после хирургического вмешательства. Оценку послеоперационной асептической воспалительной реакции по Федорову-Егоровой и инфракрасную термографию глазной поверхности проводили в первые сутки после хирургического вмешательства – еще до насыщения тканей глаза инстилляциями НПВС и ГКС в послеоперационном периоде.

Математическую и статистическую обработку полученных по результатам проведенных исследований данных осуществляли с использованием пакетов прикладных программ MS Excel и IBM SPSS Statistics Version 23.0. Систематизацию полученных данных проводили с формированием таблиц для качественных и количественных признаков, выводом среднего арифметического значения и стандартного отклонения (M ± SD). При помощи критерия Колмогорова-Смирнова проверяли, соответствуют ли реальные распределения переменных нормальному (Гауса). Анализ достоверности различий на разных сроках наблюдения проводили методом дисперсионного анализа ANOVA. Для оценки статистической значимости различий количественных признаков, соответствующих закону нормального распределения, применяли t-критерии Стьюдента. Анализ статистической значимости различий качественных

признаков, а также количественных признаков, не соответствующих закону нормального распределения, проводили при помощи критерия χ^2-Пирсона.

Статистическая значимость для сравнения зависимых выборок использовали критерий Вилкоксона, а для сравнения независимых выборок – критерий Манна-Уитни. Критический уровень значимости при проверке статистических гипотез в данном исследовании принимали p=0.05.

Результаты собственных исследований

С целью оценки морфологического состояния сетчатки всем пациентам проводили измерение центральной толщины сетчатки (ЦТС) и макулярного объема (МО) методом ОКТ. Проведенное исследование макулярной области подтвердило, что дооперационно показатели ЦТС и МО были в пределах физиологической нормы (см. *табл. 2*).

У пациентов обеих групп наблюдали достоверное увеличение ЦТС уже через 7 дней после проведенной операции, которое нарастало и сохранялось в течение последующих трех месяцев после ФЭ, без достоверного отличия между группами. Достоверное увеличение МО наблюдали в обеих группах через 7 дней и 1 месяц после операции, также без достоверного отличия между группами.

При динамическом наблюдении к шести месяцам после проведенной ФЭ, состояние сетчатки в макулярной области в обеих группах самостоятельно стабилизировалось: наблюдали достоверное возвращение показателей ЦТС и МО к предоперационному уровню.

Статистически значимых колебаний МКОЗ на протяжении послеоперационного периоде в обеих группах зафиксировано не было.

Таблица 2

Изменения макулярной области в послеоперационном периоде по данным оптической когерентной томографии сетчатки

Группы	Исходные данные	Послеоперационные показатели			
		7 дней	1 месяц	3 месяца	6 месяцев
Центральная толщина сетчатки, мкм *M ± SD*					
I *n=44*	**216,2** ± 13,1 *	223,6 ± 10,3	229,5 ± 12,3	**234,8** ± 11,6	220,3 ± 10,9 *
II *n=46*	**219,4** ± 14,9 *	226,1 ± 11,3	233,1 ± 13,9	**240,3** ± 10,9	228,3 ± 13,8 *
Макулярный объем, мм^3 *M ± SD*					
I *n=44*	**6,45** ± 0,42 *	7,08 ± 0,55	**7,12** ± 0,37	6,98 ± 0,64	6,55 ± 0,52 *
II *n=46*	**6,35** ± 0,37 *	7,06 ± 0,61	**7,15** ± 0,26	6,94 ± 0,48	6,52 ± 0,43 *

Жирный шрифт – $p<0.05$ (пред- и послеоперационно в одной группе)
* $p>0.05$ (пред- и послеоперационно в одной группе)

У пациентов обеих групп через неделю после хирургического вмешательства наблюдали транзиторное повышение ВГД (см. *табл. 3*), без статистически достоверной разницы между группами. Уровень офтальмотонуса самостоятельно стабилизировался до исходных значений целевого ВГД: к третьему месяцу послеоперационного наблюдения имело место достоверное возвращение показателей к дооперационным параметрам.

Таблица 3

Изменения офтальмотонуса в послеоперационном периоде

Группы	**Внутриглазное давление**, мм рт. ст. *M ± SD (min–max)*				
	Исходные показатели	Послеоперационные показатели			
		7 дней	1 месяц	3 месяца	6 месяцев
I *n=44*	**15,1** ± 2,30 * (11,2–18,3)	**20,5** ± 3,05 (16,6–23,9)	17,6 ± 2,94 (14,2–20,8)	16,6 ± 2,61 * (12,6–20,3)	15,0 ± 2,02 (11,3–19,8)
II *n=46*	**14,4** ± 2,01 * (11,7–17,5)	**21,7** ± 3,52 (18,0–25,5)	17,3 ± 2,86 (14,4–21,2)	14,0 ± 2,12 * (10,9–18,2)	15,9 ± 2,18 (12,3–20,1)

Жирный шрифт – $p<0.05$ (пред- и послеоперационно в одной группе)
* $p>0.05$ (пред- и послеоперационно в одной группе)

По результатам оценки степени послеоперационной асептической воспалительной реакции переднего отдела глазного яблока в первые сутки после хирургического вмешательства было показано, что воспалительные проявления у пациентов в обеих группах либо отсутствовали, либо не превышали первую степень согласно классификации Федорова-Егоровой. Следует отметить, что пациенты в I группе характеризовались более выраженными признаками

воспалительных явлений (при их развитии), а II группа характеризовалась большей частотой развития воспалительных проявлений (см. *табл. 4*).

Таблица 4

Проявления воспалительной реакции со стороны переднего отдела глазного яблока в послеоперационном периоде

Группы	**Критерии**					**Степень воспаления** (%; *n*)
	Болевой синдром	**Инъекция глазного яблока**	**Отек роговицы**	**Феномен Тиндаля**	**Клеточная реакция стекловидного тела**	
I *n = 44*	—	слабая	незначительный отек роговицы	единичная точечная взвесь клеток	—	0–1 (15,9%; 7 глаз)
II *n = 46*	—	слабая	незначительный отек в области операционной раны	—	—	0–1 (17,3%; 8 глаз)

Инфракрасную термографию глазной поверхности с цифровой обработкой полученных изображений осуществляли по следующей оригинальной методике. Термографическое исследование проводили в стандартизированных условиях – в помещении, где поддерживался постоянный микроклимат с температурой около +25°С и относительной влажностью воздуха около 55%, и в положении пациента лежа на спине на кушетке. Период адаптации пациентов к вышеуказанным условиям исследования составлял около 20 минут; пациентов просили моргать в спокойном режиме. С целью устранения симптомов синдрома «сухого глаза», повышения стабильности прероговичной слезной пленки и уменьшения испаряемости слезы во время исследования – предварительно за 20 минут до регистрации измерений пациентам закапывали препарат «искусственной слезы» (Гиалуронат натрия 0.24%) комнатной температуры.

Тепловизор был установлен на горизонтальный штатив на высоте примерно 100 см. Объектив тепловизора центрировали относительно середины сомкнутых век и внутреннего кантуса пациентов таким образом, чтобы оптическая ось открытого глаза располагалась на одной линии с устройством. Непосредственно перед регистрацией термографии пациентов просили держать глаза закрытыми в течение 10–15 секунд.

После соблюдения всех условий исследования проводили измерения температуры тканей глазной поверхности. На время регистрации термографического изображения в течение 10–15 секунд пациентов просили не моргать и держать глаза открытыми. Каждому пациенту выполняли по три непрерывных записи по 3–5 секунд. Цифровой обработке из каждой записи подлежали только стабильные термограммы с термографическими изображениями максимального качества (наименее подверженные влиянию внешних условий и испарению слезной пленки).

Инфракрасная термография основана на использовании динамической температурной шкалы с автоматическим распознаванием горячих/холодных точек. Полученные по результатам исследования цифровые термограммы обрабатывали прилагаемой к устройству компьютерной программой IR Soft, предназначенной для анализа изображений прибора – с получением числового значения температуры глазной поверхности. При каждом исследовании получали по три числовых значения температуры глазной поверхности; статистическому анализу подлежало среднее арифметическое, полученное от этих трех значений; результирующее значение исследования фиксировали как «$T_{местная}$», «$T_м$».

В качестве дополнительных критериев, исключающих к проведение инфракрасной термографии, можно указать: парабульбарные и субконъюнктивальные инъекции, прием вазоактивных препаратов и гормональных лекарственных средств, физиотерапевтические процедуры, интенсивные физические нагрузки и прочие факторы, имеющие своим результатом увеличение уровня метаболизма и интенсивности кровоснабжения тканей глаза и организма в целом.

Предварительно отработку методики инфракрасной термографии и оценку достоверности полученных результатов проводили на тестовых группах пациентов. Нами были получены референсные значения термометрии глазной поверхности: значение температуры глазной поверхности в норме у условно здоровых лиц молодого возраста (36.57 ± 0.28 °C), у пациентов старшей возрастной группы (34.12 ± 0.76 °C – как условная возрастная норма) и у пациентов с эндофтальмитом (39.10 ± 1.75 °C – как максимальной степени воспалительной реакции со стороны глазного яблока). Кроме того, была

проведена оценка в динамике (с построением графиков) температурной реакции переднего отдела глаза у пациентов, перенесших ФЭ катаракты без глаукомы и гипотензивного режима, антиглаукомные хирургические вмешательства проникающего (синустрабекулэктомия) и непроникающего типа (непроникающая глубокая склерэктомия) на фоне различных вариантов гипотензивной терапии.

По итогам предварительной отработки методики инфракрасной термографии глазной поверхности было предложено нормировать температурную реакцию глазной поверхности с учетом общей температуры тела и сублингвальной температуры каждого пациента. В связи с чем непосредственно перед регистрацией инфракрасных термограмм глазной поверхности у каждого пациента при помощи бесконтактного инфракрасного термометра «WF-4000» (B.Well, Швейцария) измеряли температуру тела на коже лба как «$T_{тела}$», «$T_{т}$», и температуру на слизистой дна полости рта как «$T_{сублингвальная}$», «$T_{с}$».

Разницу между температурой тела или сублингвальной температурой и местной температурой глазной поверхности рассчитывали как относительные термографические показатели «$\Delta T_{тела–местная}$» и «$\Delta T_{сублингвальная–местная}$»:

$$«\Delta T_{т–м}» = «T_{т}» – «T_{м}»;$$

$$«\Delta T_{с–м}» = «T_{с}» – «T_{м}».$$

Показатели являются «обратными» к температуре глазной поверхности: чем ниже показатели, тем выше температура глазной поверхности – чем меньше разница температур, тем ближе температура роговицы к температуре тела и сублингвальной температуре.

Инфракрасную термографию с цифровым анализом полученных изображений проводили пациентам предоперационно, а также послеоперационно в первые сутки после хирургического вмешательства. Параметры «Тм», «Тт» и «Тс» предоперационно не отличались (p>0.05) между группами (см. *табл. 5*).

Таблица 5

Результаты термографии до- и послеоперационно

Группы		**Температура**, °C *M ± SD*						
		Тместная	**Ттела**	**Тсублингвальная**	**ΔТт–м**		**ΔТс–м**	
I *n = 44*	до	**33,08** ± 0,63	36,23 ± 0,23	**36,40** ± 0,49	**3,15** ± 0,65	**Δ ↓**	**3,32** ± 0,81	**Δ ↓**
	после	**34,80** ± 0,90	36,24 ± 0,32	**35,78** ± 0,46	**1,45** ± 0,86	**1.7 ± 0.75**	**0,98** ± 1,04	**2.34 ± 0.93**
II *n = 46*	до	**33,44** ± 0,62	36,35 ± 0,19	36,49 ± 0,28	**2,91** ± 0,65	**Δ ↓**	**3,05** ± 0,68	**Δ ↓**
	после	**34,24** ± 0,42	36,43 ± 0,43	36,78 ± 0,40	**2,19** ± 0,64	**0.72 ± 0.64**	**2,54** ± 0,57	**0.51 ± 0.62**

Жирный шрифт – $p<0.05$ (пред- и послеоперационно в одной группе)

Методом инфракрасной термографии было показано, что в послеоперационном периоде имело место статистически значимое повышение местной температуры глазной поверхности «Тм» в обоих группах, без статистически достоверной разницы между группами ($p>0.05$). Повышение местной температуры может быть обусловлено физиологическим ответом тканей и сосудов глаза на хирургическую травму, что можно расценивать как признак послеоперационной асептической воспалительной реакции.

По результатам выполненного исследования было установлено, что общая температура тела у пациентов I и II группы после операции статистически значимо не изменялась.

Статистически значимое снижение сублингвальной температуры в послеоперационном периоде было выявлено у пациентов I группы, и отсутствовало у пациентов во II группе – что может быть теоретически обосновано разным перераспределением кровотока в области тканей головы в исследуемых группах. Пациенты в I и II группе на момент термометрии получали инстилляции разных топических гипотензивных препаратов (АПГ и β-адреноблокатор, соответственно); таким образом одним из возможных объяснений разной температурной реакции со стороны слизистой дна ротовой полости может быть ряд существенных различий в фармакодинамических характеристиках применяемых лекарственных средств.

В обеих группах в послеоперационном периоде фиксировали статистически значимое уменьшение разницы между общей или сублингвальной температурой с местной температурой глазной поверхности, выраженной в виде показателей «$\Delta T_{т–м}$» и «$\Delta T_{с–м}$», соответственно. Уменьшение этой разницы в

первую очередь обусловлено повышением местной температуры глазной поверхности (см. рис. 1).

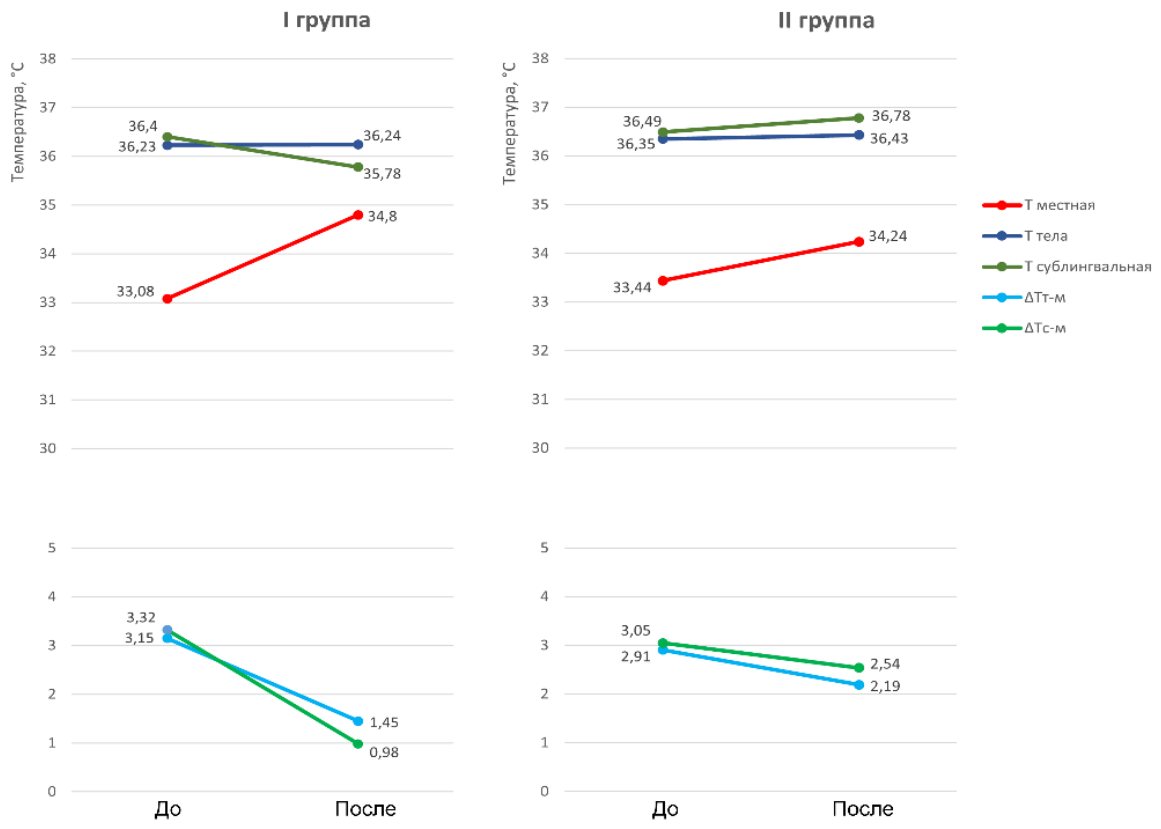

Рисунок 1. Результаты термографии до- и послеоперационно

При анализе динамики более «чувствительных» относительных термографических показателей между группами, было показано статистически значимое отличие между группами ($p<0.05$). В I группе, у пациентов получавших АПГ, показатель «ΔТт–м» уменьшился на 1.7 ± 0.75 °С, а «ΔТс–м» уменьшился на 2.34 ± 0.93 °С. Во II группе, у пациентов получавших β-адреноблокатор, показатель «ΔТт–м» уменьшился на 0.72 ± 0.64 °С, а «ΔТс–м» уменьшился на 0.51 ± 0.62 °С.

Термографические показатели, полученные по результатам нормирования местной температуры глазной поверхности на температуру тела и сублингвальную температуру, можно рассматривать как более чувствительный способ оценки температурной реакции переднего отрезка глаза по сравнению с одной только местной температурой глазной поверхности. При том, что статистический анализ динамики показателей «Тм», «Тт» и «Тс» не выявил

существенных отличий между наблюдаемыми группами – при анализе термографический показателей «ΔТт–м» и «ΔТс–м» было показано существенное повышение температуры глазной поверхности относительно температуры тела и сублингвальной температуры в I группе по сравнению со II группой. Данный факт может в определенной степени свидетельствовать о несколько большем воспалительном ответе на хирургическую травму у пациентов I группы, что по результатам проведенного диссертационного исследования не имеет самостоятельного клинического значения по отношению к состоянию макулярной области сетчатки и другим морфофункциональным параметрам глаза.

По итогам оценки степени послеоперационной асептической воспалительной реакции глаза как по методу Федорова–Егоровой, так и по данным инфракрасной термографии – между группами не было выявлено достоверных отличий.

Мониторинг глаукомного процесса в послеоперационном периоде не выявил статистически значимых отличий между группами (p>0.05).

ВЫВОДЫ

1. На репрезентативном материале (90 глаз, 90 пациентов) проведен анализ состояния макулярной области сетчатки по результатам оптической когерентной томографии и характера воспалительной реакции переднего отдела глаза по результатам оригинальной методики инфракрасной термографии глазной поверхности – после ультразвуковой факоэмульсификации возрастной катаракты у пациентов, длительно получавших аналог простагландина $F_{2\alpha}$ в качестве топической гипотензивной монотерапии по поводу первичной открытоугольной глаукомы начальной или развитой стадии, как в условиях «сквозного» применения препарата, так и при предоперационной его замене с периодом «отмывания».

2. Разработана и клинически апробирована оригинальная методика инфракрасной термографии глазной поверхности, которая позволяет объективно

и достоверно оценивать степень послеоперационной асептической воспалительной реакции переднего отдела глаза, в том числе посредством применения относительных термографических показателей «ΔТт–м» и «ΔТс–м», нормирующих местную температуру глазной поверхности к температуре тела и сублингвальной температуре.

3. Сравнительный анализ состояния макулярной области сетчатки по данным оптической когерентной томографии после проведения ультразвуковой факоэмульсификации возрастной катаракты при первичной открытоугольной глаукоме позволил установить следующие закономерности:

– на фоне «сквозного» применения аналога простагландина $F_{2\alpha}$ наблюдали в послеоперационном периоде транзиторное увеличение центральной толщины сетчатки в среднем на 18,6 ± 1,5 мкм (с 216,2 ± 13,1 до 234,8 ± 11,6 мкм через три месяца) и макулярного объема в среднем на 0,67 ± 0,05 мм^3 (с 6,45 ± 0,42 до 7,12 ± 0,37 мм^3 через один месяц); показатели возвращались к предоперационным значениям к шести месяцам после хирургического вмешательства;

– при отмене аналога простагландина $F_{2\alpha}$ с заменой на β-адреноблокатор с периодом «отмывания» препарата отмечали в послеоперационном периоде аналогичную тенденцию – увеличение центральной толщины сетчатки в среднем на 20,9 ± 4,0 мкм (с 219,4 ± 14,9 до 240,3 ± 10,9 мкм через три месяца) и макулярного объема в среднем на 0,80 ± 0,11 мм^3 (с 6,35 ± 0,37 до 7,15 ± 0,26 мм^3 через один месяц); показатели возвращались к предоперационным значениям к шести месяцам после хирургического вмешательства;

– статистический анализ значений центральной толщины сетчатки и макулярного объема и их динамики подтвердил отсутствие достоверных различий между группами.

4. Методом инфракрасной термографии было показано, что по сравнению со «сквозным» применением аналога простагландина $F_{2\alpha}$ предоперационная замена препарата с периодом его «отмывания» при первичной открытоугольной глаукоме практически не влияет на уровень температурной реакции глазной поверхности (достоверное повышение местной температуры с 33,08 ± 0,63 до

34,80 ± 0,90 °C и с 33,44 ± 0,62 до 34,24 ± 0,42 °C, соответственно) и на степень послеоперационной асептической воспалительной реакции глаза, индуцированной хирургической травматизацией при ультразвуковой факоэмульсификации возрастной катаракты. Достоверно более высокое повышение температуры глазной поверхности, выраженное посредством относительных термографических показателей «$\Delta T_{т–м}$» и «$\Delta T_{с–м}$», на фоне «сквозного» применения аналога простагландина $F_{2\alpha}$ (1.7 ± 0.75 и 2.34 ± 0.93 °C против 0.72 ± 0.64 и 0.51 ± 0.62 °C, соответственно) может свидетельствовать в пользу несколько более выраженной реактивности тканей глаза в отсутствие периода «отмывания».

ПРАКТИЧЕСКИЕ РЕКОМЕНДАЦИИ

1. Перед проведением ультразвуковой ФЭ возрастной катаракты у пациентов с ПОУГ, находящихся на гипотензивном режиме с применением АПГ, предоперационная замена АПГ на препараты других групп в большинстве случаев не требуется.

2. При морфометрической оценке состояния макулярной области сетчатки методом ОКТ после проведения ультразвуковой ФЭ возрастной катаракты следует учитывать транзиторный характер изменений ЦТС и МО в послеоперационном периоде у пациентов с ПОУГ, получающих АПГ в качестве гипотензивной терапии.

2. С целью мониторинга морфологического состояния макулярной области сетчатки после ультразвуковой ФЭ на фоне гипотензивной терапии АПГ соматически отягощенным пациентам и при осложненных хирургических вмешательствах следует проводить мониторинг ЦТС и МО методом ОКТ в течение шести месяцев после операции.

4. Оригинальная методика инфракрасной термографии может быть применена в клинической офтальмологической практике с целью объективной количественной оценки степени воспалительной реакции со стороны тканей

глазного яблока при широком спектре офтальмологических заболеваний и патологических состояний.

Список работ, опубликованных по теме диссертационной работы

1. Аветисов. С.Э., Еричев В.П., Козлова И.В., Косова Дж. В. Влияние аналогов простагландинов на морфофункциональные характеристики сетчатки у пациентов с глаукомой после факоэмульсификации // **Национальный журнал Глаукома.** – 2017 – Т.16. – №1. – С. 75-84.

2. Еричев В.П., Козлова И.В., Макарова А.С., Косова Дж. В., Полева Р.П. Оценка гипотензивной эффективности, переносимости и безопасности ингибитора карбоангидразы Бринзопта в медикаментозной терапии глаукомы и коррекции послеоперационной офтальмогипертензии у пациентов с катарактой // **Национальный журнал Глаукома.** – 2017. – Т.16. – №3. – С. 81-88.

3. Аветисов. С.Э., Еричев В.П., Козлова И.В., Косова Дж. В. Состояние офтальмотонуса у пациентов с глаукомой после факоэмульсификации // **Национальный журнал Глаукома.** – 2017. – Т.16. – №2. – С. 3-7.

4. Аветисов. С.Э., Еричев В.П., Козлова И.В., Косова Дж. В. Частота встречаемости и возможные причины офтальмогипертензии после факоэмульсификации у пациентов с первичной открытоугольной глаукомой // **Национальный журнал Глаукома.** – 2017. – Т.16. – №3. – С. 63-69.

5. Еричев В.П., Козлова И.В., Косова Дж. В. Частота и характер послеоперационной офтальмогипертензии у пациентов с глаукомой после факоэмульсификации // Сборник статей к конференции «Глаукома: Теория и практика. Горизонты нейропротекции». – 2017. – С. 71-75.

6. Еричев В.П., Козлова И.В., Косова Д.В. Динамика морфометрических показателей диска зрительного нерва у больных открытоугольной глаукомой на фоне офтальмогипертензии, развившейся после факоэмульсификации // **Точка зрения. Восток -Запад**. – 2018. – №3. – С. 43-45.

7. Антонов А.А., Козлова И.В., Косова Дж. В. Лечение и профилактика повышения офтальмотонуса после хирургических вмешательств // **Российский офтальмологический журнал. –** 2018. –Т.11. – №4. – С. 96-102.

8. Еричев В.П., Козлова И.В., Косова Дж. В. Частота и характер макулярного отека в сочетанной патологии катаракты и глаукомы // **Вестник офтальмологии. –** 2019. – Т.135. – №5. – С. 241-247.

9. Еричев В.П., Козлова И.В., Косова Дж. В., Аветисов К.С., Мазурова Ю.В. Динамика морфометрических параметров макулярной зоны у пациентов с глаукомой после факоэмульсификации // **Вестник офтальмологии. –** 2019. –

Т.135. – №5. – С. 129-134.

10. Еричев В.П., Косова Дж. В, Козлова И.В. Термография тканей глазной поверхности в оценке асептического послеоперационного воспаления // **Вестник офтальмологии.** – 2020. – Т.136. – №6. – С. 15-18.

Список сокращений, используемых в диссертационной работе:

АПГ –аналог простагландина
ВГД − внутриглазное давление
ГОН – глаукомная оптическая нейропатия
ГКС – глюкокортикостероид
ДЗН − диск зрительного нерва
ИОЛ − интраокулярная линза
ИВВ – интравитреальное введение
КМО – кистозный макулярный отек
МО − макулярный объем
МКОЗ – максимально корригируемая острота зрения
ММП – матричная металлопротеиназа
ЛЗА – лабильность зрительного анализатора
НПВС – нестероидные противовоспалительные средства
ОКТ − оптическая когерентная томография
ПОУГ − первичная открытоугольная глаукома
ПАП – простагландин-ассоциированная периорбитопатия
ПЭЧ – порог электрической чувствительности
ЦТС – центральная толщина сетчатки
ФАГ– флюоресцентная ангиография
ФЭ – факоэмульсификация
СТЭ – синустрабекулэктомия
НГСЭ – непроникающая глубокая склерэктомия
ЦОГ – циклооксигеназа
ЭЦМ – экстрацеллюлярный матрикс
CA – cup area
CV – cup volume
DA – disk area
GCC – ganglion cell complex
HRT – Heldelberg Retina Tomograph
MD – mean deviation, mean defect
NHV – nerve head volume
ORA – Ocular Response Analyzer
PSD – pattern standard deviation
RA – rim area
RNFL thickness – retinal nerve fiber layer thickness
RV – rim volume
VFI – visual field index